

无症状中国人颈椎Torg-Pavlov比值的分布及意义

吴尧^{1,2*}, 梁杰^{1,2#}, 伍伟飞^{1,2}, 张美龄¹, 宋珂^{1,2}

¹三峡大学第一临床医学院, 湖北 宜昌

²宜昌市中心人民医院骨科, 湖北 宜昌

收稿日期: 2023年12月27日; 录用日期: 2024年1月21日; 发布日期: 2024年1月30日

摘要

目的: 探讨无症状中国人颈椎椎管及椎体矢状径的正常值的分布及其在发育性颈椎管狭窄 (developmental cervical spinal stenosis, DCS) 的意义。方法: 选择2018年1月~2022年9月于宜昌市中心人民医院门诊行颈椎正侧位X线检查的2000名患者, 年龄15~87岁, 在X线片上测量C2~C7的颈椎管矢状径 (sagittal developmental diameter of the cervical canal, SDD)、颈椎体矢状径 (anteroposterior diameter of the vertebral body, VB), 计算Torg-Pavlov比值 (颈椎管矢状径/颈椎体矢状径), 分析了C2~C7颈椎管矢状径的变化趋势。结果: 纳入2000名无症状中国人参与研究, 其中男性1155名, 女性845名, 平均年龄41.3岁。C2~C7的颈椎管矢状径分别为21.59 mm、17.93 mm、17.60 mm、18.05 mm、18.52 mm、18.12 mm, C2~C7的颈椎体矢状径分别为16.63 mm、18.52 mm、18.47 mm、18.48 mm、19.03 mm、19.69 mm。C2~C7的Torg-Pavlov比值分别为1.31、0.98、0.96、0.99、0.98、0.93。结论: 结果显示在无症状中国人中C2椎管矢状径最大, C2~C4逐渐减小, C5~C7逐渐增大。当C3~C7的Torg-Pavlov比值分别小于0.76、0.74、0.76、0.77、0.73时可诊断各节段的DCS。

关键词

颈椎Torg-Pavlov比值, 无症状人群, 发育性颈椎管狭窄

The Distribution and Significance of the Torg-Pavlov Ratio of Cervical Spine in Asymptomatic Chinese Individuals

Yao Wu^{1,2*}, Jie Liang^{1,2#}, Weifei Wu^{1,2}, Meiling Zhang¹, Ke Song^{1,2}

¹The First Clinical Medical College of Three Gorges University, Yichang Hubei

²Orthopedics Department, Yichang Central People's Hospital, Yichang Hubei

*第一作者。

#通讯作者。

Abstract

Objective: Explore the distribution of normal values for the sagittal developmental diameter of the cervical canal (SDD) and anteroposterior diameter of the vertebral body (VB) in asymptomatic Chinese individuals, as well as their significance in developmental cervical spinal stenosis (DCS). **Methods:** From January 2018 to September 2022, 2000 patients aged 15~87 years who underwent cervical spine X-ray examination in the outpatient department of the Yichang Central People's Hospital were included in the study. SDD and VB at C2~C7 were measured on X-ray films, and the Torg-Pavlov ratio was calculated to analyze the trend of the SDD at C2~C7. **Results:** 2000 asymptomatic Chinese individuals were included in the study, consisting of 1155 males and 845 females, with an average age of 41.3 years. The SDD from C2 to C7 was 21.59 mm, 17.93 mm, 17.60 mm, 18.05 mm, 18.52 mm, and 18.12 mm, respectively. VB from C2 to C7 was 16.63 mm, 18.52 mm, 18.47 mm, 18.48 mm, 19.03 mm, and 19.69 mm, respectively. The Torg-Pavlov ratio of C2 to C7 was 1.31, 0.98, 0.96, 0.99, 0.98, and 0.93, respectively. **Conclusion:** The results showed that in asymptomatic Chinese individuals, SDD was largest at C2, gradually decreasing from C2 to C4, and then gradually increasing from C5 to C7. When the Torg-Pavlov ratio of C3~C7 was less than 0.76, 0.74, 0.76, 0.77, and 0.73, respectively, DCS can be diagnosed for each segment.

Keywords

The Torg-Pavlov Ratio of Cervical Spine, Asymptomatic Population, Developmental Cervical Spinal Stenosis

Copyright © 2024 by author(s) and Hans Publishers Inc.

This work is licensed under the Creative Commons Attribution International License (CC BY 4.0).

<http://creativecommons.org/licenses/by/4.0/>



Open Access

1. 引言

发育性颈椎管狭窄(developmental cervical spinal stenosis, DCS)最早由 Hinck [1]提出,它是指颈椎椎管的骨结构变窄,引起脊髓的容纳空间减少,进而导致脊髓疾病的发生[2]。颈椎管矢状径与椎体矢状径之比最初由 Torg 等人提出,作为 DCS 的指标,他们认为比值低于 0.82,可以判断为 DCS [3]。然而,这项研究是在美国运动受试者中进行的,Swapnil M. Keny 等人对 18 位无症状颈椎发育不良的患者进行测量,平均比值为 0.81,因此这些标准在其他种族或患有先天性骨骼系统疾病的患者中可能不具有绝对适用性 [4]。国内学者研究表明 DCS 的诊断标准值为 0.752,为了方便记忆取值为 0.75 [5]。但是,既往研究获取正常值的样本数有限,影响其可靠性,也无法做进一步的统计分析,故此,我们对一组大样本正常人的 X 线片资料进行测量及统计分析,旨在明确无症状中国人的正常颈椎椎管及椎体的矢状径及其比值,并探讨它与 DCS 的相关性。

2. 资料与方法

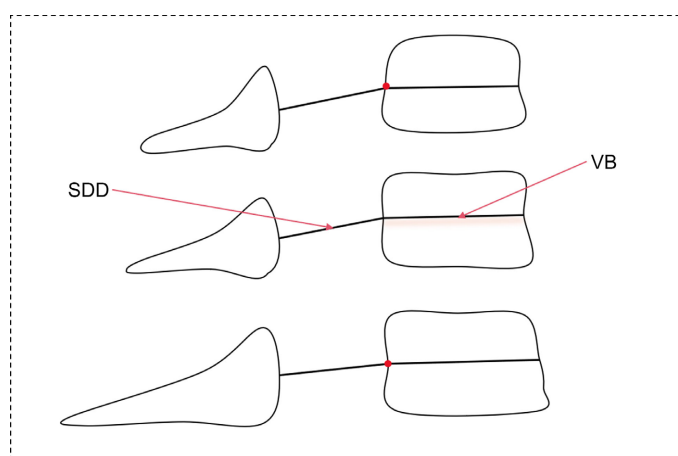
2.1. 一般资料

选取 2018 年 1 月~2022 年 9 月于宜昌市中心人民医院门诊行颈椎正侧位 X 线检查的 2000 名患者,其中男性 1155 例,女性 845 例,年龄 15~87 岁,平均(41.3 ± 12.4)岁。纳入标准: 1) C2~C7 节段在 X 射

线侧位片上显影清晰,无明显两侧关节突及关节突后缘重叠;2)无明显骨折脱位、曲度改变和畸形,无明显增生、骨赘形成和韧带钙化。排除标准:1)脊柱侧弯、腰椎压缩性骨折、颈椎术后、腰椎术后、胸椎术后、脊柱结核、脊柱肿瘤、强直性脊柱炎、主动脉夹层、动脉硬化等疾病;2)既往有高血压、糖尿病、酗酒、颈椎病史。本研究开始前已经宜昌市中心人民医院伦理委员会审查批准。

2.2. 影像学测量

选取标准的颈椎侧位 X 线片(被检者侧立于立位摄影架前,人体矢状面与摄影架台面平行,颈椎长轴与立位摄影架的正中线重合,头稍后仰,使听鼻线与探测器短轴平行,肩部放松下垂,中心线经甲状软骨平面颈部前后缘连线中点垂直射入探测器,呼气位时曝光的摄影体位),由 2 位熟悉 Torg-Pavlov 比值的临床经验丰富的医生在 itk-snap 软件上进行以下参数测量(图 1): 颈椎管矢状径(sagittal developmental diameter of the cervical canal, SDD): 椎体的后侧缘的中点到对应椎板的中点的连线距离、颈椎椎体矢状径(anteroposterior diameter of the vertebral body, VB): 椎体的前后缘的中点的连线距离和 Torg-Pavlov 比值(SDD/VB)计算[6]。



注: SDD (椎体的后侧缘的中点到对应椎板的中点的连线距离), VB (椎体的前后缘的中点的连线距离)

Figure 1. Measurement method for cervical spine X-ray lateral view

图 1. 颈椎 X 线侧位片测量方法

2.3. 统计学分析

采用 SPSS27.0 软件进行分析,采用 Q-Q 图对数据进行近似正态分布检验,当所有点都大致落在该参考线时,可以假定数据为正态。若数据符合近似正态分布,计量资料以均数 \pm 标准差表示,取 Torg-Pavlov 比值正常值 90%作为 DCS 的下限[7]。

3. 结果

3.1. 颈椎椎管矢状径与椎体矢状径正常值

如表 1、图 2 所示, C2~C7 颈椎管矢状径与椎体矢状径服从近似正态分布。C2~C7 的椎管矢状径平均值分别为 $21.59 \text{ mm} \pm 2.24 \text{ mm}$ 、 $17.93 \text{ mm} \pm 1.78 \text{ mm}$ 、 $17.60 \text{ mm} \pm 1.74 \text{ mm}$ 、 $18.05 \text{ mm} \pm 1.73 \text{ mm}$ 、 $18.52 \text{ mm} \pm 1.83 \text{ mm}$ 、 $18.12 \text{ mm} \pm 1.80 \text{ mm}$ 。如表 2、图 3 所示, C2~C7 的椎体矢状径平均值分别为 $16.63 \text{ mm} \pm 1.88 \text{ mm}$ 、 $18.52 \text{ mm} \pm 2.07 \text{ mm}$ 、 $18.47 \text{ mm} \pm 2.17 \text{ mm}$ 、 $18.48 \text{ mm} \pm 4.93 \text{ mm}$ 、 $19.03 \text{ mm} \pm 2.19 \text{ mm}$ 、 $19.69 \text{ mm} \pm 2.19 \text{ mm}$ 。

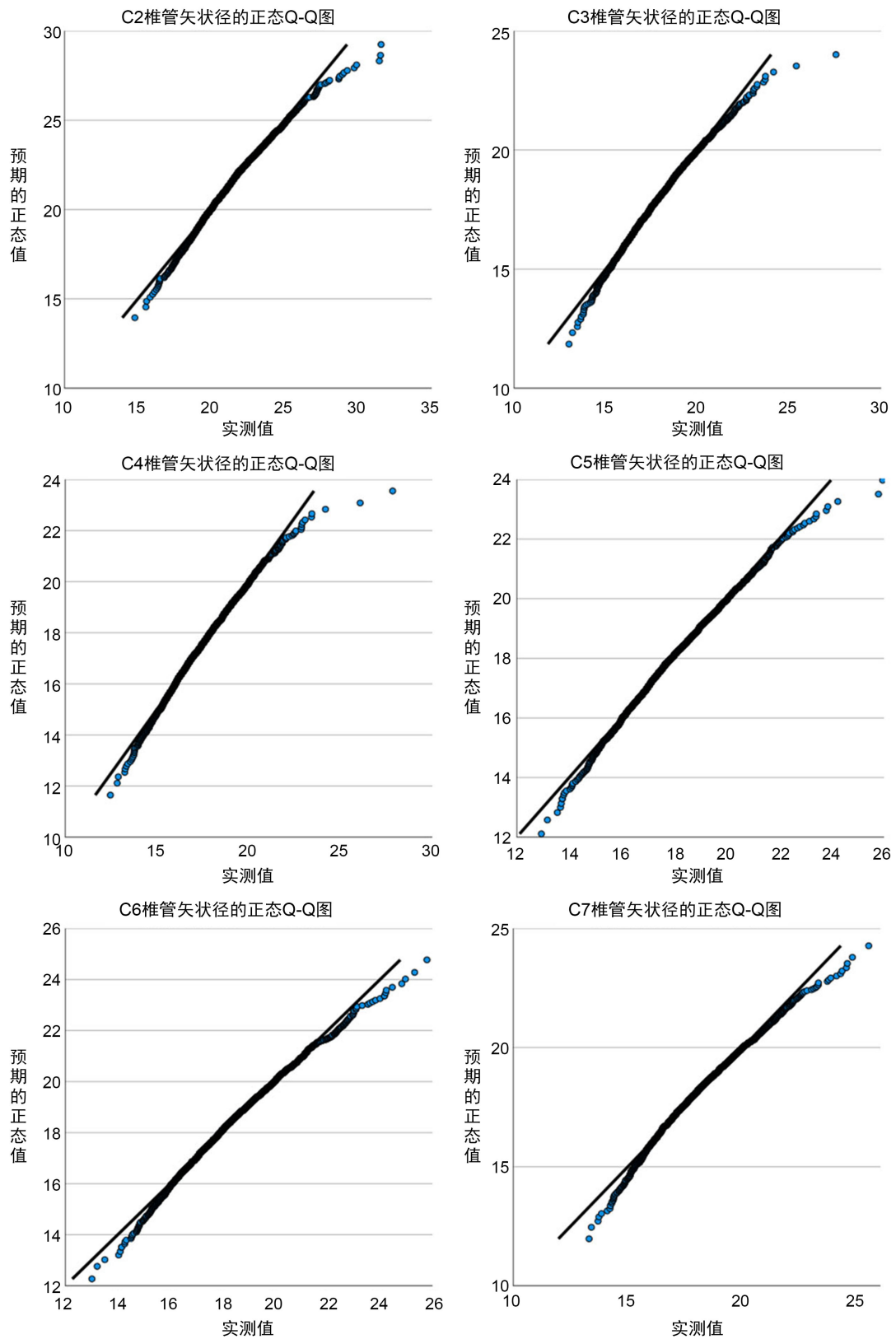


Figure 2. Sagittal diameter Q-Q measurement of C2~C7 spinal canal
图 2. C2~C7 椎管矢状径 Q-Q 图

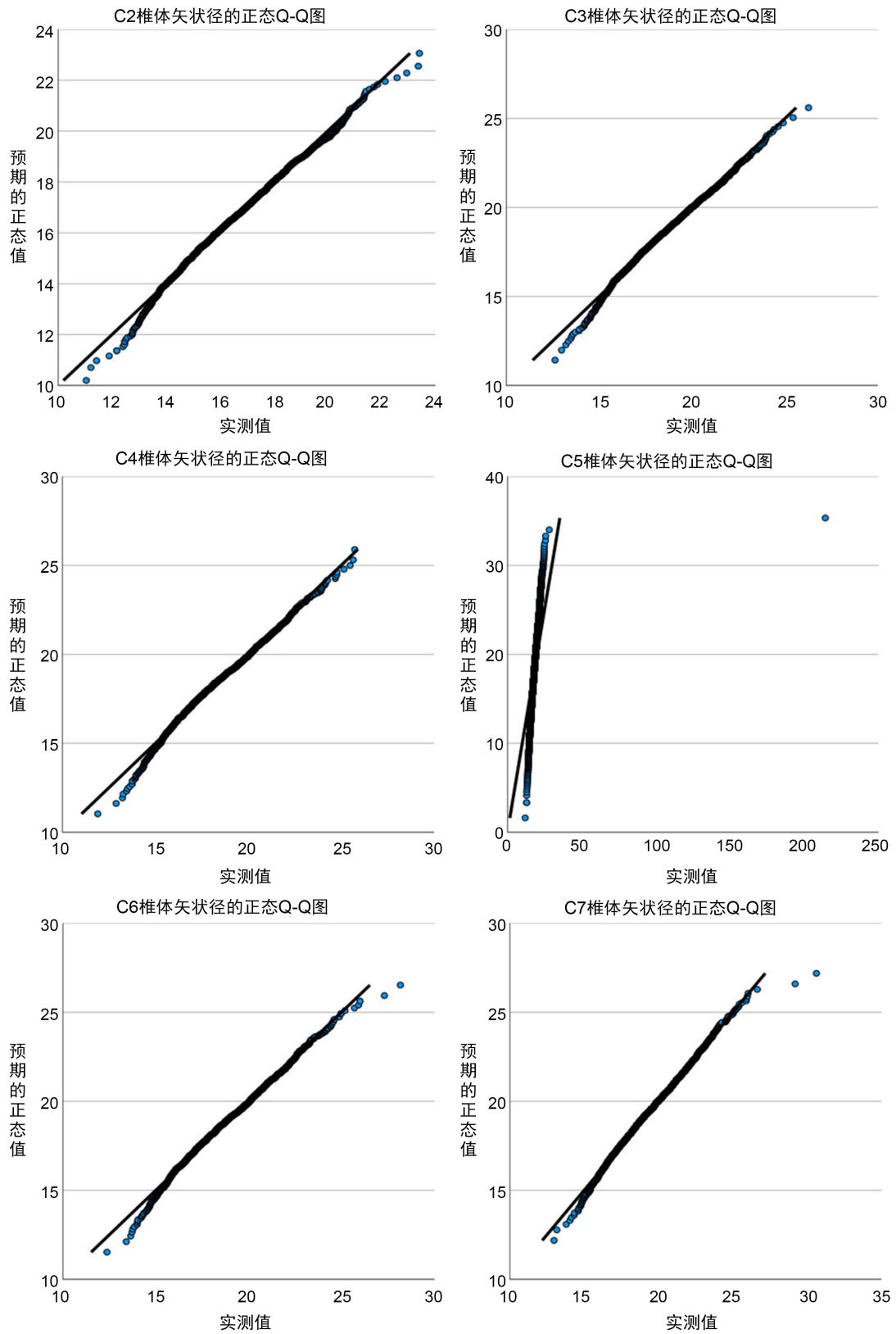


Figure 3. Sagittal diameter Q-Q measurement of C2~C7 vertebrae
图 3. C2~C7 椎体矢状径 Q-Q 图

Table 1. Normal values of sagittal diameter of the cervical spinal canal**表 1.** 颈椎椎管矢状径正常值

	C2	C3	C4	C5	C6	C7
<i>x</i>	21.59	17.93	17.60	18.05	18.52	18.12
<i>s</i>	2.24	1.78	1.74	1.73	1.83	1.80
<i>n</i>	2000	2000	2000	2000	2000	2000

Table 2. Normal values of sagittal diameter of cervical vertebrae**表 2.** 颈椎椎体矢状径正常值

	C2	C3	C4	C5	C6	C7
<i>x</i>	16.63	18.52	18.47	18.48	19.03	19.69
<i>s</i>	1.88	2.07	2.17	4.93	2.19	2.19
<i>n</i>	2000	2000	2000	2000	2000	2000

3.2. 颈椎 Torg-Pavlov 比值与 90% 的下限

如表 3、表 4、图 4 所示，C2~C7 颈椎 Torg-Pavlov 比值服从近似正态分布。C2~C7 的 Torg-Pavlov 比值平均值分别为 1.31 ± 0.17 、 0.98 ± 0.13 、 0.96 ± 0.14 、 0.99 ± 0.14 、 0.98 ± 0.13 、 0.93 ± 0.12 。如表 4 所示，C2~C7 的 Torg-Pavlov 比值的 90% 下限分别为 1.03、0.76、0.74、0.76、0.77、0.73。

Table 3. Torg-Pavlov ratio of the cervical spine**表 3.** 颈椎 Torg-Pavlov 比值

	C2	C3	C4	C5	C6	C7
<i>x</i>	1.31	0.98	0.96	0.99	0.98	0.93
<i>s</i>	0.17	0.13	0.14	0.14	0.13	0.12
<i>n</i>	2000	2000	2000	2000	2000	2000

Table 4. Normal range of ratios**表 4.** 比值的正常值范围

节段	Torg-Pavlov 比值 90% 的下限
C2	1.03
C3	0.76
C4	0.74
C5	0.76
C6	0.77
C7	0.73

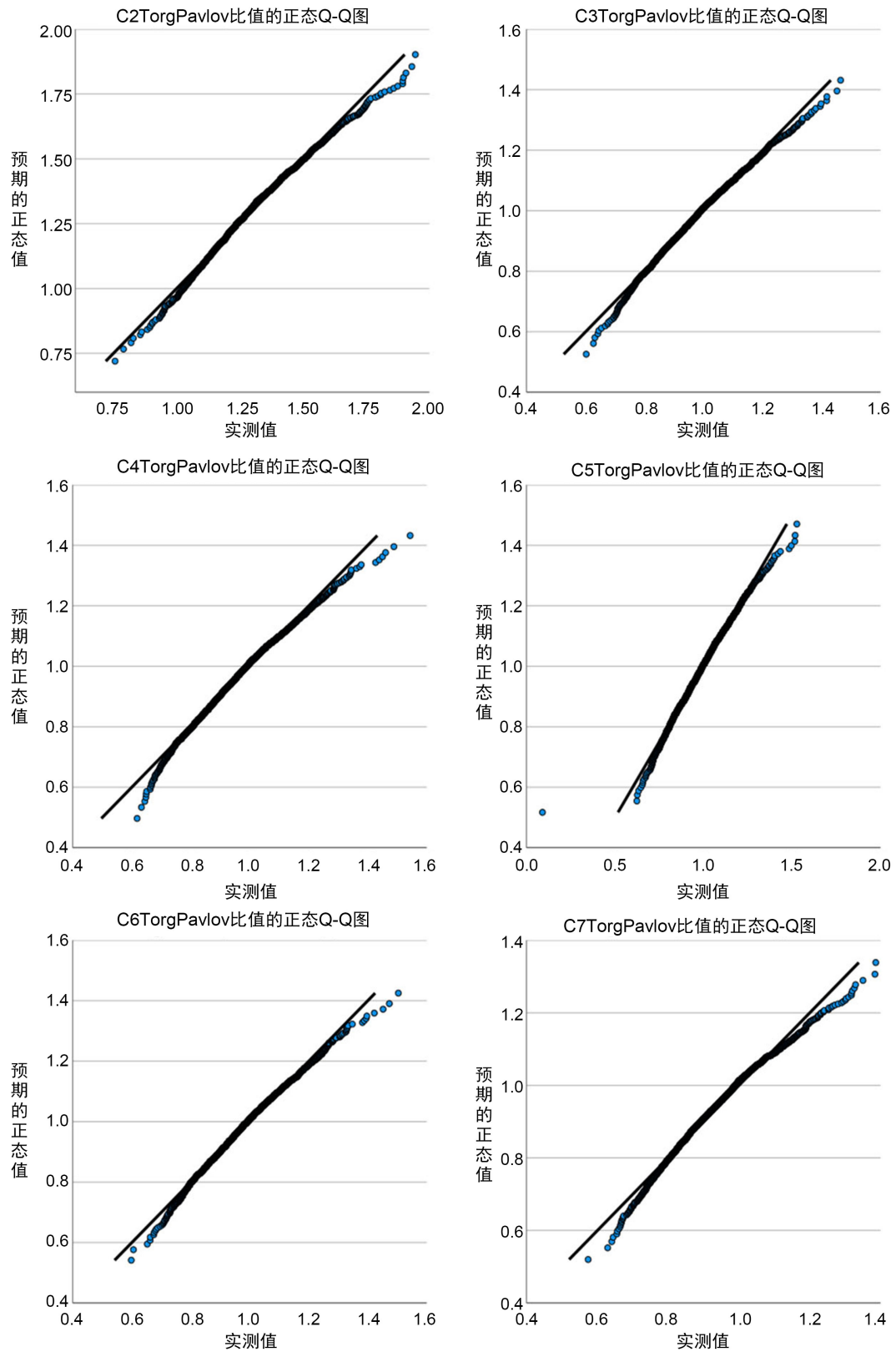


Figure 4. Q-Q graph of Torg-Pavlov ratio for C2~C7
图 4. C2~C7 的 Torg-Pavlov 比值 Q-Q 图

4. 讨论

颈椎是人体十分重要的一部分, 提供大脑血运的椎动脉就存在于其中, 当椎动脉发生狭窄时, 脑部的供血就会不足, 从而造成晕眩、缺氧等症状。不仅如此, 脊髓与交感神经也在其内通过, 当颈椎结构发生病变时, 同样会发生头晕、手麻、耳鸣、瘫痪等症状, 影响患者生活质量, 甚至出现心率加快、猝死等危险, 严重威胁患者生命安全。DCS 是指颈椎在发育过程中因为某些因素导致的颈椎管较正常的狭窄, 早期无症状, 随着年龄增长可引起进一步的狭窄, 而且, Yuichiro Morishita 等人对 295 名有症状的患者进行了负重位 MRI 检查, 结果表明下颈椎节段的 SDD 小于 13 mm 后会增加上颈椎节段狭窄的风险, DCS 也被认为是发生脊髓型病的重要因素[8] [9], 由于其特殊的生理结构, 即使在轻微的颈椎椎间盘病或者创伤后也容易发生神经损伤[10]。有学者认为, 伴有 DCS 的患者发生无骨折脱位颈髓损失的风险是非 DCS 患者的 124.5 倍[11]。DCS 不同于继发性颈椎疾病, 且不可通过作息改变或辅助诊断来预防, 因其主要是在颈椎管发育过程中导致的狭窄。许多年轻患者被转诊给脊柱外科医生, 发现为无症状的颈椎管狭窄, 很少有数据可以指导医生该如何处理这些患者[12], 因此, 基于大样本的 DCS 诊断标准能为脊柱医生提供指导, 对患者进行精准的治疗。当脊柱外科医生诊治颈椎疾病时, 特别对于无症状颈椎管狭窄, DCS 的诊断对患者的治疗和预后非常重要。

既往研究证明, 颈椎管的形态与椎管的狭窄密切相关, 测量颈椎管矢状径的测量方法有很多种: 通过 X 线平片测量、计算机断层扫描(CT)图像或核磁共振(MRI)图像测量, 后者价格昂贵, 而且在国内很多医院不够普及[13]。对于 DCS 最准确的办法是进行椎管容积的测量, 例如对尸体标本的树脂灌注法和石蜡灌注法, 但对于临床应用不方便。Herzog [14]等在比较各种测量方法中发现, 在 X 线平片上直接测量时, 数据总有被放大的可能。若要获得准确的数据, 只有在尽可能标准的片源距离下测量或者在被检查者身上附加一个不透明的射电刻度。若在繁忙的综合医院的骨科, 这些方法同样不方便应用在日常情况中。Torg-Pavlov 比值, 即颈椎管矢状径/颈椎体矢状径, 可消除 X 线之间被放大倍数差异的影响, 且具有很高的灵敏度[15] [16] [17], 可更加精准地判断颈椎管狭窄与否。本研究测量 2000 名无症状中国人总体的颈椎管矢状径、颈椎体矢状径、每个椎体对应的 Torg-Pavlov 比值, 并与既往研究相比较并探讨其异同性。Jit-Kheng Lim [6]对 80 名无症状中国人研究发现, C2~C7 颈椎管矢状径平均值分别为 18.8 mm、16.4 mm、15.9 mm、16.4 mm、16.7 mm、16.6 mm; 汪波[18]等对 114 名无症状中国人研究发现, C3~C7 椎管矢状径平均值分别为 16.38 mm、16.25 mm、15.96 mm、16.61 mm、17.34 mm, 椎体矢状径平均值分别为 17.48 mm、17.05 mm、16.7 mm、17.52 mm、18.61 mm; 邹宇炜[19]等对 70 名无症状中国人研究发现, C3~C7 椎管矢状径平均值分别为 16.17 mm、15.9 mm、16.5 mm、17.1 mm、16.5 mm, 椎体矢状径平均值分别为 18.2 mm、18 mm、17 mm、18.6 mm、19.3 mm; 张斌[20]等对 16 名无症状中国人研究发现, C3~C7 椎管矢状径平均值分别为 12.9 mm、12.6 mm、13.5 mm、13.6 mm、13.8 mm。本研究发现, 无症状中国人在 C4 节段最狭窄, 与既往研究类似。本研究结果显示 C2~C7 各节段颈椎管和椎体矢状径平均值与既往研究存在差异, 这可能与样本量有关, 本研究采用大样本分析, 且研究对象的人选年龄设定为 15~87 岁, 从而提高了本研究参考值的可靠性。我们的研究结果同时也显示, 颈椎管矢状径从 C2 到 C7 有四种变化模式, 大多数患者在 C2 处颈椎管矢状径最大, 在 C4 颈椎管矢状径最小, 从 C2 到 C4 颈椎管矢状径逐渐变小, 然后在 C6 和 C7 处颈椎管矢状径略大, 与既往报道相符[8] [9] [10] [12] [15] [17] [21] [22] [23], 这可能与在日常生活中 C4 颈椎的总活动能力贡献最大有关[8]。因 C2 椎管矢状径正常值较大, 不易发生狭窄, 故本研究将 C2 不纳入标准值的确定。由于 DCS 可能只存在单节段的狭窄, 所以我们将 C3~C7 分别进行讨论, 即当 C3 的 Torg-Pavlov 比值小于 0.77 时, 则可从 X 射线上诊断 C3 节段存在 DCS; 当 C4 的 Torg-Pavlov 比值小于 0.73 时, 则可从 X 射线上诊断 C4 节段存在 DCS; 当 C5 的 Torg-Pavlov 比值

小于 0.76 时, 则可从 X 射线上诊断 C5 节段存在 DCS; 当 C6 的 Torg-Pavlov 比值小于 0.77 时, 则可从 X 射线上诊断 C6 节段存在 DCS; 当 C7 的 Torg-Pavlov 比值小于 0.73 时, 则可从 X 射线上诊断 C7 节段存在 DCS, 因 DCS 无性别差别, 故不作性别分组[24]。在临床上接诊 CDS 的患者时, 这些信息应该被充分考虑。

Torg-Pavlov 比值对颈椎病预后情况进行初步了解和预判以及对于确定 DCS 患者颈椎损伤的风险具有重要意义。Chen [25]等认为 Torg-Pavlov 比值是一个有用的放射学参数, 可以引起对患脊髓型颈椎病风险较高的患者的注意, 从而为其量身定做减压手术。Wai-Mun Yue [13]表明, Torg-Pavlov 比值作为脊髓型颈椎病的指标是值得考虑的, 因为脊髓型和非脊髓型患者之间存在显著差异, 利用 Torg-Pavlov 比值可早期关注更有可能需要减压的颈椎病患者, 从而进行更密切的随访。而且我们要特别关注当 Torg-Pavlov 比值小于正常值被确诊为 DCS 的患者, 因其相比于非 DCS 的椎弓根和侧块的更小, 所以 DCS 的患者后路颈椎螺钉置入比非 DCS 的患者更加困难[26], 因此, 在术前应考虑椎板减压是否足够充分以及减压的范围。

5. 总结

综上所述, 本研究对无症状中国人颈椎管矢状径、椎体矢状径、Torg-Pavlov 比值及其与 DCS 的意义进行了较全面的探索。当 C3~C7 的 Torg-Pavlov 比值分别小于 0.77、0.73、0.76、0.77、0.73 时可诊断各节段的 DCS。本研究存在一定的不足: 尽管在颈椎发育成熟后, 颈椎管矢状径几乎不会发生变化, 但既往研究表明 Torg-Pavlov 比值在 10 年内会发生细微变化[17], 本研究未对年龄进行分组, 若对年龄进行分组可更加精确无症状中国人 Torg-Pavlov 比值。

参考文献

- [1] Wackenheim, A. (1969) Radiologic Diagnosis of Congenital Forms, Intermittent Forms and Progressive Forms of Stenosis of the Spinal Canal at the Level of the Atlas. *Acta Radiologica: Diagnosis (Stockh)*, **9**, 759-768.
- [2] Horne, P.H., Lampe, L.P., Nguyen, J.T., et al. (2016) A Novel Radiographic Indicator of Developmental Cervical Stenosis. *The Journal of Bone and Joint Surgery*, **98**, 1206-1214. <https://doi.org/10.2106/JBJS.15.01231>
- [3] Pavlov, H., Torg, J.S., Robie, B., et al. (1987) Cervical Spinal Stenosis: Determination with Vertebral Body Ratio Method. *Radiology*, **164**, 771-775. <https://doi.org/10.1148/radiology.164.3.3615879>
- [4] Keny, S.M., Suh, S.W., Song, H.R., et al. (2006) Morphometric Determinants of the Sagittal Dimensions of the Cervical Spinal Canal in Achondroplasia: An Analysis of the Reliability of the Torg Ratio. *Journal of Spinal Disorders & Techniques*, **19**, 523-527. <https://doi.org/10.1097/01.bsd.0000211218.28566.99>
- [5] 王秋泰, 杨克勤, 张潭澄. 发育性颈椎椎管狭窄与脊髓型颈椎病的发病关系[J]. 中华骨科杂志, 1983, 3(5): 257-259.
- [6] Lim, J.K. and Wong, H.K. (2004) Variation of the Cervical Spinal Torg Ratio with Gender and Ethnicity. *Spine Journal*, **4**, 396-401. <https://doi.org/10.1016/j.spinee.2003.11.011>
- [7] 党耕町, 王超, 陈仲强, 等. “比值法”与发育性颈椎管狭窄的诊断[J]. 中国脊柱脊髓杂志, 1992, 2(4): 146-149.
- [8] Morishita, Y., Naito, M. and Wang, J.C. (2011) Cervical Spinal Canal Stenosis: The Differences between Stenosis at the Lower Cervical and Multiple Segment Levels. *International Orthopaedics*, **35**, 1517-1522. <https://doi.org/10.1007/s00264-010-1169-3>
- [9] Hayashi, T., Wang, J.C., Suzuki, A., et al. (2014) Risk Factors for Missed Dynamic Canal Stenosis in the Cervical Spine. *Spine*, **39**, 812-819. <https://doi.org/10.1097/BRS.0000000000000289>
- [10] Sasaki, T., Kadoya, S. and Iizuka, H. (1998) Roentgenological Study of the Sagittal Diameter of the Cervical Spinal Canal in Normal Adult Japanese. *Neurologia Medico-Chirurgica*, **38**, 83-89. <https://doi.org/10.2176/nmc.38.83>
- [11] Tang, Y., Yu, M., Liu, Z., et al. (2014) Influence of Developmental Cervical Stenosis on Dural Sac Space. *Chinese Medical Journal*, **127**, 3857-3861. <https://doi.org/10.3760/cma.j.issn.0366-6999.20141653>
- [12] Ghogawala, Z. and Whitmore, R.G. (2013) Asymptomatic Cervical Canal Stenosis: Is There a Risk of Spinal Cord Injury? *Spine Journal*, **13**, 613-614. <https://doi.org/10.1016/j.spinee.2013.04.001>

- [13] Yue, W.M., Tan, S.B., Tan, M.H., *et al.* (2001) The Torg-Pavlov Ratio in Cervical Spondylotic Myelopathy: A Comparative Study between Patients with Cervical Spondylotic Myelopathy and a Nonspondylotic, Nonmyelopathic Population. *Spine*, **26**, 1760-1764. <https://doi.org/10.1097/00007632-200108150-00006>
- [14] 来佳辉, 李宗阳, 简磊, 等. 发育性颈椎管狭窄影像学评估的研究现状[J]. 河南医学研究, 2020, 29(32): 6143-6146.
- [15] Aebli, N., Wicki, A.G., Rüegg, T.B., *et al.* (2013) The Torg-Pavlov Ratio for the Prediction of Acute Spinal Cord Injury after a Minor Trauma to the Cervical Spine. *Spine Journal*, **13**, 605-612. <https://doi.org/10.1016/j.spinee.2012.10.039>
- [16] Herzog, R.J., Wiens, J.J., Dillingham, M.F., *et al.* (1991) Normal Cervical Spine Morphometry and Cervical Spinal Stenosis in Asymptomatic Professional Football Players. Plain Film Radiography, Multiplanar Computed Tomography, and Magnetic Resonance Imaging. *Spine*, **16**, S178-S186. <https://doi.org/10.1097/00007632-199106001-00001>
- [17] Moon, M.S., Choi, W.R., Lim, H.G., *et al.* (2021) Pavlov's Ratio of the Cervical Spine in a Korean Population: A Comparative Study by Age in Patients with Minor Trauma without Neurologic Symptoms. *Clinics in Orthopedic Surgery*, **13**, 71-75. <https://doi.org/10.4055/cios19174>
- [18] 汪波, 吴华, 杨勇. 颈椎病患者 X 线片解剖参数及病变节段的定量分析[J]. 中国矫形外科杂志, 2012, 20(19): 1744-1748.
- [19] 邹宇炜, 张秀琴, 王亚琦, 等. 发育性颈椎管狭窄与脊髓型颈椎病的相关性分析[J]. 河北北方学院学报(医学版), 2007(2): 24-25.
- [20] 张斌, 李晓东, 李艳捧, 等. 颈部发育性椎管狭窄下颈段的影像学特征[J]. 河北医科大学学报, 2015, 36(12): 1408-1412.
- [21] Bajwa, N.S., Toy, J.O., Young, E.Y., *et al.* (2012) Establishment of Parameters for Congenital Stenosis of the Cervical Spine: An Anatomic Descriptive Analysis of 1,066 Cadaveric Specimens. *European Spine Journal*, **21**, 2467-2474. <https://doi.org/10.1007/s00586-012-2437-2>
- [22] Inoue, H., Ohmori, K., Takatsu, T., *et al.* (1996) Morphological Analysis of the Cervical Spinal Canal, Dural Tube and Spinal Cord in Normal Individuals Using CT Myelography. *Neuroradiology*, **38**, 148-151. <https://doi.org/10.1007/BF00604802>
- [23] Yamahata, H., Niino, T., Mori, M., *et al.* (2018) Is the Atlas Size Associated with the Pathophysiology of Symptomatic Spinal Canal Stenosis at the C1 Level? *Journal of Clinical Neuroscience*, 2018, **57**, 58-62. <https://doi.org/10.1016/j.jocn.2018.08.036>
- [24] 孙鑫, 沈康平, 金文杰, 等. 发育性颈椎管狭窄中椎板矢状径的 X 射线测量分析[J]. 重庆医学, 2018, 47(2): 195-197.
- [25] Chen, I.H., Liao, K.K. and Shen, WY. (1994) Measurement of Cervical Canal Sagittal Diameter in Chinese Males with Cervical Spondylotic Myelopathy. *Chinese Medical Journal*, **54**, 105-110.
- [26] Miyazaki, M., Takita, C., Yoshiiwa, T., *et al.* (2010) Morphological Analysis of the Cervical Pedicles, Lateral Masses, and Laminae in Developmental Canal Stenosis. *Spine*, **35**, E1381-E1385. <https://doi.org/10.1097/BRS.0b013e3181e8958f>