

# 颅内静脉窦血栓形成的治疗进展

帕孜力亚·艾克拉木, 牛伟伟, 王增亮\*

新疆医科大学第一附属医院神经外科中心, 新疆 乌鲁木齐

收稿日期: 2024年1月29日; 录用日期: 2024年2月23日; 发布日期: 2024年2月29日

## 摘要

颅内静脉窦血栓形成是一种独特的脑血管疾病, 具有高度变化和不可预测的临床过程, 尽管进行了治疗, 仍有部分患者发生死亡或遗留慢性头痛不能重返工作岗位。抗凝治疗被认为是主要的手段及目标, 以此改善局部灌注, 避免更严重的神经功能缺损。随着技术的发展, 越来越多神经介入装置也随之优化, 血管内治疗也被多数临床医师考虑来治疗抗凝无效或重症患者, 然而当前对于颅内静脉窦血栓干预时机的选择, 手术方式以及预后评价量表等暂未统一, 本文就当前的治疗进展作一综述。

## 关键词

静脉窦血栓, 血管内治疗, 抗凝

# Advancements in the Treatment of Intracranial Venous Sinus Thrombosis

Paziliya Akram, Weiwei Niu, Zengliang Wang\*

Department of Neurosurgery, The First Affiliated Hospital of Xinjiang Medical University, Urumqi Xinjiang

Received: Jan. 29<sup>th</sup>, 2024; accepted: Feb. 23<sup>rd</sup>, 2024; published: Feb. 29<sup>th</sup>, 2024

## Abstract

Intracranial venous sinus thrombosis is a unique cerebrovascular disease characterized by a highly variable and unpredictable clinical course. Despite treatment efforts, some patients still experience mortality or persistent chronic headaches that hinder their return to work. Anticoagulation therapy is considered a primary and targeted approach to improve local perfusion and

\*通讯作者。

prevent more severe neurological deficits. With technological advancements, an increasing number of neurointerventional devices have been optimized, and endovascular treatments are increasingly considered by clinicians to address cases of anticoagulation ineffectiveness or severe conditions. However, there is currently no unified consensus on the timing of intervention, surgical methods, and prognostic assessment scales for intracranial venous sinus thrombosis. This article provides a comprehensive review of the current advancements in treatment.

## Keywords

Venous Sinus Thrombosis, Endovascular Treatment, Anticoagulation

Copyright © 2024 by author(s) and Hans Publishers Inc.

This work is licensed under the Creative Commons Attribution International License (CC BY 4.0).

<http://creativecommons.org/licenses/by/4.0/>



Open Access

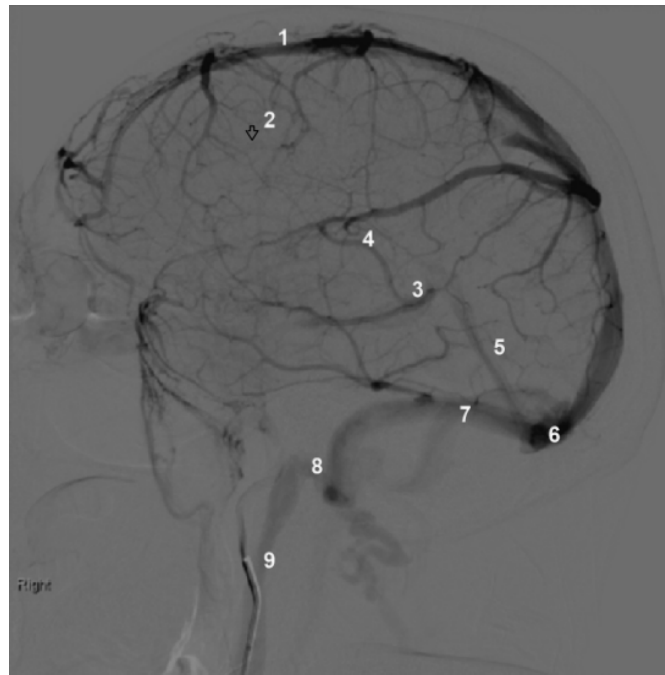
## 1. 引言

颅内静脉窦血栓形成(Cerebral venous and sinus thrombosis, CVST)首次被报道于1825年, Ribes介绍了1例45岁男性患者, 因头痛、癫痫发作就诊, 经尸检发现, 这些症状是由上矢状窦和侧窦血栓而形成引起[1], 通常伴有脑脊液吸收障碍, 颅内高压等临床表现。CVST的发生率低于缺血性梗死和脑出血, 占所有脑卒中类型的5%~3% [2]。

CVST的病因在女性中更为常见, 通常与手术、创伤、败血症、癌症、血栓性疾病、抗磷脂综合征、妊娠和产后等因素有关[3], 这些因素会导致凝血和抗凝血系统失衡, 从而出现颅内静脉窦的血栓形成, 与动脉中风不同的是, 它影响的是脑引流静脉, 会引起各种临床症状, 如头痛、抽搐、精神状态改变和局灶性神经功能缺损, 通过及时使用肝素(主要疗法)进行治疗可阻止血栓形成, 并通过人体的天然抗凝机制恢复正常血流。经过早起治疗的大多数CVST患者的预后良好, 死亡率较低(8%~14%), 一小部分患者(8.7%)会出现持久的神经功能缺损[1]。而有部分患者经过抗凝治疗后遗留慢性头痛及认知功能障碍等后遗症[4]。当前国内指南中所总结的治疗CVST的方法包括针对病因明确CVST患者进行病因的治疗、常规抗凝治疗、溶栓治疗、静脉窦内支架植入、静脉窦内取栓等[5], 随着技术的成熟与发展, CVST的死亡率已下降至0~2% [6], 然Erik等人对表面上完全康复的CVST患者进行随访发现有1/3的人并不能返回工作岗位[7]。

## 2. 颅内静脉窦解剖及常见变异

颅内静脉窦是硬脑膜向颅腔内折叠形成的, 覆盖硬脑膜的管道, 位于硬膜的骨膜层和脑膜层之间, 无瓣膜, 呈小梁结构, 是收集颅内静脉的主要管道。其包括上矢状窦、下矢状窦、直窦、横窦、乙状窦、蝶顶窦、海绵窦及岩窦。上矢状窦起自鸡冠的盲孔, 主要收集大脑半球内侧和外侧的浅静脉血流。下矢状窦主要收集大脑半球内侧面的血流。直窦起自大脑镰与小脑幕交汇处, 引流深静脉系统血液至表浅的静脉窦内。横窦延续为乙状窦, 经窦汇接受上矢状窦、直窦和岩上窦血流。岩上窦从海绵窦后部延伸至乙状窦, 收集脑桥、延髓和小脑血流。岩下窦起自海绵垫后部汇入颈静脉球。蝶顶窦引流大脑浅静脉的血流, 常与基底静脉相通。海绵垫位于颅底, 与眼上、眼下静脉及蝶顶窦相通(图1)。王等人总结并统计了静脉系统窦汇解剖分型, 为评估脑静脉系统疾病的准确性和有用性提供了新的依据[8]。



1: 上矢状窦; 2: 下矢状窦; 3: Galen 静脉; 4: 大脑内静脉; 5: 直窦; 6: 窦汇; 7: 横窦; 8: 乙状窦; 9: 颈内静脉。

**Figure 1.** Normal lateral view schematic diagram of cerebral venous sinus angiography

**图 1.** 正常硬脑膜静脉窦造影侧位示意图

### 3. 静脉窦血栓形成常见临床症状及最常累及静脉窦

CVST 患者的临床症状具有高度变异性, 因其体征不典型且多变, 随着诊断及临床重视程度的提高, CVST 的检出率随之升高, 但误诊率并未相应减低[12]。3 项大型队列研究提示头痛为最常见的首发症状[9] [10], 有部分患者甚至描述会经历类似于蛛网膜下腔出血般的雷鸣样头痛[11]。其余常见的临床表现还有症状性癫痫、视乳头水肿、局灶性运动障碍、昏迷等, 且不同部位的静脉窦血栓形成存在不同的临床症状。宋金玲[13]等人统计 123 例静脉窦血栓患者最常累及的静脉窦为上矢状窦, 这一结论与同年何静[14]的研究结果相同, 而上矢状窦血栓主要以头痛、喷射性呕吐、复视、视力减退等颅压增高症状为主。其次最常累及静脉窦为横窦、乙状窦。

### 4. 常规抗凝治疗

目前, CVST 的一线治疗方案是抗凝治疗, 抗凝治疗可以阻止血栓进展、预防肺动脉栓塞、促进血管再通、改善潜在的高凝状态, 进而改善患者预后[15]。目前指南推荐使用低分子肝素(LMWH)或普通肝素(UFH)治疗 CVST, 然后口服维生素 K 拮抗剂(VKA) 3~12 个月。直接口服抗凝药(DOACs)作为症状性静脉血栓栓塞性疾病(如深静脉血栓形成(DVT)和肺栓塞(PE))的长期治疗, 其疗效与华法林相当, 且安全性更好。DOACs 相对于华法林作为 CVST 的长期抗凝治疗的益处也得到了广泛的研究, 但在目前的实践中尚未被批准作为一线治疗[16]。

#### 4.1. 口服抗凝药物

华法林是环氧化物还原酶抑制剂, 也称为维生素 K 拮抗剂, 是目前应用最广泛的口服抗凝药物, 但华法林在临床治疗中的个体差异大, 治疗指数较低, 容易受到药物、疾病及饮食的干扰和影响[17]。随着

新型 DOACs 利伐沙班、达比加群酯的出现,临床上可应用的抗凝方案有了新的选择。2011 年 12 月,作为 Xa 因子抑制剂的利伐沙班被批准用于心房颤动患者深静脉血栓的急性和长期治疗以及预防体循环栓塞, Geisbüsch 报道了 7 例脑静脉窦血栓形成患者使用 Xa 因子抑制剂(FXa I)利伐沙班治疗的经验,并与 9 例使用类似华法林的维生素 K 拮抗剂(VKA)治疗的患者进行比较,在脑静脉血栓治疗中利伐沙班显示出与 VKA 相似的临床获益[18]。

## 4.2. 抗凝效果

一项基于 DOACs 与华法林治疗脑静脉窦血栓的荟萃分析[16]通过以下结局指标进行评估:再发静脉血栓栓塞症(VTE)、再发脑静脉血栓形成(CVT)、部分再通、完全再通、轻微出血、严重出血、随访时良好功能结局和全因死亡率。16 项研究(n = 401)报告了 DOACs 治疗后复发的 CVT,复发性 CVT 发生率为 1% (95% CI: 0~3%; I<sup>2</sup>: 0%)。另一项基于 19 项研究(16 项观察性研究和 3 项随机对照试验)的荟萃分析得出,与维生素 K 拮抗剂治疗相比,DOAC 复发静脉血栓栓塞的风险相当,大出血风险相当,颅内出血风险相当[19]。

## 5. 血管内治疗

抗凝治疗虽作为 CVST 一线治疗方案,然而所有 CVST 患者均因抗凝治疗获益,对于抗凝治疗无效、急性或广泛血栓形成患者血管内治疗成为越来越多临床团队的考虑方案[20]。抗凝治疗的目的在于阻止血栓进展,促进血栓溶解及血管再通,预防深静脉血栓或肺栓塞。越来越多的血管内治疗则继续药物抗凝的基础上,辅以机械取栓及静脉窦内球囊扩张等技术,一来迅速恢复静脉血流改善神经功能,二来通过静脉窦内充盈的球囊于静脉窦内往返移动,使血栓即时移出静脉窦,以减少脑组织水肿进而脑疝等严重神经功能缺损事件。

### 5.1. 静脉窦内局部接触溶栓

目前缺乏 CVST 患者溶栓治疗的随机对照试验,但越来越多的非对照病例研究提示局部溶栓治疗对 CVST 有肯定疗效,所谓接触溶栓指通过股静脉将微导管置入血栓部位,单次注射 rtPA 后持续输注。王[21]等研究比较了抗凝治疗和溶栓治疗对大鼠上矢状窦血栓形成后神经功能、静脉再通和脑水肿的影响,提出如果尽早使用溶栓治疗,而不是将其作为抗凝剂失效后的二线治疗手段,可能会产生更好的功能预后。

### 5.2. 机械取栓

随着科技的发展,临床研究者们对机械取栓装置的选择逐渐朝个体化方向发展。相应的取栓装置从 Rheolytic 装置、Merci 装置、Penumbra 抽吸系统、球囊血管成形术到 Solitaire FR 取栓装置都各有其特点,来满足能更好的采用流体或导丝碎栓将血栓进行物理分割抑或用球囊扩张的方式松动血栓,以增加与溶栓药物的接触面积,以期更好地达到静脉窦再通的目标要求[22]。

### 5.3. 静脉窦支架植入

对于伴有一侧或双侧横窦狭窄的良性颅内高压患者,血管内支架术已经显示了良好的治疗效果。何维维报道了 1 例 POEMS 综合征合并颅内静脉窦血栓形成患者因右侧横窦、乙状窦血栓形成并重度狭窄,治疗方式便采取经静脉窦内支架植入术[23]。

### 5.4. 静脉窦球囊辅助取栓

球囊辅助血栓切除术的优点是既能压平血栓,又能扩张血管,使原先结构紧凑的血管恢复正常直径。

然而, 由于缺乏随机对照试验, 有关严重 CVST 患者球囊辅助血栓切除术的数据仍然不足, Yang [24] 回顾性分析了球囊辅助取栓联合窦内的尿激酶溶栓治疗重症 CVST 安全性和有效性, 该研究中 23 例患者, 17 例(81%)患者获得完全再通, 4 例(19%)患者获得部分再通。21 例患者随访后改良改良 Rankin 评分量表 (mRS) 均为 0 分(18 例)或 1 分(3 例)。

## 6. 最新研究

除了抗凝及血管内治疗手段治疗 CVST, 汪求精[25]团队从分子生物学角度初步探索了通过抑制 cGAS-STING 信号轴, 可减轻 CVST 后的神经炎症病理, 提出 dsDNA 敏感的 cGAS-STING 轴可能是挽救 CVST 后神经炎性病理的潜在靶点, 为 CVST 的治疗提供了新的理论基础和干预策略, 并对进一步认识 CVST 炎症机制、改善其预后具有重要意义。这一研究发现无疑为 CVST 的基础治疗提供了新的思路。

综上所述, 无论是一线推荐的抗凝治疗还是经血管内治疗手段联合抗凝治疗 CVST 的长期预后已得到明显的改善, 但对于抗凝无效或重症 CVST 患者, 血管内治疗成为越来越多的临床神经外科医生治疗策略之一。然而大部分研究均为回顾性研究, 期待今后通过遗传、免疫、分子生物学角度进一步解开其疾病机制, 进而实现个体化的治疗方案, 来改善 CVST 患者的预后及生活质量。

## 参考文献

- [1] Bertani, R., Rodrigues, R.B., Koester, S.W., et al. (2020) Complicated Cerebral Venous Thrombosis during the First Trimester of Pregnancy. *Cureus*, **12**, 8-14. <https://doi.org/10.7759/cureus.10683>
- [2] Duman, T., Uluduz, D., Midi, I., et al. (2017) A Multicenter Study of 1144 Patients with Cerebral Venous Thrombosis: the VENOST Study. *Journal of Stroke and Cerebrovascular Diseases*, **26**, 1848-1857.
- [3] Mahmoud, A., Ekin, U., Kania, B., Shrouf, A. and Maroules, M. (2022) Cerebral Venous Sinus Thrombosis in Pregnancy Presenting with Hemiplegia: A Case Report. *Radiology Case Reports*, **17**, 3713-3717. <https://doi.org/10.1016/j.radcr.2022.07.006>
- [4] Silvis, S.M., de Sousa, D.A., Ferro, J.M. and Coutinho, J.M (2017) Cerebral Venous Thrombosis. *Nature Reviews Neurology*, **13**, 555-565. <https://doi.org/10.1038/nrneuro.2017.104>
- [5] 易婷玉, 吴燕敏, 林定来, 等. AngioJet 流变溶栓抽栓术治疗颅内静脉窦血栓形成三例效果分析并文献复习[J]. 中国脑血管病杂志, 2021, 18(5): 311-319.
- [6] Ferro, J.M. and de Sousa, D.A. (2019) Cerebral Venous Thrombosis: An Update. *Current Neurology and Neuroscience Reports*, **19**, Article No. 74. <https://doi.org/10.1007/s11910-019-0988-x>
- [7] Lindgren, E., Jood, K. and Tatlisumak, T. (2018) Vocational Outcome in Cerebral Venous Thrombosis: Long-Term Follow-Up Study. *Acta Neurologica Scandinavica*, **137**, 299-307. <https://doi.org/10.1111/ane.12875>
- [8] 王登宇, 王君, 张荣举, 等. 颅内静脉系统窦汇解剖形态学分析及其对静脉系统相关疾病的临床意义[J]. 中国脑血管病杂志, 2019, 16(12): 642-646.
- [9] Pai, N., Ghosh, K. and Shetty, S. (2013) Hereditary Thrombophilia in Cerebral Venous Thrombosis: A Study from India. *Blood Coagulation & Fibrinolysis*, **24**, 540-543. <https://doi.org/10.1097/MBC.0b013e32835fad1e>
- [10] Alet, M., Ciardi, C., Alemán, A., et al. (2020) Cerebral Venous Thrombosis in Argentina: Clinical Presentation, Pre-disposing Factors, Outcomes and Literature Review. *Journal of Stroke and Cerebrovascular Diseases*, **29**, Article ID: 105145. <https://doi.org/10.1016/j.jstrokecerebrovasdis.2020.105145>
- [11] De Bruijn, S.F., Stam, J. and Kappelle, L.J. (1996) Thunderclap Headache as First Symptom of Cerebral Venous Sinus Thrombosis. *The Lancet*, **348**, 1623-1625. [https://doi.org/10.1016/S0140-6736\(96\)07294-7](https://doi.org/10.1016/S0140-6736(96)07294-7)
- [12] 范冲竹, 李海南, 向璇, 等. 易误诊为脑肿瘤的颅内静脉窦血栓形成[J]. 中国现代神经疾病杂志, 2021, 21(12): 1089-1094.
- [13] 宋金玲, 时雅辉, 梁可可, 等. 脑静脉系统血栓形成 123 例临床表现和影像学特点[J]. 中国实用神经疾病杂志, 2017, 20(3): 10-13.
- [14] 何静, 马艳, 任勇, 等. 颅内静脉窦血栓形成的临床特征分析[J]. 宁夏医学杂志, 2017, 39(5): 402-405.
- [15] Kim, D.J., Honig, A., Alimohammadi, A., Sepeshy, A.A., Zhou, L.W. and Field, T.S. (2023) Recanalization and Outcomes after Cerebral Venous Thrombosis: A Systematic Review and Meta-Analysis. *Research and Practice in Thrombo-*



- sis and Haemostasis*, **7**, Article ID: 100143. <https://doi.org/10.1016/j.rpth.2023.100143>
- [16] Nepal, G., *et al.* (2022) Safety and Efficacy of Direct Oral Anticoagulants in Cerebral Venous Thrombosis: A Meta-Analysis. *Acta Neurologica Scandinavica*, **145**, 10-23. <https://doi.org/10.1111/ane.13506>
- [17] 徐丙发, 林绪芳, 孔薇, 等. 我院华法林临床应用分析[J]. 中国药房, 2016, 27(3): 318-320.
- [18] Geisbüsch, C., Richter, D., Herweh, C., *et al.* (2014) Novel Factor Xa Inhibitor for the Treatment of Cerebral Venous and Sinus Thrombosis: First Experience in 7 Patients. *Stroke*, **45**, 2469-2471. <https://doi.org/10.1161/STROKEAHA.114.006167>
- [19] Yaghi S, Saldanha, I.J., Misquith, C., *et al.* (2022) Direct Oral Anticoagulants versus Vitamin K Antagonists in Cerebral Venous Thrombosis: A Systematic Review and Meta-Analysis. *Stroke*, **53**, 3014-3024. <https://doi.org/10.1161/STROKEAHA.122.039579>
- [20] Kowoll, C.M., Lockau, H., Dorn, F. and Dohmen, C. (2017) Aggressive Treatment of Cerebral Venous Sinus Thrombosis (CVT) with Stent Retrievers and Local Thrombolysis: Why We Need a Registry. *Fortschritte der Neurologie Psychiatrie*, **85**, 605-610. <https://doi.org/10.1055/s-0043-118098>
- [21] Wang, J., Ji, X.M., Ling, F. and He, X. (2014) Comparison of Anticoagulation and Thrombolysis Treatments in a Rat Model of Superior Sagittal Sinus Thrombosis. *International Journal of Neuroscience*, **124**, 532-541. <https://doi.org/10.3109/00207454.2013.862245>
- [22] 何健. 应用 Solitaire AB 支架机械取栓治疗颅内静脉窦血栓形成的临床研究[D]: [硕士学位论文]. 广州: 南方医科大学, 2018.
- [23] 张维雄. POEMS 综合征合并颅内静脉窦血栓形成一例[J]. 中华神经科杂志, 2017, 50(9): 691-693.
- [24] Yang, J., Wang, H., Chen, Y., Qiu, M., Zhang, B. and Chen, Z. (2021) Balloon-Assisted Thrombectomy and Intrasinus Urokinase Thrombolysis for Severe Cerebral Venous Sinus Thrombosis. *Frontiers in Neurology*, **12**, Article ID: 735540. <https://doi.org/10.3389/fneur.2021.735540>
- [25] Ding, R., Li, H.Y., Liu, Y.Q., *et al.* (2022) Activating CGAS-STING Axis Contributes to Neuroinflammation in CVST Mouse Model and Induces Inflammasome Activation and Microglia Pyroptosis. *Journal of Neuroinflammation*, **19**, Article No. 137. <https://doi.org/10.1186/s12974-022-02511-0>