

基于CT的骨性眶缘及眼球相对位置与衰老关系的研究

杨帆^{1*}, 王雪芑¹, 刘怡宁¹, 王思思¹, 张杰瑞¹, 王志国^{2#}

¹青岛大学, 山东 青岛

²青岛大学附属医院烧伤整形科, 山东 青岛

收稿日期: 2024年2月18日; 录用日期: 2024年3月12日; 发布日期: 2024年3月18日

摘要

目的: 探索骨性眶缘形态及眼球相对位置在不同年龄组及不同性别间的差异, 为眶周年轻化的诊疗提供理论依据。方法: 收集126例成年人颅脑CT资料并进行三维重建, 男性和女性患者各分为青年组(女性21例, 男性20例)、中年组(女性23例, 男性21例)、老年组(女性21例, 男性20例), 使用Image J软件对各组骨性眶缘面积、眶缘宽度、眶缘高度、眼球中点到眶上缘垂直距离和眼球中点到眶下缘垂直距离进行测量, 收集数据并进行统计学分析。结果: 各年龄组男性与女性骨性眶缘面积差异无统计学意义; 男性眶缘宽度随年龄增长而逐渐减小, 青年组、中年组、老年组眶缘宽的平均值分别为 3.58 ± 0.16 cm、 3.50 ± 0.13 cm、 3.45 ± 0.14 cm, 女性眶缘宽度则无明显改变; 男性与女性眶缘高度随年龄无明显改变; 男性与女性眼球中点到上眶缘的垂直距离随年龄增大逐渐增大, 男性各年龄组的平均值分别为 1.51 ± 0.08 cm、 1.59 ± 0.16 cm、 1.58 ± 0.09 cm, 女性各年龄组的平均值分别为 1.51 ± 0.10 cm、 1.57 ± 0.11 cm、 1.58 ± 0.09 cm, 而眼球中点到眶下缘的垂直距离则在男性和女性中均呈现减小的趋势, 该差异主要发生于中年。结论: 男性与女性骨性眶缘面积、眼眶高度随年龄增大无明显改变, 男性眶缘宽度呈现随年龄增长而增大的趋势, 女性眶缘宽度改变则无统计学意义。男性与女性均随年龄出现眼球相对位置下降的趋势。

关键词

CT, 三维重建, 骨性眶缘面积, 衰老

A CT-Based Study of the Relationship between the Bony Orbit and the Relative Position of the Eyeballs and Ageing

Fan Yang^{1*}, Xuepeng Wang¹, Yining Liu¹, Sisi Wang¹, Jierui Zhang¹, Zhiguo Wang^{2#}

*第一作者。

#通讯作者。

文章引用: 杨帆, 王雪芑, 刘怡宁, 王思思, 张杰瑞, 王志国. 基于 CT 的骨性眶缘及眼球相对位置与衰老关系的研究[J]. 临床医学进展, 2024, 14(3): 519-525. DOI: 10.12677/acm.2024.143733

¹Qingdao University, Qingdao Shandong²Department of Burn and Plastic Surgery, The Affiliated Hospital of Qingdao University, Qingdao ShandongReceived: Feb. 18th, 2024; accepted: Mar. 12th, 2024; published: Mar. 18th, 2024

Abstract

Purpose: The aim of this study is to investigate the differences of skeletal orbital margin morphology and relative position of eyeball in different age groups and different genders, and to provide theoretical basis for the diagnosis and treatment of periorbital rejuvenation. **Methods:** The data of 126 adult brain CT cases were collected and reconstructed in 3D. Male and female patients were each divided into a young group (21 females, 20 males), a middle-aged group (23 females, 21 males), and an elderly group (21 females, 20 males). The bony orbital area, orbital width, orbital height, vertical distance from the midpoint of the eyeball to the superior orbital rim and vertical distance from the midpoint of the eyeball to the inferior orbital rim were measured using Image J software, and the data were collected and analyzed statistically. **Results:** There was no statistically significant difference in the bony orbital area between males and females in each age group. The orbital width in males decreased gradually with age, and the mean values of the orbital width in the young, middle-aged, and old age groups were 3.58 ± 0.16 cm, 3.50 ± 0.13 cm, and 3.45 ± 0.14 cm, respectively, but did not change significantly in females. The orbital height in males and females did not change significantly with age. The vertical distance from the midpoint of the eyeball to the superior orbital rim gradually increased with age in both males and females, with mean values of 1.51 ± 0.08 cm, 1.59 ± 0.16 cm, and 1.58 ± 0.09 cm in males and 1.51 ± 0.10 cm, 1.57 ± 0.11 cm, and 1.58 ± 0.09 cm in females in all age groups, respectively, and the vertical distance from the midpoint to the inferior orbital rim in both males and females. The vertical distance from the midpoint of the eyeball to the inferior orbital rim showed a tendency to decrease in both males and females, with the difference occurring mainly in middle age. **Conclusion:** There were no significant changes in the orbital area and orbital height between males and females with the increase of age. The orbital width of males increased with the increase of age, but there was no statistical significance in the change of orbital width of females. The relative position of eyeballs decreased with age in both males and females.

Keywords

CT, 3D Reconstruction, Bony Orbital Area, Aging

Copyright © 2024 by author(s) and Hans Publishers Inc.

This work is licensed under the Creative Commons Attribution International License (CC BY 4.0).

<http://creativecommons.org/licenses/by/4.0/>

Open Access

1. 前言

眼睛是重要的美学器官，也是面部年轻化的主要目标。眶周的老化常常是较早出现的，通常表现为上睑凹陷、下眼袋膨出、皮肤松弛等症状，这可能与眼周皮肤老化、组织容量改变、韧带结构松弛及骨性支撑结构改变有关[1] [2]。面部骨骼的改变是不均匀的，早期研究认为面部的骨骼通常在一生中不断生长[3]，而事实上，骨再生与骨吸收不均匀的发生在面部骨骼的各个区域。已经有大量的研究发现面中部的骨骼易发生骨吸收，尤其是眶缘的上内侧和下外侧及梨状孔区域[4]。目前，已有部分学者对骨性眶缘与衰老的关系进行了初步研究，但结论尚未统一，而针对于眼球相对眶缘位置的研究没有明确的文献报

道。

本研究利用三维重建技术对颅脑 CT 检查病例的影像资料进行处理分析, 测量病例资料的骨性眶缘面积、眶缘宽度、眶缘高度及眼球到眶缘距离等相关指标, 探究骨性眶缘及眼球相对位置与衰老之间的关系, 为眶周年轻化的诊疗提供理论依据。

2. 方法

1、研究资料:

收集于 2023 年 10 月至 2023 年 12 月期间在我院就诊行颅脑 CT 检查的病例资料, 仅保留年龄 ≥ 18 岁且影像学诊断为未见明显异常或仅有老年脑性改变的患者, 共计 126 例, 其中男性共 61 例, 女性共 65 例。将男性和女性患者分别分为青年组(18~39 岁)、中年组(40~59 岁)和老年组(60~80 岁)。所有患者均签署知情同意书。

2、研究方法:

收集所有研究对象 1 mm 层厚的颅脑 CT 图像并进行三维重建(Somatom Definition Flash; SIEMENS Healthineers, Germany), 将所有三维重建图像校准至标准正面观, 导出图像后使用 Image J 软件进行相关指标的测量。

2.1. 图像校准

在冠状面、矢状面和水平面 CT 图像上分别标出双侧外耳门上缘点(Porion, Po)和左侧眶下缘点(Orbitale, Or), 将蝶鞍中间位置定为蝶鞍点(Sella, S), 将鼻额缝中间位置定为鼻根点(Nasion, N), 在三维重建视图上调整至双侧 Po、Or 在同一水平面且 S、N 位于同一矢状面上, 即为标准正面观(图 1)。

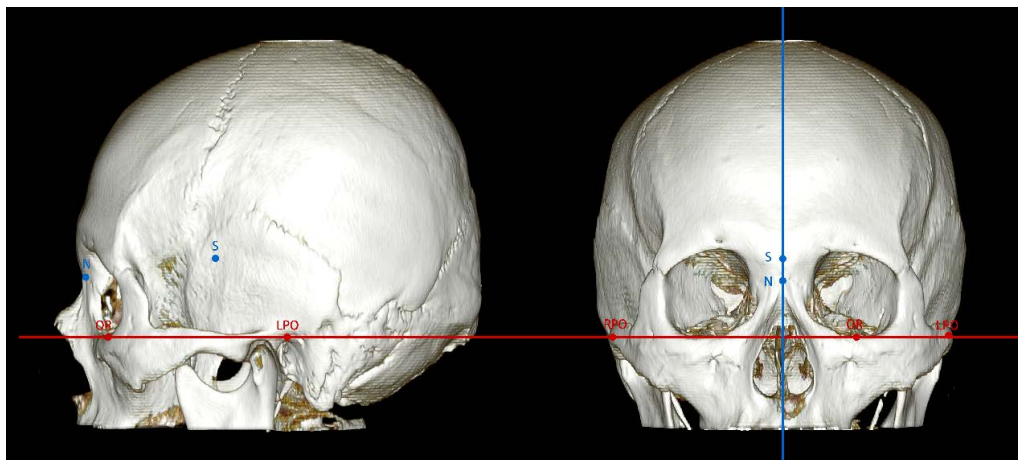


Figure 1. The picture shows a schematic diagram of adjusting the three-dimensional reconstructed image to the standard frontal view. Adjust the bilateral porion (PO) and the left infraorbital rim (OR) to the same horizontal plane, i.e. the plane indicated by the red line. In the frontal view, the sella turcica (S) and the nasal root point (N) are adjusted to the same sagittal plane, i.e. the plane indicated by the blue line

图 1. 图为调整三维重建图像至标准正面观的示意图。将双侧外耳门上缘点(PO)和左侧眶下缘点(OR)调整至同一水平面, 即红线所表示平面。在正面观视图将蝶鞍点(S)和鼻根点(N)调整于同一矢状面上, 即蓝线所表示平面

2.2. 测量数据

- (1) 骨性眶缘面积: 依据眼眶轮廓外侧缘确定骨性眶缘面积(S)。
- (2) 眶缘宽度: 眶外侧缘与颧额缝的交点至眶内侧缘的水平距离(L_1)。

(3) 调整矢状面至眼球轮廓最大平面, 在该平面上将眼球轮廓的最高点、最低点、最内侧点、最外侧点分别标记为 s、i、m、l 点, 连接 s~i 及 m~l, 两连线相交于点 O, 将该点定义为眼球中点(图 2)。

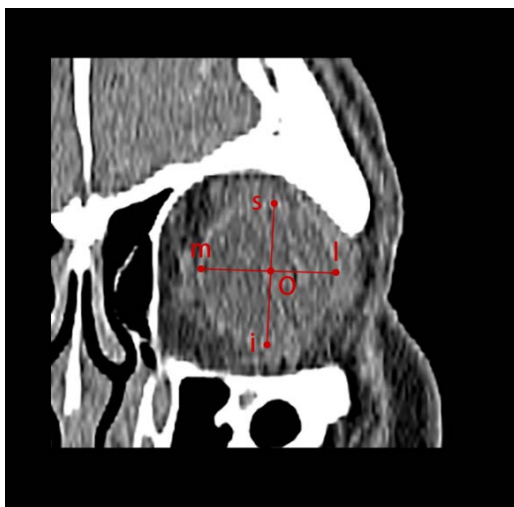

Figure 2. Mark the highest point, lowest point, innermost point, and outermost point of the eyeball outline as points s, i, m, and l respectively. Connect s~i and m~l. The two connecting lines intersect at the midpoint O of the eyeball

图 2. 调将眼球轮廓的最高点、最低点、最内侧点、最外侧点分别标记为 s、i、m、l 点, 连接 s~i 及 m~l, 两连线相交于眼球中点 O

(4) 眶缘高度: 经眼球中点 O 测量眶上缘到眶下缘的垂直距离(L_2)。

(5) 眼球中点到眶缘距离: 分别测量眼球中点(O)到眶上缘的垂直距离(L_3)及眶下缘的垂直距离(L_4), 两者之和为眶缘高度。

所有数据均由同一研究人员测量 3 次后取平均值获得。

测量指标定义如下图 3。

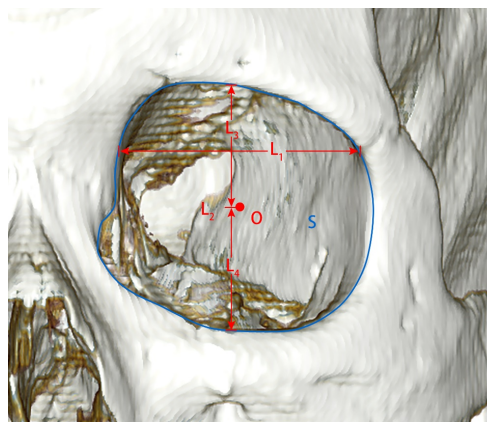


Figure 3. Definition of measurement indicators. S. the orbital area; L1. the orbital width; L2. the orbital height; L3. the distance from the midpoint of the eye to the supraorbital rim; L4. the distance from the midpoint of the eye to the infraorbital rim

图 3. 测量指标定义。S 为眼眶面积; L_1 为眼眶宽度; L_2 为眼眶高度; L_3 为眼球中点到眶上缘的距离; L_4 为眼球中点到眶下缘的距离

3、统计分析

使用软件 SPSS 27.0 对收集数据进行统计学分析, 使用方差分析探究各数据在年龄组间的可能趋势, 使用单样本 T 检验探究各数据在性别之间有无差异, 使用单样本配对 T 检验探究各数据在左右侧之间有无差异, $P < 0.05$ 为差异有统计学意义。

3. 结果

共收集合格的研究资料 126 例, 其中青年组男性 20 例, 平均年龄 31.70 ± 6.18 岁, 女性 21 例, 平均年龄 30.33 ± 6.00 岁; 中年组男性 21 例, 平均年龄 50.33 ± 5.29 岁, 女性 23 例, 平均年龄 50.65 ± 5.30 岁; 老年组男性 20 例, 平均年龄 65.19 ± 6.79 岁, 女性 21 例, 平均年龄 65.00 ± 3.97 岁。

1、骨性眶缘面积(S):

男女各年龄组间的眶缘面积差异无统计学意义($P > 0.05$) (表 1、表 2); 各年龄组间男性眶缘面积均大于女性(青年组 $P < 0.001$; 中年组 $P = 0.034$; 老年组 $P = 0.049$)。

Table 1. Average bony orbital rim morphology of male cases in each age group

表 1. 男性各年龄组病例骨性眶缘形态平均值

组别	测量指标				
	骨性眶缘面积 (cm ²)	眶缘宽度(cm)	眶缘高度(cm)	眼球到眶上缘的垂 直距离(cm)	眼球到下眶缘的垂直距 离(cm)
青年组	11.56 ± 0.66	3.58 ± 0.16	3.56 ± 0.11	1.51 ± 0.08	2.05 ± 0.10
中年组	11.34 ± 0.86	3.50 ± 0.13	3.55 ± 0.21	1.59 ± 0.16	1.96 ± 0.13
老年组	11.26 ± 0.96	3.45 ± 0.14	3.56 ± 0.16	1.58 ± 0.09	1.98 ± 0.12
F	1.351	7.314	0.26	5.333	5.539
P	0.263	0.001	0.974	0.006	0.005

Table 2. Average bony orbital rim morphology of female cases in each age group

表 2. 女性各年龄组病例骨性眶缘形态平均值

组别	测量指标				
	骨性眶缘面积 (cm ²)	眶缘宽度(cm)	眶缘高度(cm)	眼球到眶上缘的垂 直距离(cm)	眼球到下眶缘的垂直距 离(cm)
青年组	11.05 ± 0.67	3.38 ± 0.16	3.57 ± 0.16	1.51 ± 0.10	2.05 ± 0.11
中年组	10.99 ± 0.71	3.39 ± 0.13	3.54 ± 0.20	1.57 ± 0.11	1.97 ± 0.14
老年组	10.96 ± 0.67	3.36 ± 0.18	3.55 ± 0.14	1.59 ± 0.12	1.97 ± 0.10
F	0.220	0.268	0.341	4.673	7.115
P	0.803	0.765	0.711	0.011	0.001

2、眶缘宽度(L₁):

男性青年组与中年组、青年组与老年组间的眶缘宽度存在显著性差异(各 $P = 0.021$, $P < 0.001$), 而中年组与老年组间的差异无统计学意义($P > 0.05$)。这提示男性眶缘宽度随年龄增长而出现减小的趋势, 眶缘宽度的改变主要发生于中年时期; 女性各年龄组间的眶缘面积变化无统计学意义(各 $P > 0.05$)。各年龄组间男性眶缘宽度均大于女性(青年组 $P < 0.001$; 中年组 $P < 0.001$; 老年组 $P = 0.005$)。

3、眶缘高度(L₂):

男女各年龄组间的眶缘高度差异无统计学意义($P > 0.05$) (表 1 表 2); 而各年龄组间男性眶缘高度与女性无明显差异(青年组 $P = 0.729$; 中年组 $P = 0.753$; 老年组 $P = 0.846$)。

4、眼球中点到眶上缘垂直距离(L₃):

男性青年组与中年组、青年组与老年组间的眼球中点到眶上缘垂直距离差异有统计学意义(各 $P = 0.003$, $P = 0.012$), 而中年组与老年组间的差异无统计学意义($P = 0.646$); 女性青年组与中年组、青年组与老年组间的眼球中点到眶上缘垂直距离存差异有统计学意义(各 $P = 0.035$, $P = 0.004$), 而中年组与老年组间的差异无统计学意义($P = 0.362$)。而各年龄组间男性眼球中点到眶上缘垂直距离与女性无明显差异(青年组 $P = 0.833$; 中年组 $P = 0.465$; 老年组 $P = 0.602$)。

5、眼球中点到眶下缘垂直距离(L_4):

男性青年组与中年组、青年组与老年组间的眼球中点到眶下缘垂直距离差异有统计学意义(各 $P = 0.002$, $P = 0.018$), 而中年组与老年组间的差异无统计学意义($P = 0.438$); 女性青年组与中年组、青年组与老年组间的眼球中点到眶上缘垂直距离差异有统计学意义($P = 0.002$, $P < 0.001$), 而中年组与老年组间的差异无统计学意义($P = 0.792$)。各年龄组间男性眼球中点到眶下缘垂直距离与女性无明显差异(青年组 $P = 0.789$; 中年组 $P = 0.794$; 老年组 $P = 0.427$)。

4. 讨论

面部年轻化是许多求美者的追求, 其中又以眶周的年轻化为重。导致眶周老化的原因有许多, 包括: 眶周皮肤老化、组织容量缺失、韧带松弛及骨性支撑结构吸收等[1] [2]。本研究利用三维重建技术对骨性眶缘面积、眶缘宽度、眶缘高度及眼球到眶缘距离进行测量分析, 探索骨性眶缘及眼球相对位置与衰老之间的关系, 为眶周年轻化的诊疗提供理论依据。

许多学者针对骨性眶缘面积与年龄及性别之间的差异做了初步研究。Shaw 等学者认为由于骨吸收的原因男性和女性的骨性眶缘面积均有明显增大的改变, 尤其是女性, 其出现差异的时间更早[5] [6]。而韦昕等学者发现女性骨性眶缘面积随年龄变化出现减小的趋势[7]。潘蕾等学者对浙江地区成年人头颅 CT 分析后发现男性眶缘面积随年龄改变并不明显, 而女性眶缘面积则随年龄增大而显著增大[8]。我们的研究结果显示男性和女性的骨性眶缘面积随年龄呈现减小的趋势, 但该差异没有统计学意义。各年龄组不同性别间骨性眶缘面积比较发现男性均显著大于女性, 这与之前研究的结论相同。Karunanayake 等人通过队列研究得出眶缘宽度与眶口高度均随年龄增长而减小的趋势[9]。本研究发现男性青年组眶缘宽度与中年组($P = 0.021$)及老年组($P < 0.001$)相比, 具有随年龄增大而减小的趋势, 其结果具有显著性。而女性中则未发现统计学意义的变化趋势。在本研究中对男性与女性的眶缘高度的测量中, 其变化均无统计学意义。造成以上差异的原因有许多, 我们认为最主要的可能是颅面部骨骼形态之间的个体差异与人种差异, 也不除外与 CT 扫描层厚、测量误差、样本数量等有关。骨性眶缘的衰老过程是复杂的, 眶缘各部分的骨吸收并非均匀的, 眶上缘的骨吸收主要集中于内侧, 而眶下缘的骨吸收主要集中于外侧[4] [10] [11], 这可能会引起鱼尾纹形成、眶颊沟出现等症状。也有学者曾报道称在成年后颅骨仍在不同程度的增长[3]。在复杂的骨吸收与骨沉积的相互作用下, 骨性眶缘随年龄改变的个体差异较大, 使得学者们较难得出一个统一的结论。

Darcy 等学者利用核磁共振对眼眶脂肪体积以及眼球位置与衰老间的关系进行研究, 在他们的研究中发现眼球到眶下缘的距离与年龄没有相关性[12]。而本研究在男性和女性病例中均发现, 随年龄增加, 眼球中点到上眶缘的距离显著增加, 眼球中点到下眶缘的距离显著减小。而在眶口高度随年龄的变化并没有显著性差异, 这说明在眼球中点的垂直方向上、下眶缘随年龄的改变并不明显。而造成眼球中点到上、下眶缘距离改变的原因, 可能由于眼球支撑的韧带结构松弛而导致。而这也将会导致一系列的相应的变化, 眼球的下降可能会对下睑眶内脂肪造成一定的挤压, 使得眶内脂肪有向前疝出的趋势[13]。与此同时, 眼轮匝肌及眶隔等限制结构的松弛, 更加重了这一趋势。而上睑的眶内容积也随之增大, 眼球到眶上缘的距离增加, 会引起内侧眉部形态假性提高, 而在视觉上更加重外侧的眉形态下垂[14]。在临床上我们常

能观察到患者随年龄增大而出现上睑凹陷及下睑袋形成的现象,这可能与眼球下降有着密切关系。在以往的治疗中,这些老龄化改变的成因常归结于皮肤老化、骨性支撑结构吸收及组织容量的变化,而忽略了眼球相对位置的改变造成的影响,本研究结果可能为今后临床诊治工作提供新思路。

在本研究中,我们对病例的双侧骨性眶缘均进行了测量,所有结果均由同一研究人员测量3次后取平均值所得,并利用配对样本T检验分析发现,所有指标的双侧测量结果之间的差异均无统计学意义。但我们的工作仍存在一定的不足,比如:难以彻底消除手动测量相应指标所带来的误差;CT图像上所示的眼球轮廓清晰度较差,可能会导致眼球中点位置的定位不准确;所研究样本数量较少等。希望今后的研究中获得更准确的测量结果。

综上所述,我们发现男性患者的眶缘宽度随年龄变化显著性的增加,而女性患者的改变则无统计学意义。无论男性还是女性均随年龄增大而出现眼球中点到上眶缘的距离显著增加,眼球中点到下眶缘的距离显著减小的变化趋势。这可能为今后眶周年轻化的诊疗提供理论依据。

参考文献

- [1] Russel, S.M. and Clark, J.M. (2023) Periorbital Rejuvenation in the Clinic: A State-of-the-Art Review. *World Journal of Otorhinolaryngology—Head and Neck Surgery*, **9**, 242-248. <https://doi.org/10.1002/wjo2.124>
- [2] Wong, C.H. (2023) Advanced Approach to Asian Lower Blepharoplasty. *Clinics in Plastic Surgery*, **50**, 121-131. <https://doi.org/10.1016/j.cps.2022.07.010>
- [3] Garn, S.M., Rohmann, C.G., Wagner, B. and Ascoli, W. (1967) Continuing Bone Growth throughout Life: A General Phenomenon. *American Journal of Physical Anthropology*, **26**, 313-317. <https://doi.org/10.1002/ajpa.1330260306>
- [4] Mendelson, B. and Wong, C.H. (2012) Changes in the Facial Skeleton with Aging: Implications and Clinical Applications in Facial Rejuvenation. *Aesthetic Plastic Surgery*, **36**, 753-760. <https://doi.org/10.1007/s00266-012-9904-3>
- [5] Shaw Jr, R.B., Katzel, E.B., Koltz, P.F., et al. (2011) Aging of the Facial Skeleton: Aesthetic Implications and Rejuvenation Strategies. *Plastic and Reconstructive Surgery*, **127**, 374-383. <https://doi.org/10.1097/PRS.0b013e3181f95b2d>
- [6] Kahn, D.M. and Shaw Jr, R.B. (2008) Aging of the Bony Orbit: A Three-Dimensional Computed Tomographic Study. *Aesthetic Surgery Journal*, **28**, 258-64. <https://doi.org/10.1016/j.asj.2008.02.007>
- [7] 韦昕, 杨柠泽, 王志军, 等. 骨眶老化的形态学基础研究[J]. 中国美容整形外科杂志, 2016, 27(9): 566-571.
- [8] 潘蕾, 冯微, 赵焯, 金婷婷, 李婧宇, 吴溯帆. 浙江地区成年人骨性眶缘测量及其与衰老的关系[J]. 解剖学报, 2019, 50(2): 236-240.
- [9] Karunanayake, M., To, M.D.F., Efanov, J.I. and Doumit, G. (2017) Analysis of Craniofacial Remodeling in the Aging Midface Using Reconstructed Three-Dimensional Models in Paired Individuals. *Plastic and Reconstructive Surgery*, **140**, 448e-454e. <https://doi.org/10.1097/PRS.0000000000003590>
- [10] 冯文洁, 罗盛康. 眶区及面中部骨骼衰老的形态学变化及研究进展[J]. 中国临床解剖学杂志, 2019, 37(3): 353-356.
- [11] Ugradar, S., Manoukian, N., Azhdam, A., et al. (2022) Orbital Aging: A Computed Tomography-Based Study of 240 Orbits. *Plastic and Reconstructive Surgery*, **150**, 536e-545e. <https://doi.org/10.1097/PRS.00000000000009457>
- [12] Darcy, S.J., Miller, T.A., Goldberg, R.A., Villablanca, J.P., Demer, J.L. and Rudkin, G.H. (2008) Magnetic Resonance Imaging Characterization of Orbital Changes with Age and Associated Contributions to Lower Eyelid Prominence. *Plastic and Reconstructive Surgery*, **122**, 921-929. <https://doi.org/10.1097/PRS.0b013e3181811ce8>
- [13] Kim, J., Park, S.W., Choi, J., Jeong, W. and Lee, S. (2018) Ageing of the Bony Orbit Is a Major Cause of Age-Related Intraorbital Fat Herniation. *Journal of Plastic, Reconstructive & Aesthetic Surgery*, **71**, 658-664. <https://doi.org/10.1016/j.bjps.2017.11.029>
- [14] Matros, E., Garcia, J.A. and Yaremchuk, M.J. (2009) Changes in Eyebrow Position and Shape with Aging. *Plastic and Reconstructive Surgery*, **124**, 1296-1301. <https://doi.org/10.1097/PRS.0b013e3181b455e8>