

青春期少女阴道斜隔综合征1例

余璐¹, 杨林青^{2*}

¹济宁医学院临床医学院, 山东 济宁

²济宁医学院附属医院妇科, 山东 济宁

收稿日期: 2024年2月19日; 录用日期: 2024年3月12日; 发布日期: 2024年3月20日

摘要

阴道斜隔综合征是女性生殖道畸形中较为罕见的一种, 发病率约为0.1%~3.8%。比较典型的阴道斜隔综合征表现为青春期月经来潮后伴有进行性周期性的痛经或月经初潮几月后发现不明原因的盆腔包块, 影像学表现为双子宫、双阴道, 一侧阴道完全或不完全闭锁, 多伴同侧肾缺如。在此回顾性分析济宁医学院附属医院收治的一例确诊为阴道斜隔综合征的青春期少女, 以腰部疼痛为主诉, 不易引起临床医生的重视从而导致漏诊或误诊, 且术中发现该患者的阴道斜隔分型并不典型。本文回顾该患者的诊治过程, 并结合文献复习, 以期对青春期少女阴道斜隔综合征的诊治提供参考价值。

关键词

生殖道畸形, 双子宫, 双阴道, 肾缺如, 病例报告

A Case of Vaginal Oblique Septum Syndrome in an Adolescent Girl

Lu Yu¹, Linqing Yang^{2*}

¹Department of Clinical Medicine, Jining Medical University, Jining Shandong

²Department of Gynecology, Affiliated Hospital of Jining Medical University, Jining Shandong

Received: Feb. 19th, 2024; accepted: Mar. 12th, 2024; published: Mar. 20th, 2024

Abstract

Oblique vaginal septum syndrome is a rare type of female reproductive tract malformation with an incidence rate of approximately 0.1%~3.8%. The typical manifestations of oblique vaginal septum syndrome include progressive cyclic dysmenorrhea after menstruation in adolescence or the

*通讯作者。

文章引用: 余璐, 杨林青. 青春期少女阴道斜隔综合征 1 例[J]. 临床医学进展, 2024, 14(3): 802-807.

DOI: 10.12677/acm.2024.143773

discovery of an unexplained pelvic mass a few months after menarche. The imaging manifestations are a double uterus and a double vagina, and one side of the vagina is complete. Or incomplete atresia, often accompanied by ipsilateral renal absence. This article retrospectively analyzes the case of an adolescent girl admitted to the Affiliated Hospital of Jining Medical College who was diagnosed with oblique vaginal septum syndrome. The main complaint was waist pain, which was not easy to attract the attention of clinicians, leading to a missed diagnosis or misdiagnosis. In addition, the patient's vaginal discharge was found during the operation. The diagonal partition type is not typical. This article reviews the diagnosis and treatment process of this patient, combined with a literature review, in order to provide reference value for the diagnosis and treatment of oblique vaginal septum syndrome in adolescent girls.

Keywords

Genital Tract Anomalies, Double Uterus, Double Vagina, Renal Agenesis, Case Report

Copyright © 2024 by author(s) and Hans Publishers Inc.

This work is licensed under the Creative Commons Attribution International License (CC BY 4.0).

<http://creativecommons.org/licenses/by/4.0/>



Open Access

1. 引言

阴道斜隔综合征, 也被称为 Herlyn-Werner-Wunderlich 综合征(HWWS), 该病的另一个名称 OHVIRA 即半阴道梗阻伴同侧肾异常(Obstructed Hemivagina and Ipsilateral Renal Anomaly)的首字母缩写, 则是由 Smith 和 Laufer 于 2007 年提出, 国内则习惯以阴道斜隔综合征(oblique vaginal septum syndrome, OVSS)来命名[1]。其基本特点为双子宫、双阴道, 一侧阴道完全或不完全闭锁, 多伴阴道闭锁侧肾异常, 以肾缺如最常见, 其他异常还包括肾脏萎缩, 多囊肾, 异位输尿管等[2] [3]。Purslow 于 1922 年首次报道了一例半阴道梗阻合并双子宫的病例, 半阴道梗阻 - 双子宫 - 同侧肾异常三联征最早于 1950 年被报道。

2. 病例

患者, 女, 12 岁, 因“右侧腰部疼痛 2 周”于 2023 年 2 月 20 日收入我院。该患者 11 岁月经初潮, 经期 7 天, 量少, 无经期腹痛, 周期不规律, 自月经来潮共行经 3 次, 末次月经 2023-01-25。2 周前无明显诱因出现右侧腰部疼痛, 无恶心、呕吐等症状。2 天前患者就诊于当地人民医院, 行泌尿系超声提示: 右肾缺如, 双子宫可考虑、右侧宫腔积液、右侧宫颈管积液, 建议住院进一步治疗。患者为求进一步诊治就诊于我院(济宁医学院附属医院)门诊, 查体: 腹壁柔软, 无压痛、反跳痛及肌紧张, 未触及包块; 妇科检查: 外阴发育正常, 呈未婚 - 未产型, 直肠 - 腹部诊: 可及盆腔阴道位置偏右处有一囊性感肿物, 大小约 4 × 3 × 2 cm。完善下腹部 + 盆腔 MRI 平扫(肾脏)及弥散加权成像: 下腹部: 右肾缺如, 左肾体积增大, 实质信号均匀, 未见异常信号影, 弥散甲酯成像未见扩散受限, 见图 1; 盆腔: 子宫形态不规则, 可见两个子宫及宫颈, 右侧宫颈下方可见囊状 T1WI 呈高信号、T2WI 呈低信号, DWI 呈高信号、相应 ADC 图呈低信号; 右侧宫腔扩张, 其内见 T1WI 呈高、T2WI 稍高信号; 左侧子宫未见明显异常信号, 见图 2。直肠子宫陷凹内见少量 T1WI 低、T2WI 高液性信号; 第 1 骶椎双侧板似未融合。综合以上, 门诊考虑“阴道斜隔综合征”, 遂收入院住院治疗。

既往有血制品输入史, 出生后 12 小时因“消化道出血”给予输注红细胞。无家族遗传及传染病史。入院后拟行宫腔镜阴道隔切断术 + 宫颈成形术 + 腹腔镜探查术, 术前初步诊断为阴道斜隔综合征、双子宫、右肾缺如。完善术前相关检查, 排除手术禁忌症后, 于 2023-02-21 实施手术。腹腔镜探查盆腔:

可见双子宫, 体积较小, 分别与同侧输卵管相连, 右侧子宫下段略膨隆, 右侧输尿管缺如。消毒外阴后, 免窥器进入等离子电切镜, 镜下见阴道壁右侧膨隆不明显, 表面未见明显开孔, 左侧宫颈外观未见异常(图 3(b))。腹腔镜下可逆性结扎右侧输卵管, 穿刺针于右侧宫底处刺入, 有明显突破感后注入美兰稀释液以充盈宫腔下段。阴道镜再次探查闭锁处较前稍膨隆, 于膨隆处纵行切开, 内见大量暗红色陈旧性积血流出, 探查可见宫颈内口发育良好, 宫颈外口发育不良且闭锁, 未见明显斜隔组织, 逐步切开闭锁的阴道外口(图 3(a)), 电凝创面止血。检查无出血等异常, 处女膜完整。术后诊断为阴道斜隔综合征、双子宫、右宫颈外口发育不良、右肾缺如。术后 24 h 内给予抗生素(头孢呋辛 + 甲硝唑)预防感染, 患者恢复良好, 无阴道流血、流液, 于 2023-02-23 出院。出院 2 周后我院门诊复查, 盆腔磁共振提示: 阴道斜隔手术后, 子宫形态不规则, 可见两个子宫及宫颈, 两侧宫腔未见扩张, 均与阴道相通, 见图 4。该患者月经正常来潮, 无腹痛及其他特殊不适。

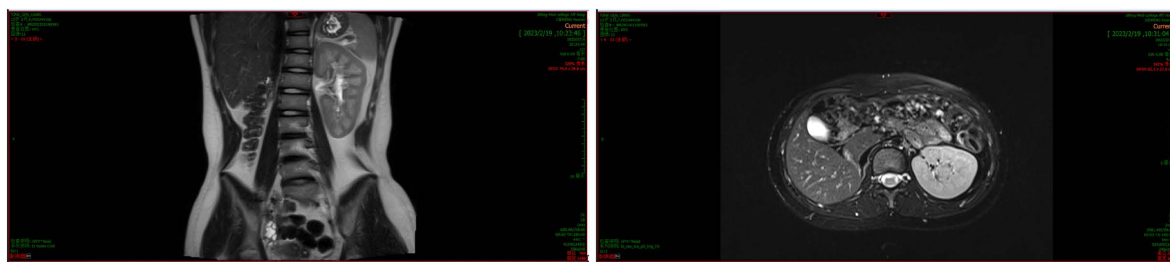


Figure 1. The MRI of the lower abdomen indicates that the patient's right kidney is absent: coronal plane (left), horizontal plane (right)

图 1. 下腹部 MRI 提示该患者右肾缺如: 冠状面(左), 水平面(右)



Figure 2. Pelvic MRI: The red arrow in the left image indicates blood accumulation in the right uterine cavity, while the yellow arrow indicates normal uterine cavity on the left side; the red arrow in the right image indicates blood accumulation below the right cervix, while the yellow arrow indicates no abnormalities below the left cervix

图 2. 盆腔 MRI: 红色箭头提示右侧宫腔积血, 黄色箭头表示左侧正常宫腔(左); 红色箭头提示右侧宫颈下方积血, 黄色箭头提示左侧宫颈下方无异常(右)

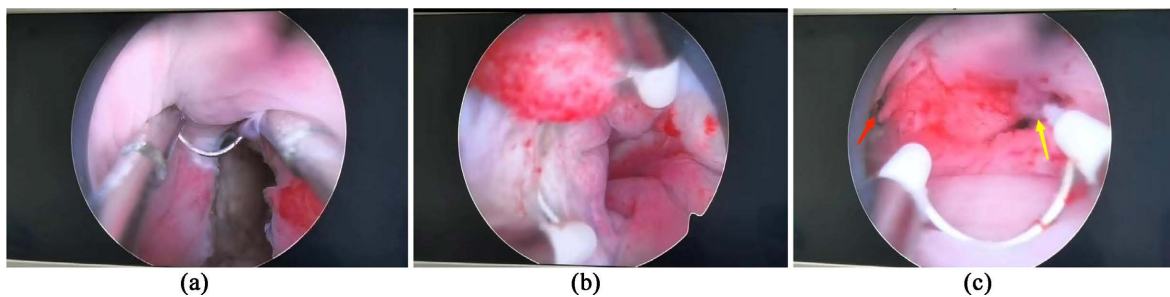


Figure 3. (a) After right cervical reconstruction surgery; (b) left normal cervix; (c) bilateral cervix (red arrow indicates right cervix, yellow arrow indicates left cervix)

图 3. (a) 右侧宫颈成形术后; (b) 左侧正常宫颈; (c) 双侧宫颈(红色箭头示右侧宫颈, 黄色箭头示左侧宫颈)

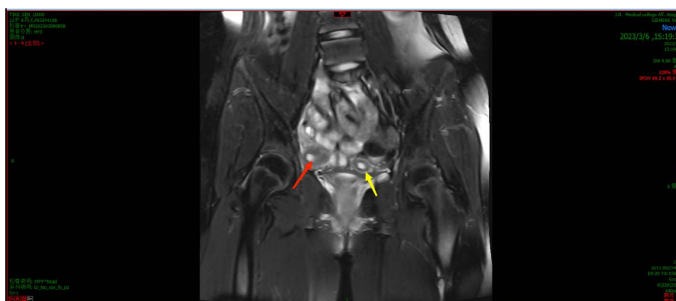

Figure 4. Red arrow (right uterine cavity), yellow arrow (left uterine cavity), after vaginal septum surgery, no dilation observed in both uterine cavities

图 4. 红色箭头(右侧宫腔), 黄色箭头(左侧宫腔), 阴道斜隔术后, 双侧宫腔均未见扩张

3. 讨论

阴道斜隔综合征的发病原因尚不清楚, 一般认为, 女性生殖系统由对称的两对导管发育而来, 分别为苗勒氏管(副肾管)及沃尔夫管(中肾管), 子宫和宫颈由苗勒氏管发育而来, 而阴道则完全由沃尔夫管发育而来, 沃尔夫管也形成了肾脏的输尿管芽[4]。副中肾管的发育受到不同信号分子及基因表达的调控, 如 *EMX2*、*HOXA13*、*MIM1*、*PAX2* 和 *Wnt* 等, 如缺乏这些转录因子或其发生变异, 就会出现苗勒氏管发育不全、肾脏发育不全或生殖道发育不全, 表现为肾脏的缺如, 子宫和宫颈的重复[5]。

1985 年北京协和医院将该病变分为 3 型, I 型为无孔斜隔型, II 型为有孔斜隔型, III 型为无孔斜隔合并宫颈瘘管型。2015 年北京协和医院朱兰教授团队[6]通过回顾性分析 1986 年 1 月至 2013 年 3 月 79 例 HWWS 患者的临床资料, 将阴道斜隔综合征分为 1 型(完全性半阴道梗阻)及 2 型(不完全性半阴道梗阻)两大类, 两大类中又分别细分为两种类型: 1.1 型: 一侧斜隔完全闭锁, 两侧宫体间无交通支, 斜隔后腔有积血; 1.2 型: 双宫体合并单侧宫颈阴道闭锁; 2.1 型: 斜隔上有开孔但引流不畅; 2.2 型: 斜隔上无孔, 隔后腔完全封闭, 但双宫颈间有瘘管, 隔后腔经血引流不畅。具体如图 5 所示。此种分型即在 1983 年分型基础上增加了双子宫合并单侧阴道闭锁(图 5(b))。本病例中的患者根据术前 MRI 提示, 考虑为 1.1 型, 即无孔斜隔型。但该患者术中未见明显阴道斜隔, 切开闭锁处即见宫颈内口, 故切开部分为闭锁的宫颈外口, 类似于 1.2 型, 但不典型, 见示意图 6。手术切开闭锁的宫颈外口后, 引流出宫腔内存积的血液, 症状即缓解。

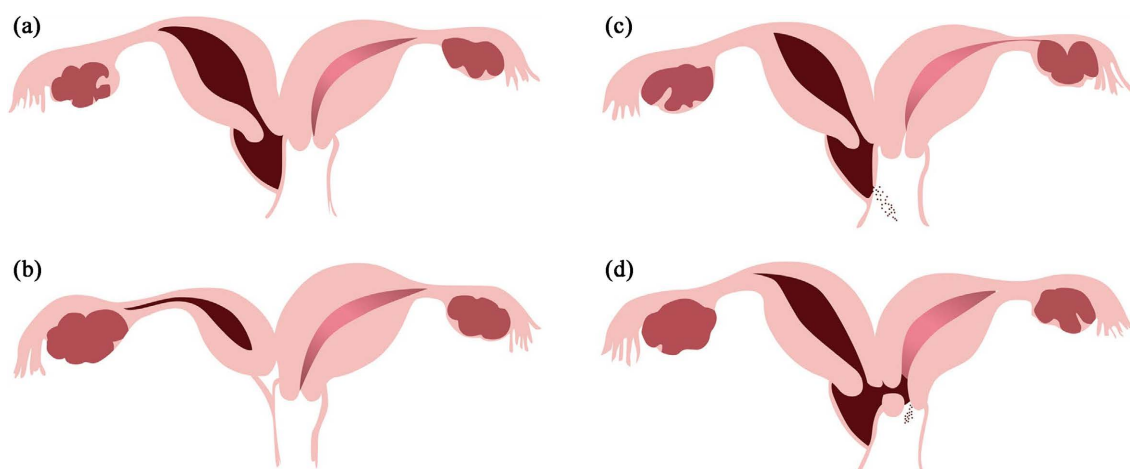


Figure 5. Four types of HWWS; (a) type 1.1; (b) type 1.2; (c) type 2.1; (d) type 2.2 [6] [7] [8]

图 5. 四种阴道斜隔综合征类型; (a) 1.1 型; (b) 1.2 型; (c) 2.1 型; (d) 2.2 型[6] [7] [8]

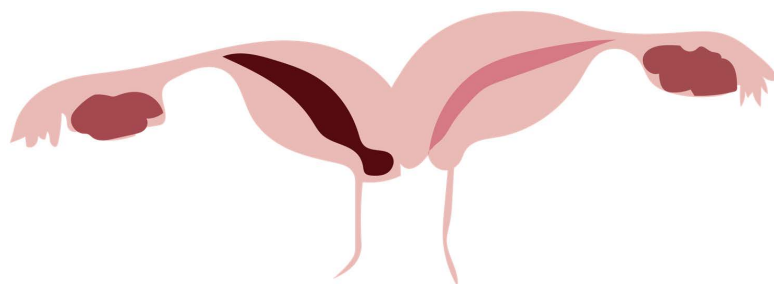


Figure 6. Schematic diagram of HWWS types in this article
图 6. 本文中的阴道斜隔类型示意图

阴道斜隔综合征的临床表现无特异性, 部分患者无症状, 甚至能够正常妊娠及分娩[9], 大部分患者于青春期初潮后被发现[3], 她们往往因月经初潮后出现进行性痛经、下腹部疼痛、阴道旁肿块、阴道分泌黏液脓性分泌物或因阴道半阻塞引起经间期点滴出血等症状来就诊[10]。延迟诊断的原因多半是患该病的青春期少女往往在适龄时间出现月经初潮且月经量正常, 以及青少年原发性痛经的高发生率, 且患者外生殖器外观发育正常, 往往会掩盖一些无症状的 OVSS [1] [11]。本例患者发病症状并不典型, 既往没有出现过痛经、异常阴道流血及经间期点滴出血等症状, 仅表现为右侧腰部疼痛, 容易让人忽略其他症状, 该患者为右半侧阴道梗阻, 即斜隔后腔位于右侧, 且伴右侧肾缺如, 故该患者的腰部疼痛, 大概率是既往月经存积于阴道斜隔后腔引起的, 但由于患者既往无痛经表现, 从而很难联想到生殖 - 泌尿系统发育畸形。

对于阴道斜隔综合征的患者, 应该是越早诊断越好, 如未及时诊断, 可能会导致一些潜在的并发症, 如脓毒血症、输卵管积液或盆腔腹膜炎等急性并发症, 目前尚无明确的发病率, 仅以单个病例报道的形式呈现; 以及子宫内膜异位症、盆腔粘连及不孕症等长期并发症[12], 根据相关报道, 该类患者子宫内膜异位症的发病约为 9.6%, 而盆腔粘连及不孕症的发病率尚无明确研究进行报道。一项 meta 分析结果显示, 阴道斜隔综合征患者中, 58%的内异症患者表现为与阴道梗阻同侧的卵巢子宫内膜异位症囊肿[7]。绝大多数文献报道对于阴道斜隔综合征采取手术治疗的方式, 且斜隔切除的范围必须足够大, 避免后续切开的斜隔处发生自发性闭合[10] [13] [14]。对于没有性生活的青春期少女, 手术的同时还应尽量注意保护其处女膜的完整。阴道斜隔综合征的术前诊断主要以超声为首选, 因为其操作简单, 可重复且患者可负担的起, 而磁共振能够提供更加准确的诊断[15]。

随着医疗技术的进步以及越来越多的阴道斜隔综合征病例被报道, 不少患者的诊断时间已经提前至婴幼儿时期[3], 随着孕前检查的完善, 对于胎儿时期发生的肾脏异常, 或月经初潮前体检发现的肾脏异常, 应完善相关检查确定是否存在生殖系统的发育异常, 以便在出现相关并发症之前尽早的发现及治疗[5]。由于阴道斜隔综合征患者术后双侧子宫都有妊娠可能, 该患者右侧宫颈外口发育不良, 功能上是否与正常宫颈组织相同不得而知, 因此该患者应定期随访, 至生育年龄再另行评估。如右侧宫颈因发育不良而导致机能不全, 可考虑辅助生殖技术, 如通过体外受精 - 胚胎移植(IVF-ET)技术将精子与卵子于体外受精结合, 形成受精卵后移植入左侧宫腔妊娠。

综上所述, 阴道斜隔综合征的临床表现复杂多样、无特异性, 尤其是对于青春期末婚少女, 若主诉为不典型症状, 又无法行妇科检查, 对确诊带来一定的困难。目前超声和磁共振对于阴道斜隔综合征的诊断已经较为明确。对于青春期女性, 尽量做到早发现, 早识别, 早干预, 消除由于病程时间太长导致的一些并发症的隐患, 保护青少年女性生育力。

参考文献

- [1] Zarfati, A. and Lucchetti, M.C. (2022) OHVIRA (Obstructed Hemivagina and Ipsilateral Renal Anomaly or Her-

- lyn-Werner-Wunderlich syndrome): Is It Time for Age-Specific Management? *Journal of Pediatric Surgery*, **57**, 696-701. <https://doi.org/10.1016/j.jpedsurg.2022.04.002>
- [2] 卞美璐, 马莉. 阴道斜隔综合征分型和诊治[J]. 中国实用妇科与产科杂志, 2013, 29(10): 767-769.
- [3] Moneir, W.M., Almodhen, F., Almaary, J., *et al.* (2022) Vaginoscopic Incision of Vaginal Septum with Preservation of the Hymen in a Child with Obstructed Hemi-Vagina Ipsilateral Renal Agenesis (OHVIRA) Syndrome. *Cureus*, **14**, e30450. <https://doi.org/10.7759/cureus.30450>
- [4] Habbash, Z.E. (2022) Herlyn-Werner-Wunderlich Syndrome: A Rare Case Report. *Cureus*, **15**, e35003. <https://doi.org/10.7759/cureus.35003>
- [5] Panaitescu, A.M., Peltecu, G. and Gică, N. (2022) Herlyn-Werner-Wunderlich Syndrome: Case Report and Review of the Literature. *Diagnostics*, **12**, 2466. <https://doi.org/10.3390/diagnostics12102466>
- [6] Zhu, L., Chen, N., Tong, J.L., *et al.* (2015) New Classification of Herlyn-Werner-Wunderlich Syndrome. *Chinese Medical Journal*, **128**, 222-225. <https://doi.org/10.4103/0366-6999.149208>
- [7] Liu, Y., Li, Z., Dou, Y., *et al.* (2023) Anatomical Variations, Treatment and Outcomes of Herlyn-Werner-Wunderlich Syndrome: A Literature Review of 1673 Cases. *Archives of Gynecology and Obstetrics*, **308**, 1409-1417. <https://doi.org/10.1007/s00404-022-06856-y>
- [8] 夏萍, 田秦杰, 邓姗. 单角子宫抑或四型斜隔综合征 1 例[J]. 生殖医学杂志, 2023, 32(2): 276-280.
- [9] 陈璐璐, 吴珍珍, 刘青. 阴道斜隔综合征一例并文献复习[J]. 国际妇产科学杂志, 2022, 49(6): 717-720.
- [10] Paul, P.G., Sudhakar, M., Shah, M., *et al.* (2023) Vaginoscopic Management of OHVIRA (Obstructive Hemivagina and Ipsilateral Renal Agenesis). *Journal of Minimally Invasive Gynecology*, **30**, 361-362. <https://doi.org/10.1016/j.jmig.2023.02.007>
- [11] Kim, Y., Han, J.H., Lee, Y.S., *et al.* (2021) Comparison between Prepubertal and Postpubertal Patients with Obstructed Hemivagina and Ipsilateral Renal Anomaly Syndrome. *Journal of Pediatric Urology*, **17**, 651-652. <https://doi.org/10.1016/j.jpuro.2021.06.008>
- [12] Adi, K., Noegroho, B.S., Septrina, R., *et al.* (2022) Herlyn-Werner-Wunderlich Syndrome with Urethrovaginal Fistula: A Rare Case Report. *Urology Case Reports*, **40**, Article 101911. <https://doi.org/10.1016/j.eucr.2021.101911>
- [13] Fontana, E., Parma, M., Fedele, F., *et al.* (2023) Forty-Two Normomenstruating Adolescents with Müllerian Obstructive Anomalies: Presentation, Pitfalls in the Dagnosis and Surgical Management. *Acta Obstetrica et Gynecologica Scandinavica*, **102**, 92-98. <https://doi.org/10.1111/aogs.14454>
- [14] Candiani, M., Vercellini, P., Ferrero-Caroggio, C., *et al.* (2022) Conservative Treatment of Herlyn-Werner-Wunderlich Syndrome: Analysis and Long-Term Follow-Up of 51 Cases. *European Journal of Obstetrics & Gynecology and Reproductive Biology*, **275**, 84-90. <https://doi.org/10.1016/j.ejogrb.2022.06.013>
- [15] Liu, M., Zhang, L., Xia, Y., *et al.* (2021) New Consideration of Herlyn-Werner-Wunderlich Syndrome Diagnosed by Ultrasound. *Journal of Ultrasound in Medicine*, **40**, 1893-1900. <https://doi.org/10.1002/jum.15572>