

Orthofix单轨道外固定支架骨搬运 + 自制载抗生素可吸收人工骨珠粒治疗股骨慢性骨髓炎疗效分析

石守印, 海拉提·巴合提*, 孙俊刚, 徐江波, 周文正, 周敏

新疆维吾尔自治区人民医院骨科中心骨科创伤病区, 新疆 乌鲁木齐

收稿日期: 2024年2月19日; 录用日期: 2024年3月12日; 发布日期: 2024年3月20日

摘要

目的: 总结应用Orthofix单轨道外固定支架骨搬运 + 自制载抗生素可吸收人工骨珠粒, 治疗股骨慢性骨髓炎的临床效果。方法: 回顾性分析2016年8月至2022年8月期间, 我院骨科中心创伤病区应用Orthofix单轨道外固定支架骨搬运 + 自制载抗生素可吸收人工骨珠粒, 治疗30例股骨慢性骨髓炎患者, 术后随访1~6年, 评估临床治疗效果和肢体功能恢复情况。结果: 30例患者中一期治愈27例, 术后复发2例, 会师端骨不连1例, 经再次给予局部清创及取髂骨植骨后均完全愈合。术后随访, 患者均恢复正常生活, 肢体功能良好。讨论: 应用Orthofix单轨道外固定支架骨搬运 + 自制载抗生素可吸收人工骨珠粒治疗股骨慢性骨髓炎, 临床效果可靠, 术后肢体功能恢复良好, 是一种治疗股骨慢性骨髓炎的有效方法。

关键词

Orthofix单轨道外固定支架, 骨搬运, 自制载抗生素可吸收人工骨珠粒, 股骨慢性骨髓炎

Orthofix Monorail External Fixation Frame Bone Handling + Self-Made Antibiotic Loaded Absorbable Artificial Bone Beads for the Treatment of Chronic Osteomyelitis of the Femur

Shouyin Shi, Hailati Baheti*, Jungang Sun, Jiangbo Xu, Wenzheng Zhou, Min Zhou

Orthopedic Trauma Department of Orthopedic Center, People's Hospital of Xinjiang Uygur Autonomous Region, Urumqi Xinjiang

*通讯作者。

文章引用: 石守印, 海拉提·巴合提, 孙俊刚, 徐江波, 周文正, 周敏. Orthofix 单轨道外固定支架骨搬运 + 自制载抗生素可吸收人工骨珠粒治疗股骨慢性骨髓炎疗效分析[J]. 临床医学进展, 2024, 14(3): 850-854.

DOI: 10.12677/acm.2024.143781

Abstract

Objective: To summarize the clinical effect of Orthofix monorail external fixator bone handling + self-made absorbable artificial bone beads loaded with antibiotics in the treatment of chronic femoral osteomyelitis. **Methods:** From August 2016 to August 2022, 30 patients with chronic osteomyelitis of the femur were treated with Orthofix monorail external fixator bone handling + self-made absorbable artificial bone beads loaded with antibiotics in the trauma ward of the Orthopedic Center of our hospital. The patients were followed up for 1~6 years to evaluate the clinical treatment effect and the recovery of limb function. **Results:** Among the 30 patients, 27 patients were cured at one stage, 2 patients relapsed after operation, and 1 patient had nonunion at the junction end. All patients were completely healed after local debridement and iliac bone grafting. Follow-up showed that all patients recovered to normal life and had good limb function. **Discussion:** Orthofix monorail external fixator bone handling + self-made antibiotic loaded absorbable artificial bone beads are effective in treating chronic osteomyelitis of femur, with reliable clinical effect and good recovery of limb function after operation.

Keywords

Orthofix Monorail External Fixation Bracket, Bone Handling, Self-Made Antibiotic Loaded Absorbable Artificial Bone Beads, Chronic Osteomyelitis of Femur

Copyright © 2024 by author(s) and Hans Publishers Inc.

This work is licensed under the Creative Commons Attribution International License (CC BY 4.0).

<http://creativecommons.org/licenses/by/4.0/>



Open Access

1. 绪论

高能量暴力外伤导致的四肢严重开放性骨折临床比较多见，如果处理不当，常常导致骨折端及伤口感染，甚至经久不愈，最终发展为慢性骨髓炎。慢性骨髓炎愈合较为缓慢，术后复发率高，经多次手术后往往合并长段骨缺损，临床治疗比较困难。我院创伤骨科 2016 年 8 月至 2022 年 8 月期间，应用 Orthofix 单轨道外固定支架骨搬运 + 自制载抗生素可吸收人工骨珠粒，治疗 30 例股骨慢性骨髓炎患者，经临床随访 1~6 年(平均 2 年)，术后效果良好，现总结如下。

2. 资料与方法

2.1. 一般资料

本组 30 例股骨慢性骨髓炎患者，左侧 9 例，右侧 21 例，最小年龄 12 岁，最大年龄 50 岁，平均年龄 25 岁，病程 6 个月~3 年不等(平均 11 个月)。经手术彻底清创感染骨段切除，应用 Orthofix 单轨道外固定支架骨搬运 + 自制载可吸收人工骨珠粒植入治疗，术后随访 1~6 年(平均 2 年)，均取得较好的临床疗效。

2.2. 术前准备

术前完善 X 线片、MRI 及断层 CT、血液常规检查及白细胞计数与分类、红细胞沉降率(Erythrocyte

Sedimentation Rate, ESR)、C-反应蛋白(C-Reactive Protein, CRP)等感染相关指标, 评估骨髓炎病变范围和全身炎症反应情况。同时, 留取伤口分泌物送细菌学培养 + 药敏试验。根据术前影像学检查结果, 评估术中病灶清创范围和预切除感染骨段长度。术前备 Orthofix 单轨道外固定、直径 6.0 mm 羟基磷灰石螺钉 6~8 根、硫酸钙可吸收人工骨粉 10 cc、硫酸钙珠粒专用制作模具 1 个、注射用盐酸万古霉素 2~4 克、盐酸庆大霉素注射液 3~4 支。

2.3. 手术方法

患者取仰卧体位, 采用神经阻滞 + 复合麻醉。麻醉成功后, 术区常规消毒、铺巾, 原切口切开皮肤及皮下组织, 显露感染骨段及病灶, 给予病灶彻底清创, 如有内固定装置一并取出。用大量碘伏、生理盐水反复冲洗创面, 如骨质感染破坏严重, 术中需要完整切除感染骨段, 直至断端骨质有新鲜点状出血 (paprika 征), 并用刮勺将髓腔内感染组织及脓苔全部刮除干净, 再次用碘伏、大量生理盐水反复冲洗术区和股骨断端髓腔, 无菌敷料临时加压包扎。助手协助调整维持好股骨力线, 用 Orthofix 单轨道外固定支架置于大腿前外侧与大腿外侧平行, X 线透视下在外架两端钉架上分别植入 1 枚直径为 6.0 mm 羟基磷灰石螺钉临时固定股骨两端, 调整好股骨两端轴线与外架平行后, 在外架中间钉架上再植入一枚直径为 6.0 mm 羟基磷灰石螺钉稳定股骨搬运轴线, 术中 X 光透视股骨两端轴线无偏移, 依次拧入剩余螺钉并拧紧钉荚。打开伤口临时敷料, 用自制载有抗生素可吸收人工骨珠粒植入股骨两端髓腔及骨缺损处, 术区留负压引流管 1 根, 再次生理盐水冲洗术区, 见创面无明显搏动性出血后依次缝合伤口。最后在大腿近端前外侧切开长约 2.5 cm 纵行切口, 拉钩牵开肌肉显露股骨近端骨截处, 左手固定两孔截骨器作为截骨导轨, 右手手持电钻, 用直径 2.5 mm 钻头沿股骨近端低速环形钻孔截骨, 精细骨刀凿穿骨孔间骨皮质, 再次 X 线透视确认截骨完全后依次缝合骨膜及皮肤, 术毕, 伤口无菌纱布加压包扎。

2.4. 术后处理

术后根据细菌培养结果及药敏实验, 给予敏感抗生素静点 7~10 天, 患者出院后改为头孢呋辛酯片 0.25 克/日 2 次口服, 利福平胶囊 0.45 克/日 1 次口服, 继续抗感染治疗 6 周。服药期间每两周复查一次肝肾功能, 如有异常立即停止服药, 待肝肾功能恢复后再继续服用抗生素。引流管 3~5 天拔出, 创面每天按时换药, 加强钉道消毒、护理, 保持钉道干燥。鼓励患者术后第 3 天下地部分负重行走, 经 5 天等待期后即开始行骨搬运治疗, 骨搬运速度为 1 mm/天(分 4 次完成, 每次 0.25 mm), 如骨缺损长度大于 6 cm, 两个月后调整搬运速度为 0.75 mm/天(分 3 次完成, 每次 0.25 mm), 避免延长骨段成骨不良和减少张力对神经、血管造成牵拉损伤。骨搬运期间每两周复查 1 次 X 线片, 若出现力线偏移及时给予调整, 待股骨搬运端会师后即可丢拐完全负重行走, 刺激骨痂生长及延长骨段矿化。在骨段矿化期间, 每个月复查 1 次 X 线片, 动态监测延长骨段成骨水平和会师骨端愈合情况。

3. 结果

30 例股骨慢性骨髓炎患者中, 一期治愈 27 例(占比 90%), 复发 2 例(占比 7%), 骨折会师端骨不连 1 例(占比 3%), 经给予再次清创 + 硬化骨新鲜化处理和局部植骨后愈合。以上病例术后均恢复正常生活, 肢体功能良好, 治疗过程中未发生轴线偏移及关节功能障碍。未见神经、血管损伤(典型病例见图 1)。

16 岁男性患者, 意外交通事故致右侧股骨骨折, 外院行外固定手术后感染致右侧股骨慢性骨髓炎 2 年余。前后转多家医院行 5 次手术治疗, 效果欠佳, 因右下肢及膝关节红肿无法负重行走来院就诊。入院查体可见右下肢较对侧短缩 15 cm (图 1(A)), X 线片提示右侧股骨已行股骨髓内钉固定, 髓内钉远端突破股骨髁远端皮质, 股骨中段长段骨缺损, 骨缺损处已行骨水泥填充处理(图 1(B)和图 1(C)), 我院给予

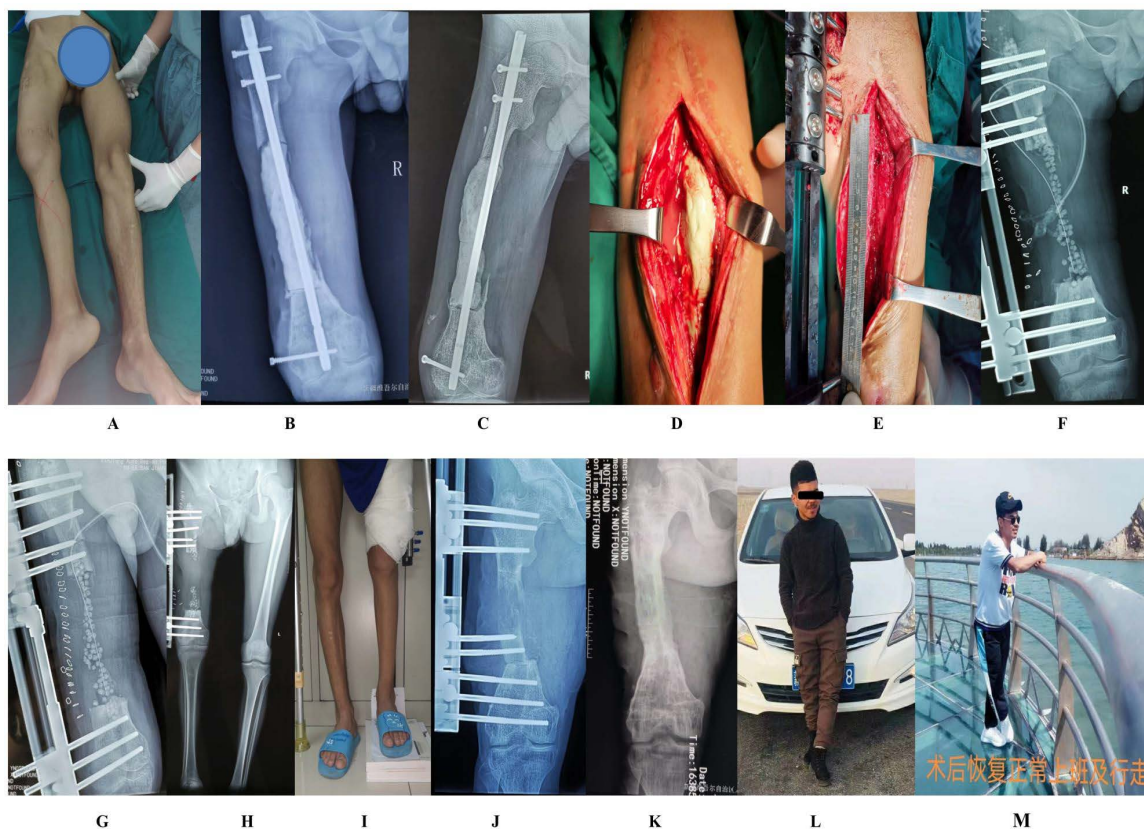


Figure 1. Typical case

图 1. 典型病例

行切开感染病灶彻底清创，术中可见骨水泥周围及髓内钉周围大量灰白色脓性液体(图 1(D))，术中取出髓内钉及骨水泥可见股骨缺损距离 14 cm(图 1(E))，用刮勺刮除髓腔内脓苔及感染组织，并用大量碘伏及生理盐水反复冲洗术区，应用 Orthofix 单轨道外固定支架行骨搬运治疗，股骨髓腔及骨缺损处用自制载抗生素可吸收人工骨珠粒填充(图 1(F)~(I))，术后 5 个月复查见骨折端会师(图 1(J))，术后 14 个月延长骨段骨质矿化良好，股骨会师端临床骨性愈合，给予拆除外固定支架(图 1(K))，跟踪随访 3 年，患者术后恢复正常工作，肢体活动功能良好。

4. 讨论

交通伤、机器伤及坠落伤等高能量损伤导致的开放性骨折，常导致软组织损伤并缺损，易出现感染、骨外露、骨折延迟愈合或不愈合、骨髓炎等并发症，严重时可导致截肢[1]。如治疗方法不恰当，往往会发展为慢性骨髓炎，慢性骨髓炎是骨科最为常见的疾病之一，愈合较为缓慢，复发性高，治疗困难[2]，对于慢性骨髓炎，最基本的治疗手段是使用抗生素，但由于慢性骨髓炎常存有死骨、死腔及瘢痕组织，使局部病灶缺乏血液供应，同时细菌生物膜的存在也使抗生素在局部难以达到有效抑菌、杀菌浓度，治疗效果往往不佳[3] [4]，因此病灶清除是治疗慢性骨髓炎关键所在[5]。为彻底治疗残余感染病灶，我们使用注射用盐酸万古霉素 + 盐酸庆大霉素注射液 + 硫酸钙可吸收人工骨(英国百赛公司生产的硫酸钙 - 又名思迪骨粉)混合制成载抗生素珠粒(制作方法：台上器械护士协助用硫酸钙可吸收人工骨 10 cc + 注射用盐酸万古霉素 1~2 克 + 盐酸庆大霉素注射液 5~6 mL 充分搅拌成粘糊状，并均匀涂抹于专用的珠粒制作磨具内，静止 15~20 分钟完全固化变硬后取出备用)植入股骨髓腔及骨缺损处。硫酸钙的抗生素释放

特性在体外及动物实验中均有研究, Wichelhaus 等[6]的体外研究指出载抗生素硫酸钙置入后的首个 24 h, 可分别释放其所载的 45% 万古霉素, 以及 80% 庆大霉素与克林霉素; 随后维持一个平稳的释放水平 10 d 左右。Howlin 等[7]指出载妥布霉素、万古霉素或是两者共同载药时, 硫酸钙可有效预防耐甲氧西林金黄色葡萄球菌(Methicillin Resistant Staphylococcus Aureus, MRSA)和表皮葡萄球菌细菌定植及生物膜形成。在他们此后的一项研究中, 再次证实了载广谱抗生素硫酸钙具有抗铜绿假单胞菌、肺炎克雷伯菌和鲍曼不动杆菌及抗这些细菌形成生物膜的作用[8]。采我们用万古霉素 + 盐酸庆大霉素注射液 + 磷酸钙人工骨混合制成可吸收人工骨珠粒植入病灶内, 通过珠粒的逐渐崩解, 缓慢、持续释放抗生素, 在治疗骨髓混合细菌感染的同时, 又减少了二者对肝肾功能的毒性。

总之, 目前修复大段骨缺损的方法很多, 包括 Ilizarov 骨搬运技术、Masquelet 诱导膜技术、带或不带血管蒂腓骨移植技术[9] [10]。我科采用 Orthofix 单轨道外固定支架骨搬运治疗四肢长骨慢性骨髓炎, 就是利用了 Ilizarov 提出的“牵张成骨”及“张力 - 应力”原理, 激活组织细胞的再生能力, 修复骨质缺损, 提高骨强度和骨量骨愈合, 在骨痂成骨过程中, 骨骼通过骨塑性和骨重建调节骨骼的结构和强度, 使骨骼以最大主动负荷应力相匹配, 综上所述, 应用 Orthofix 单轨道外固定支架骨搬运 + 自制载抗生素可吸收人工骨珠粒植入治疗股骨慢性骨髓炎, 使用同一固定架完成, 在治疗股骨慢性骨髓炎患者中疗效满意, 减少了手术次数, 避免了患者因反复手术所造成的身心痛苦, 患者易于接受。

参考文献

- [1] 李善庆, 胡锐, 安颖, 等. 显微外科技术结合 Ilizarov 技术治疗 Gustilo IIIC 型胫腓骨开放性骨折的疗效分析[J]. 中华创伤骨科杂志, 2021, 23(7): 583-587. <https://doi.org/10.3760/cma.j.cn115530-20210528-00250>
- [2] 宋清红, 赵子豪, 郭圣峰, 等. 抗生素载体释放系统用于慢性骨髓炎的研究进展[J]. 全科口腔医学电子杂志, 2019, 6(9): 32-34.
- [3] Gupta, P., Sarkar, S., Das, B., Bhattacharjee, S. and Tribedi, P. (2016) Biofilm, Pathogenesis and Prevention—A Journey to Break the Wall: A Review. *Archives of Microbiology*, **198**, 1-15. <https://doi.org/10.1007/s00203-015-1148-6>
- [4] 李文波, 张超, 石杰, 等. 慢性骨髓炎感染复发诱因的研究进展[J]. 实用骨科杂志, 2017, 23(12): 1099-1102. <https://doi.org/10.13795/j.cnki.sgkz.2017.12.011>
- [5] Thaddeus Chika, A. and Emeka, O.M. (2016) Whole Clavicle Sequestration from Chronic Osteomyelitis in a 10 Year Old Boy: A Case Report and Review of the Literature. *Annals of Medicine and Surgery*, **6**, 92-95. <https://doi.org/10.1016/j.amsu.2016.02.011>
- [6] Wichelhaus, T.A., Dingeldein, E., Rauschmann, M., et al. (2001) Elution Characteristics of Vancomycin, Teicoplanin, Gentamicin and Clindamycin from Calcium Sulphate Beads. *Journal of Antimicrobial Chemotherapy*, **48**, 117-119. <https://doi.org/10.1093/jac/48.1.117>
- [7] Howlin, R.P., Brayford, M.J., Webb, J.S., et al. (2015) Antibiotic-Loaded Synthetic Calcium Sulfate Beads for Prevention of Bacterial Colonization and Biofilm Formation in Periprosthetic Infections. *Antimicrobial Agents & Chemotherapy*, **59**, 111-120. <https://doi.org/10.1128/AAC.03676-14>
- [8] Howlin, R.P., Winnard, C., Frapwell, C.J., et al. (2016) Biofilm Prevention of Gram-Negative Bacterial Pathogens Involved in Periprosthetic Infection by Antibiotic-Loaded Calcium Sulfate Beads *In Vitro*. *Biomedical Materials*, **12**, 015002. <https://doi.org/10.1088/1748-605X/12/1/015002>
- [9] Masquelet, A.C., Kishi, T. and Benko, P.E. (2019) Very Long-Term Results of Post-Traumatic Bone Defect Reconstruction by the Induced Membrane Technique. *Orthopaedics & Traumatology: Surgery & Research*, **105**, 159-166. <https://doi.org/10.1016/j.otsr.2018.11.012>
- [10] 喻胜鹏, 傅景曙, 李伟, 等. Masquelet 技术治疗长骨骨髓炎骨缺损的临床分析[J]. 第三军医大学学报, 2014, 36(15): 1630-1634.