

# CHRNA2基因突变致眼睑肌阵挛癫痫的 1例报告及文献复习

师 瑞<sup>1\*</sup>, 石亚军<sup>2</sup>, 李德帅<sup>1</sup>, 魏 东<sup>1</sup>, 李 力<sup>1</sup>

<sup>1</sup>空军军医大学第一附属医院西京医院神经内科, 陕西 西安

<sup>2</sup>中国人民解放军联勤保障部队第九四〇医院(原兰州军区总医院)全军血液病中心, 甘肃 兰州

Email: \*499789155@qq.com

收稿日期: 2020年11月9日; 录用日期: 2020年11月23日; 发布日期: 2020年11月30日

---

## 摘 要

眼睑肌阵挛癫痫是以眼睑肌阵挛伴短暂失神或不伴失神为特征的癫痫综合征, 其脑电特征为由于闭目和光敏感性导致的泛化性对称性电活动。而关于眼睑肌阵挛失神癫痫的致病基因突变的报道较少, 我们首次报道了眼睑肌阵挛失神癫痫的CHRNA2基因突变并做文献复习, 为临床上诊断和治疗该疾病提供参考。

## 关键词

CHRNA2, 基因突变, 肌阵挛癫痫

---

# A Case Report and Literature Review of Eyelid Myoclonus Epilepsy Caused by CHRNA2 Gene Mutation

Rui Shi<sup>1\*</sup>, Yajun Shi<sup>2</sup>, Deshuai Li<sup>1</sup>, Dong Wei<sup>1</sup>, Li Li<sup>1</sup>

<sup>1</sup>Department of Neurology, Xijing Hospital, First Affiliated Hospital of Air Force Military Medical University, Xi'an Shaanxi

<sup>2</sup>Hematology Center of the PLA, The 940 Hospital of the Joint Logistics Support Force of the Chinese People's Liberation Army (formerly the General Hospital of Lanzhou Military Region), Lanzhou Gansu

Email: \*499789155@qq.com

Received: Nov. 9<sup>th</sup>, 2020; accepted: Nov. 23<sup>rd</sup>, 2020; published: Nov. 30<sup>th</sup>, 2020

---

## Abstract

**Eyelid myoclonus epilepsy is an epilepsy syndrome characterized by eyelid myoclonus with or**

\*通讯作者。

**文章引用:** 师瑞, 石亚军, 李德帅, 魏东, 李力. CHRNA2 基因突变致眼睑肌阵挛癫痫的 1 例报告及文献复习[J]. 亚洲急诊医学病例研究, 2020, 8(4): 31-36. DOI: 10.12677/acrem.2020.84006

without absence. Its EEG is characterized by generalized symmetrical electrical activity due to closed eyes and light sensitivity. However, there are few reports on the pathogenic gene mutation of eyelid myoclonic absence epilepsy. We first reported the CHRNA2 gene mutation of eyelid myoclonic absence epilepsy and reviewed the literature to provide reference for clinical diagnosis and treatment of the disease.

## Keywords

CHRNA2, Gene Mutation, Myoclonus Epilepsy

Copyright © 2020 by author(s) and Hans Publishers Inc.

This work is licensed under the Creative Commons Attribution International License (CC BY 4.0).

<http://creativecommons.org/licenses/by/4.0/>



Open Access

## 1. 引言

CHRNA2 基因突变编码烟碱型乙酰胆碱受体(nAChR)  $\alpha 2$  亚单位, 已被证实存在睡眠相关过度运动性癫痫(Sleep-related hypermotor epilepsy, SHE) [1]即常染色体显性夜间额叶癫痫(Autosomal dominant nocturnal frontal lobe epilepsy, ADNFLE) [2]和青少年失神癫痫[3]以及良性家族性婴儿癫痫[4]等多见, 而临床表现为眼睑肌阵挛的 CHRNA2 基因突变的病例尚未见报道。眼睑肌阵挛(Eyelid myoclonia, EM)于 2001 年由国际抗癫痫联盟在癫痫发作分类中提出的新的发作形式, 分为伴有失神即眼睑肌阵挛失神癫痫(Eyelid myoclonia with absences, EMA)和不伴有失神。EMA 于 1977 年由 Jeavons 首次提出并生动、完整描述其以眼睑肌阵挛伴短暂失神为特征的癫痫综合征, 但未受广泛认可。2001 年国际抗癫痫联盟的癫痫发作分类将 EM 伴或不伴失神归为全面性发作类型, 2010 年 ILAE 癫痫发作分类将眼睑肌阵挛归类为失神发作 [5]。而本病例中报道的 EM 不伴有失神表现。EM 的主要临床表现为眼睑和眼球每秒 4~6 次的快速抽动, 典型的脑电图特征为广泛性 3~6 Hz (多)棘慢波阵发 1~6 s, 以前头部为著, 多在闭目后 0.5~2 s 内出现, 闭眼及间断闪光刺激可诱发广泛性放电或发作。本文就 EM 的临床资料结合基因测序结果进行回顾性分析和文献复习。

## 2. 临床资料

### 2.1. 现病史

患者男, 20 岁, 以发作性四肢无力伴抽搐 9 月, 加重 20 天入院。患者 9 月前无明显诱因感左侧肢体无力, 尚能行走, 逐渐出现右侧肢体无力, 不能行走, 就诊于西安市交大一附院, 入院后出现发作性四肢强直阵挛样发作, 发作时意识清楚, 约 1 分钟左右缓解, 每天 3~4 次, 夜间多见, 每于闭眼时发作, 化验脑脊液蛋白 1.34 g/L, 诊断为“脑干脑炎”给予激素冲击治疗及氯硝西泮等药物治疗好转后出院, 上述症状未再出现。20 天前, 上述症状再次出现, 四肢无力明显加重, 不能行走, 上肢上抬困难, 不能举筷吃饭, 闭眼时四肢肌阵挛频繁发作伴双侧眼睑短暂、快速节律性肌阵挛性抽搐, 每天数十次, 影响睡眠, 家属抬入我院急诊科治疗 2 天, 给予“丙戊酸钠注射液”泵入治疗后明显好转, 可以行走、自行吃饭, 无发作。随后转入我科, 停止“丙戊酸钠”治疗后 3 天, 逐渐出现上述症状, 1 周后出现四肢无力, 不能行走, 上肢上抬困难, 不能举筷吃饭, 闭眼时四肢及双侧眼睑肌阵挛频繁发作, 每天数十次, 影响睡眠。

既往史、个人史及家族史均无特殊。

该病例报道已获得患者的知情同意，特此声明。

## 2.2. 体格检查

不能独自行走，双眼睑肌阵挛明显，双上肢肌力 4 级，双下肢肌力 4 级，四肢肌张力增高，共济运动不协调，左侧较右侧差，Romberg 征不能配合，双侧腱反射活跃，踝阵挛阳性。其余无特殊。

## 2.3. 实验室检查

行腰椎穿刺术，测初压 110 mmH<sub>2</sub>O，测末压 80 mmH<sub>2</sub>O，化验脑脊液细胞数 1/mm<sup>3</sup>，脑脊液生化及免疫球蛋白均未见异常。

## 2.4. 辅助检查

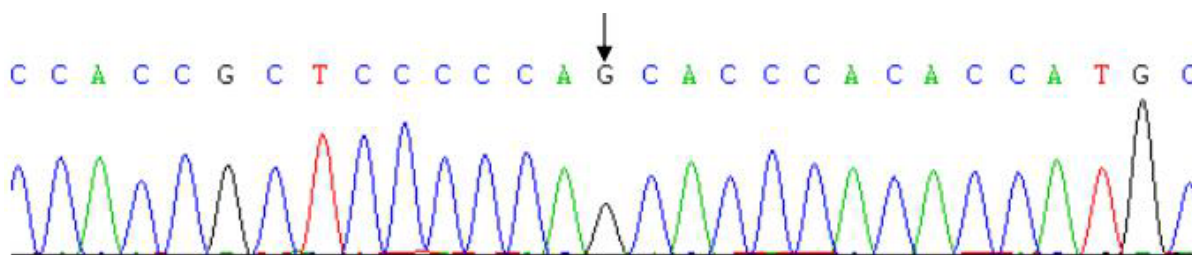
辅助检查：24 小时视频脑电图提示：异常脑电图：发作间期，清醒闭目背景下，各导可见阵发性短程单连发棘波棘慢复合波(右侧前额、额、前颞导显著)。见图 1。

## 2.5. 全外显子测序结果

基因检测：发现 8 号染色体 CHRNA2 基因的 1 个变异即 c.1073G > T。见图 1 之表 1、表 2 和图 2~4。

## 2.6. 治疗

丙戊酸钠缓释片 500 mg/次，2/日后，患者症状明显好转。无四肢肌阵挛发作，四肢活动基本自如，可自行行走及吃饭，闭眼时眼睑肌阵挛发生次数减少。



**Figure 1.** During the interictal period, under the background of conscious and closed eyes, a paroxysmal short-range single burst of spikes and slow complexes can be seen in each lead (significant on the right forehead, forehead, and anterior temporal leads)

**图 1.** 发作间期，清醒闭目背景下，各导可见阵发性短程单连发棘波棘慢复合波(右侧前额、额、前颞导显著)

**Table 1.** Gene variants that are more likely to cause disease

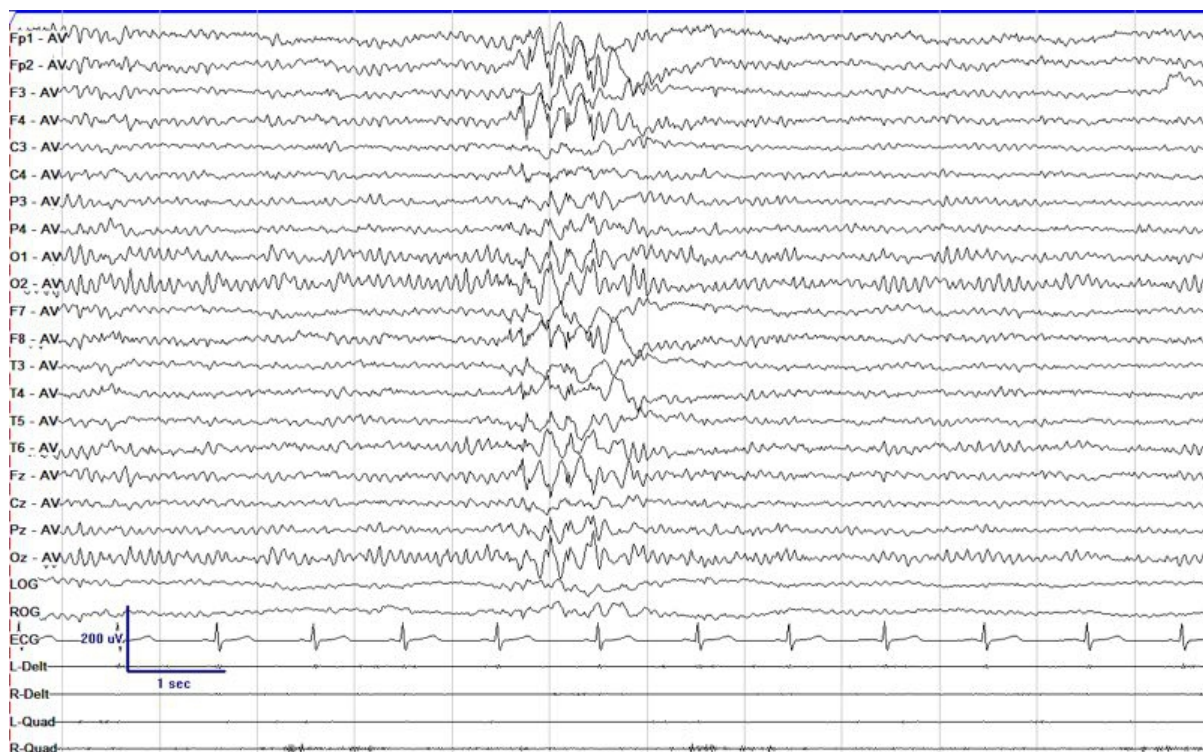
**表 1.** 致病可能性较高的基因变异

| 基因(染色体号)      | 核苷酸改变(外显子号)         | 氨基酸改变(变体号)          | rs 编号      | MAF      |
|---------------|---------------------|---------------------|------------|----------|
| CHRNA2 (chr8) | c.1073G > T (外显子 6) | p.S358I (NM_000742) | rs74341575 | 小于 0.002 |

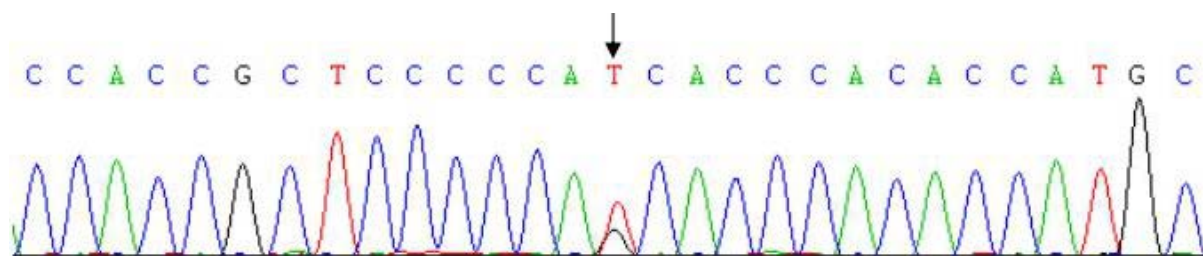
**Table 2.** Biological hazards and carriers

**表 2.** 生物学危害及携带者

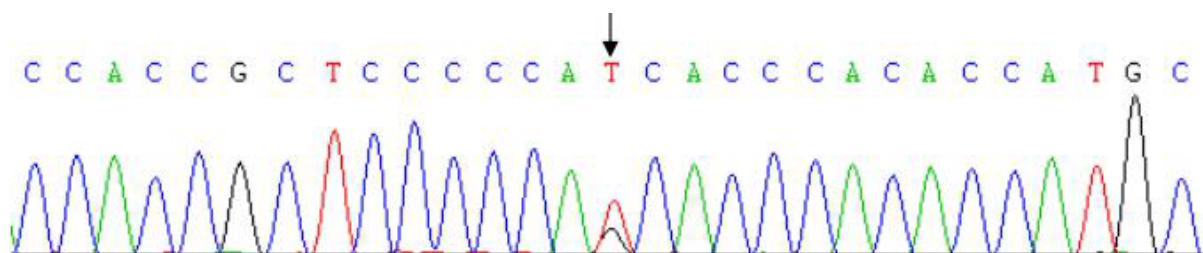
| 生物学危害          | 携带   |         |         |
|----------------|------|---------|---------|
|                | 先证者男 | 父(表型正常) | 母(表型正常) |
| 可能有害(基于蛋白结构预测) | 杂合   | 野生型     | 杂合      |



**Figure 2.** The gene sequence of the proband (patient) (exon 6, base G changed to T)  
**图 2.** 先证者(患者)的基因序列(外显子 6, 碱基 G 变为 T)



**Figure 3.** The gene sequence of the mother of the proband (exon 6, base G changed to T)  
**图 3.** 先证者母亲的基因序列(外显子 6, 碱基 G 变为 T)



**Figure 4.** The gene sequence of the proband's father (without mutation)  
**图 4.** 先证者父亲的基因序列(未突变)

### 3. 诊断

患者青年男性，慢性发作性病程；主要表现为四肢强直阵挛样发作伴双侧眼睑短暂、快速节律性肌阵挛性抽搐，发作时意识清楚，约 1 分钟左右缓解，每天 10 次左右，夜间多见，闭眼可诱发；24 小时

视频脑电图提示：异常脑电图：发作间期，清醒闭目背景下，各导可见阵发性短程单连发棘波棘慢复合波(右侧前额、额、前颞导显著)；丙戊酸钠治疗有效。结合患者病史及辅助检查结果，考虑患者诊断为EM。

#### 4. 讨论

眼睑肌阵挛(Eyelid myoclonia, EM)于2001年由国际抗癫痫联盟(ILAE)在癫痫发作分类中提出的新的发作形式，分为伴有失神即眼睑肌阵挛失神癫痫(Eyelid myoclonia with absences, EMA)和不伴有失神(EM)。在2017年，它被ILAE确认为具有眼睑肌阵挛的泛发性癫痫发作类型——非运动(缺失)类别[6]。这种综合症的患病率很高，癫痫占全身性癫痫的12.9%，其识别可以更好地进行临床管理，更好地预测病程。EM伴或不伴有失神发作的典型临床表现为双侧眼睑3~6次/s的短暂、快速节律性的肌阵挛性抽搐，无明显意识丧失或者伴轻、中度意识障碍(伴失神发作)。EM的典型脑电图特征：广泛性3~6 Hz(多)棘慢波阵发1~6 s，持续时间如超过4 s时常伴失神发作，以前头部为著，亦有报道后头部为主广泛性放电[5]，多在闭目后0.5~2 s内出现，闭眼及间断闪光刺激可诱发广泛性放电或发作。药物治疗首选丙戊酸钠及苯二氮卓类，其他如苯巴比妥、托吡酯、左乙拉西坦等也可使用，卡马西平等具有潜在加重病情作用。而本例患者以明显眼睑肌阵挛为临床表现，闭眼时四肢肌阵挛频繁发作，患者脑电图提示发作间期，清醒闭目背景下，各导可见阵发性短程单连发棘波棘慢复合波(右侧前额、额、前颞导显著)。患者行脑电图检查时已给予丙戊酸钠治疗，未出现典型脑电特征如由于闭目和光敏感型导致的泛化型对称性电活动，但病程中证明用丙戊酸钠治疗效果良好，从侧面证实了EM的诊断。EM患者可通过重复闭眼或用手在眼前晃动而诱发发作，该患者每于闭眼时发作也符合EM诊断。

ADNFLE是一种主要表现为非快速动眼期过度运动发作的癫痫综合征。主要表现为手足痉挛、抽动、尖叫等症状。平均发病年龄为10岁。在一个家庭中，这种疾病的表现形式可能有很大的不同，而且没有观察到明显的性别差异。卡马西平或苯妥英钠单药或联合治疗可有效控制发作。在CHRNA4基因的第一个突变被鉴定后，ADNFLE是第一个被认为是由离子通道功能障碍引起的癫痫。这些突变大多存在于CHRNA4和CHRNA2基因中，分别编码A4和b2 nAChR亚基。在编码A2亚单位的CHRNA2基因中也发现了两个具有不同功能效应的突变，现有研究已证实CHRNA2基因突变导致ADNFLE。尽管如此，nAChR基因的突变是罕见的，并且自2005年以来已经认识到与ADNFLE相关的其他基因的参与[7]。

我们首次报道了EM的CHRNA2基因突变。CHRNA2基因是编码乙酰胆碱受体的a2亚基的基因，现有研究已证实CHRNA2基因突变是ADNFLE[7]，ADNFLE是一种睡眠时发作的特发性局灶性癫痫综合征，睡眠时出现手足痉挛、抽动、尖叫等症状，且卡马西平或苯妥英钠单药或联合治疗可有效控制发作，而本例患者以明显眼睑肌阵挛为临床表现，闭眼时四肢肌阵挛频繁发作，脑电特征是由于闭目和光敏感型导致的泛化型对称性电活动[8]，且用丙戊酸钠治疗效果较好，从侧面证实了EM的诊断。EM患者可通过重复闭眼或用手在眼前晃动而诱发发作[9]。

我们对先证者进行全外显子测序，发现位于8号染色体的CHRNA2核酸变异c.1073G>T(外显子6，碱基G变为T)，氨基酸变异为p.S358I；先证者母亲(无表型)也存在CHRNA2的核酸变异c.1073G>T(外显子6，碱基G变为T)，氨基酸变异为p.S358I；先证者父亲CHRNA2的核酸正常，为c.1073G野生型。对于变异致病性的解读，从生物学意义上来说，我们认为CHRNA2的变异c.1073G>T可能是有害的，基于OMIM、HGMD、Clinvar数据库的查阅，未发现与CHRNA2变异c.1073G>T相关的疾病报道，本变异的结构危害性为错义突变，蛋白结构预测为可能有害；从遗传学意义上来说，CHRNA2的变异c.1073G>T支持致病，因为该变异先证者为杂合子，其母亲也为杂合子表型，先证者及其家系成员表型及基因型的共分离，可以推测8号染色体CHRNA2的1073点位突变引起本病。同时，视频脑电图提示：

睡眠期前额、额、中后、前颞、中线导偶见少量尖慢、棘慢综合波。EM 的临床症状容易与抽动障碍相混淆, 后者的临床表现主要是不自主、突发、快速、重复的运动抽动或发声抽动, 以挤眼和头部抽动常见, 意识可以部分控制, 情绪紧张时症状可加重, 症状的严重程度及抽动部位可改变。EEG 可有非特异性异常[9] [10]。

综上, 该病例中, 患者闭眼时眼睑及四肢肌阵挛频繁发作, 且丙戊酸钠治疗效果好。因此, 我们认为本例是 CHRNA2 基因突变的 EM, 该基因突变在 EM 或 EMA 中目前尚未见报道。

## 参考文献

- [1] 徐佳慧, 金搏, 张力三, 等. 睡眠相关过度运动性癫痫的研究进展[J]. 浙江大学学报(医学版), 2020, 49(4): 425-430.
- [2] Tinuper, P., Bisulli, F., Cross, J.H., *et al.* (2016) Definition and Diagnostic Criteria of Sleep-Related Hypermotor Epilepsy. *Neurology*, **86**, 1834-1842. <https://doi.org/10.1212/WNL.0000000000002666>
- [3] 丁思琦, 徐惠琴. CHRNA2 基因突变致失神癇(癇)综合征一家系(附 2 例报告及文献复习)[J]. 中国临床神经科学, 2019, 27(3): 303-308.
- [4] Trivisano, M., Terracciano, A., Milano, T., *et al.* (2015) Mutation of CHRNA2 in a Family with Benign Familial Infantile Seizures: Potential Role of Nicotinic Acetylcholine Receptor in Various Phenotypes of Epilepsy. *Epilepsia*, **56**, e53-e57. <https://doi.org/10.1111/epi.12967>
- [5] 王江涛, 李国亮, 王艺竹, 等. 眼睑肌阵挛发作的临床及视频脑电图特点[J]. 中风与神经疾病杂志, 2019, 36(9): 849-851.
- [6] Zavar, I. and Pestana, K.E. (2020) An Overview of the Electroencephalographic (EEG) Features of Epilepsy with Eyelid Myoclonia (Jeavons Syndrome). *The Neurodiagnostic Journal*, **60**, 113-127. <https://doi.org/10.1080/21646821.2020.1750879>
- [7] Villa, C., Colombo, G., Meneghini, S., *et al.* (2019) CHRNA2 and Nocturnal Frontal Lobe Epilepsy: Identification and Characterization of a Novel Loss of Function Mutation. *Frontiers in Molecular Neuroscience*, **12**, 17. <https://doi.org/10.3389/fnmol.2019.00017>
- [8] 康涛, 刘红磊, 刘永红, 等. 眼睑肌阵挛失神癇四例临床特征和脑电图特点分析并文献回顾[J]. 中华临床医师杂志(电子版), 2012, 6(20): 175-177.
- [9] 孙岩, 陈浩, 常浩, 等. 眼睑肌阵挛癇误诊为抽动障碍一例[J]. 中华儿科杂志, 2004, 42(11): 839.
- [10] Martino, D., Ganos, C. and Pringsheim, T.M. (2017) Tourette Syndrome and Chronic Tic Disorders: The Clinical Spectrum Beyond Tics. *International Review of Neurobiology*, **134**, 1461-1490. <https://doi.org/10.1016/bs.irm.2017.05.006>