

经脐单孔腹腔镜治疗女性小儿腹股沟疝84例

杨坤*, 李杨, 祝维, 黄瞳, 龚光伟

武汉科技大学附属孝感医院普通外科II, 湖北 孝感

收稿日期: 2023年1月16日; 录用日期: 2023年2月16日; 发布日期: 2023年2月24日

摘要

目的: 探讨经脐单孔腹腔镜手术治疗女性小儿腹股沟疝的可行性及治疗效果。方法: 回顾性分析我院2019年2月至2022年2月行经脐单孔腹腔镜手术治疗女性小儿腹股沟疝84例的病例资料, 总结手术方式及术后恢复效果。结果: 所有患儿均成功完成腹腔镜手术, 年龄10月~12岁, 中位数年龄2岁5月。术前诊断为双侧12例, 单侧疝72例, 术中探查发现对侧疝25例。手术时间10~15分钟, 术后无并发症。术后随访10月~3年10月, 无复发。结论: 经脐单孔腹腔镜手术治疗女性小儿腹股沟疝安全可行, 具有无疤痕、术中发现对侧的好处, 值得临床推广。

关键词

单孔腹腔镜, 小儿疝, Nuck管, 女性

Single-Port Laparoscopic Treatment for Inguinal Hernia in Female Children on 84 Cases

Kun Yang*, Yang Li, Wei Zhu, Tong Huang, Guangwei Gong

Department of General Surgery II, Xiaogan Hospital Affiliated to Wuhan University of Science and Technology, Xiaogan Hubei

Received: Jan. 16th, 2023; accepted: Feb. 16th, 2023; published: Feb. 24th, 2023

Abstract

Objective: To investigate the efficacy of single-port laparoscopic treatment for inguinal hernia in female children. **Methods:** Review the clinical materials of 84 female cases from February 2019 to February 2022, which was given single-port laparoscopic high ligation for inguinal hernia. The

*通讯作者。

surgical method and the postoperative recovery effect were summarized. Results: All children are successful completion of the laparoscopic surgery. Aged 10 months to 12 years old, the median age was 2 years and 5 months. Preoperative diagnosis of 12 bilateral hernia and 72 cases of unilateral hernia, there was found the contralateral hernia in 25 cases. Operation time was 10~15 minutes, all cases recovered with no complication. Conclusion: The benefits of single-port laparoscopic treatment for inguinal hernia in female children is safe, beautiful, fast recovery, and in favour of discover the contralateral, it worth clinical promotion.

Keywords

Single-Port Laparoscopic, Pediatric Hernia, Nuck Hernia, Female

Copyright © 2023 by author(s) and Hans Publishers Inc.

This work is licensed under the Creative Commons Attribution International License (CC BY 4.0).

<http://creativecommons.org/licenses/by/4.0/>



Open Access

1. 引言

腹股沟疝是小儿外科常见疾病，多见于男性，女性少见，男女比约 15:1 [1]。虽然女童腹股沟疝发病率明显低于男童，但其临床特点、手术方式等与男童有所不同。传统手术治疗女性患儿腹股沟疝是在腹股沟区做一小切口，效果好，但是术后仍有伤口疼痛，留有小的手术疤痕，出现对侧疝等[2]。随着腹腔镜技术的发展，腹腔镜治疗小儿腹股沟疝手术的微创效果、切口美观等逐渐被广大家属所接受，越来越多的患儿家属选择腹腔镜手术。本文分析我院自 2019 年 2 月至 2022 年 2 月行经脐单孔腹腔镜手术治疗女性小儿腹股沟疝 84 例的病例资料，总结手术方式、注意事项及术后恢复效果。

2. 材料与方法

2.1. 临床资料

1) 一般资料：所有接受单孔腹腔镜手术患儿 84 例，均为女性，年龄 10 月~12 岁，中位数年龄 2 岁 5 月。术前诊断为单侧疝 72 例，术中探查发现对侧内环口未闭 12 例(25/72)，对侧探查的阳性率为 34.7%。所有病例均经孝感市中心医院伦理委员会审查批准同意。

2) 术前准备：所有患儿入院前无呼吸道感染症状，术前检查无严重心血管及呼吸道疾患，能够耐受全麻手术。手术当日晨禁食 4 小时，禁饮 2 小时。术前常规行患侧体表标示，术前常规告知家属如术中探查对侧内环口未闭，术中同时手术。术前嘱患儿排空膀胱(不常规留置尿管)。

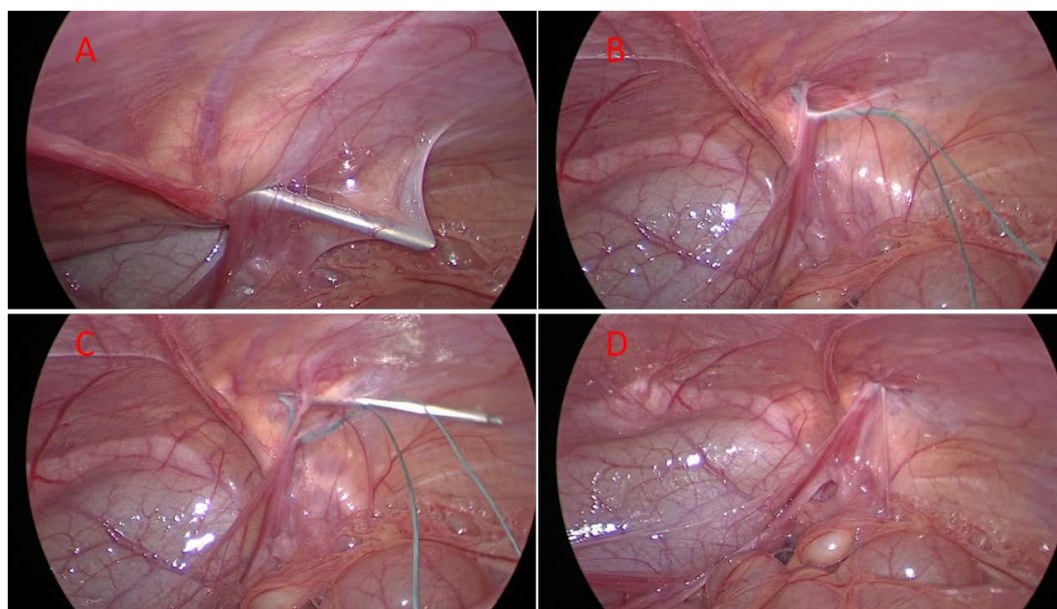
2.2. 手术方法

所有女性患儿采用经脐单孔法手术(图 1)。具体手术过程如下(图 2)：手术行全麻插管或喉罩静脉麻醉，麻醉成功后，患儿取足高头低位。常规消毒铺巾，取脐部 0.5 cm 切口一个，插入 5 mm Trocar，建立 CO₂ 气腹，气腹压力 8~10 mmHg，置入腹腔镜镜头，探查腹腔见内环口缺损，疝钩针(图 1)带 2-0 爱惜邦不吸收线自内环口 12 点体表投影正上方 1 cm 处进针，避开腹壁下血管(先内侧后外侧)，经腹膜外潜行环绕半圈(无需避开圆韧带)，至内环口下方中点处刺破腹膜穿出入腹，稍稍退针将线放入腹腔(必要时使用镜头辅助)，将线一端留在腹腔，退针至进针点处从反方向潜行环绕半圈，进入腹腔将线带出，挤出远端疝囊的积气后收紧环线，皮下打结。同时探查对侧情况，若对侧有隐匿性疝存在，则同时手术。排空气

腹，推出器械，Trocar 戳孔处切口缝合，包扎切口。在探查对侧时，若有腹膜皱襞影响探查，可在手术侧针进入腹腔穿破腹膜进入腹腔时，用钩针去牵拉对侧的皱襞，可以准确探查。

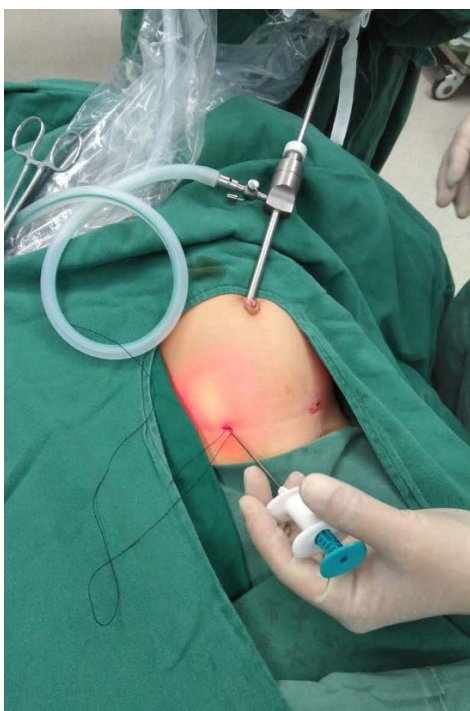

Figure 1. Single-port laparoscopic operation
图 1. 单孔腹腔镜操作



(A) 钩针从内侧进针，经圆韧带后方，至约 6 点方向穿破腹膜进入腹腔；(B) 将线送入腹腔后，缓慢推针至腹膜外 12 点方向，不出针；(C) 钩针经外侧腹膜外，至 6 点破口腹膜进入腹腔勾线，将线带出腹腔；(D) 挤出疝囊内积气积液，收紧风险打结

Figure 2. Brief view of the surgical procedure
图 2. 手术过程简略图

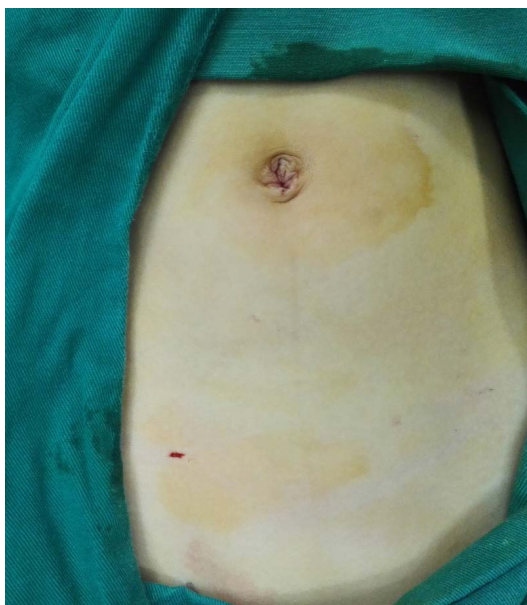

Figure 3. Postoperative incision appearance
图 3. 术后切口外观

3. 结果

所有患儿均成功完成腹腔镜手术，其中 2 例因输卵管离内环口较近，在脐旁作一 3 mm Trocar，插入 3 mm 辅助钳将输卵管向腹腔牵拉，避免结扎时牵扯到输卵管。无中转开腹手术。手术时间 10~15 分钟。术中探查发现对侧疝 25 例(25/72)。术后切口美观(图 3)。术后 6 小时进食。1 例患儿术后出现发热，予以抗病毒对症治疗等治疗后恢复；其他患儿均无并发症发生。术后随访 10 月~3 年 10 月，无复发。

4. 讨论

腹股沟疝(Inguinal hernia)是小儿最常见外科疾病之一，男性多于女性，其发病原因跟睾丸的下降有关。女性患儿无睾丸结构，其发生腹股沟疝的原因与圆韧带的下降有关。女孩的子宫圆韧带与男性睾丸引带同源源于胚胎期中肾的腹股沟韧带，子宫圆韧带与腹膜鞘状突(Nuck 管)一同穿过腹股沟管进入大阴唇，生后鞘状突已闭合，如闭合受阻则腹腔内容物可通过此管下降至 Nuck 管而形成腹股沟斜疝[3]。在腹膜鞘状突未闭时，如腹腔液体经过此管将至 Nuck 管内，则形成 Nuck 囊肿(圆韧带囊肿) [4]。出生后随着腹压的增大而形成了腹股沟可复性包块，女性患儿疝内容物除了跟男性患儿一样的如小肠、盲肠、网膜等，还有卵巢、输卵管等，因此女性患儿嵌顿疝一定要注意及时处理[5]。

女性患儿腹股沟疝因没有精索、输精管结构，因此操作相对较男性患儿简单，因此我们采用经脐部隐藏切口单孔腹腔镜手术，无需辅助钳，手术时间短、恢复快，切口无疤痕。有研究结果提示腹腔镜手术和传统手术在手术时间、住院时间、疼痛评分、并发症、复发率方面没有差异，但腹腔镜手术患者异时疝的发生率低于传统手术[6]，腹腔镜手术组在医源性隐睾的发生率低于传统手术组[7]。因此腹腔镜疝囊高位结扎通过对侧隐性疝的探查，可以避免患儿的二次手术。本组中术前单侧疝 72 例，术中探查发现对侧内环口未闭 25 例，对侧探查的阳性率为 34.7%，高于其他报道[8]，也高于我们此前报道的总阳性率 [9] [10]，说明女性患儿双侧的发病率明显高于男性。在探查对侧的过程中，部分患儿因腹膜皱襞的遮挡，无法清晰的探查，此时又没有辅助钳牵拉，为此我们在手术侧进针时，针进入腹腔后，用针去勾对侧的腹膜皱襞，牵开就可以清晰的看到对侧有无内环口未闭。

传统的疝钩针包括报道的克氏针、硬膜外穿刺针都是两次进针带线，这样不能保证在同一点进针，最后打结时会将腹膜外组织扎进去，容易形成皮下硬结或组织反应。2014 年国内李索林教授报道了双钩注水疝针[11]，我科自 2017 年开始采用了此钩针(图 1)，出针时达 12 点方向即可，由于不需要再次带线，因此不必退到腹壁外，这样可以很好的保证结扎部位正好在肌层下腹膜外间隙，从而避免皮下硬结。对于结扎的缝线，我们选择强生爱惜邦 2-0 不吸收线，一方面排异较小，另外此线张力大，打结不会断。钩针带线送入腹腔推线，稍回退钩针，线可离开钩针完全进入腹腔，若操作困难，可用腹腔镜镜头进入线圈，用镜头将其推向腹腔即可。在结扎内环口之前，需观察输卵管离内环口的距离，若距离很近(部分滑疝卵巢输卵管进入疝囊)，需要注意结扎内环口对输卵管的牵拉[12]。为此本组中 2 例因输卵管离内环口较近，另在脐旁作一 3 mm Trocar，插入 3 mm 辅助钳，将输卵管及圆韧带向腹腔内(远离内环口)牵拉，然后再打结，使其保持一定的距离，避免引起输卵管扭曲牵拉引起输卵管不通等。

经脐单孔腹腔镜疝囊高位结扎术治疗女性患儿腹股沟疝具有创伤小、切口美观、探查对侧、操作简单，术后切口无疤痕，并发症少，值得临床推广。

参考文献

- [1] 张金哲. 张金哲小儿外科学[M]. 北京: 人民卫生出版社, 2013: 1014.
- [2] Ho, I.G., Ihn, K., Koo, E.-J., et al. (2018) Laparoscopic Repair of Inguinal Hernia in Infants: Comparison with Open Hernia Repair. *Journal of Pediatric Surgery*, **53**, 2008-2012. <https://doi.org/10.1016/j.jpedsurg.2018.01.022>
- [3] Rees, M.A., Squires, J.E., Tadros, S., et al. (2017) Canal of Nuck Hernia: A Multimodality Imaging Review. *Pediatric Radiology*, **47**, 893-898. <https://doi.org/10.1007/s00247-017-3853-6>
- [4] 蔡威, 张滩平, 魏光辉. 小儿外科学[M]. 北京: 人民卫生出版社, 2020: 335.
- [5] 黄佳鹏, 莫军扬, 朱宝恒, 等. 疝内容物为子宫附件的女性婴幼儿腹股沟嵌顿疝 15 例分析[J]. 中华小儿外科杂志, 2014, 35(6): 473-475.
- [6] Nakashima, M., Ide, K. and Kawakami, K. (2019) Laparoscopic versus Open Repair for Inguinal Hernia in Children: A Retrospective Cohort Study. *Surgery Today*, **7**, 1-7.
- [7] Kantor, N., Travis, N., Wayne, C., et al. (2019) Laparoscopic versus Open Inguinal Hernia Repair in Children: Which Is the True Gold-Standard? A Systematic Review and Meta-Analysis. *Pediatric Surgery International*, **35**, 1013-1026. <https://doi.org/10.1007/s00383-019-04521-1>
- [8] 阿布都赛米·阿布都热依木, 玉苏甫·阿克木, 李凯, 等. 单孔腹腔镜治疗女儿童腹股沟疝的体会[J]. 中华疝和腹壁外科杂志(电子版), 2016, 10(5): 349-351.
- [9] 杨坤, 吉磊, 龚光伟, 等. 经脐两孔腹腔镜疝囊高位结扎术治疗小儿腹股沟斜疝 122 例[J]. 中华疝和腹壁外科杂志, 2015, 9(4): 319-322.
- [10] 杨坤, 李杨, 黄瞳, 等. 腹腔镜手术治疗小儿腹股沟疝的并发症分析[J]. 中华疝和腹壁外科杂志, 2022, 16(1): 83-86.
- [11] Li, S., Liu, L. and Li, M. (2014) Single-Port Laparoscopic Percutaneous Extraperitoneal Closure Using an Innovative Apparatus for Pediatric Inguinal Hernia. *Journal of Laparoendoscopic & Advanced Surgical Techniques*, **24**, 188-193. <https://doi.org/10.1089/lap.2013.0288>
- [12] 杜京斌, 陈永卫, 郭卫红, 等. 腹腔镜与开放手术治疗小婴儿难复性卵巢疝的临床对比研究[J]. 中华小儿外科杂志, 2019, 40(5): 452-455.