

新型治疗犬二尖瓣返流的病例报告

——一例应用新型经导管二尖瓣修复装置治疗犬二尖瓣返流的病例

马庆博¹, 吴俊杰¹, 王梓涵²

¹新瑞鹏宠物医疗集团南京艾贝尔动物诊疗中心, 江苏 南京

²南京农业大学动物医学院, 江苏 南京

收稿日期: 2023年10月24日; 录用日期: 2023年12月5日; 发布日期: 2023年12月12日

摘要

介绍一例新型经导管二尖瓣修复装置治疗犬黏液瘤样二尖瓣疾病的手术方式及治疗效果。该病例为黏液瘤样二尖瓣疾病C期病例, 应用新型经导管二尖瓣修复装置治疗, 手术操作顺利, 术后症状改善明显, 生活质量提高, 预期寿命增加。

关键词

二尖瓣修复装置, 黏液瘤样二尖瓣疾病, 犬

A Case Report of a Novel Treatment for Mitral Regurgitation in Dogs

—A Novel Transcatheter Mitral Valve Repair Device Was Used to Treat Mitral Regurgitation in Dogs

Qingbo Ma¹, Junjie Wu¹, Zihan Wang²

¹Nanjing Ai-Bi Pet Hospital, NEW RUI PENG Pet Healthcare Group CO., LTD, Nanjing Jiangsu

²School of Veterinary Medicine, Nanjing Agricultural University, Nanjing Jiangsu

Received: Oct. 24th, 2023; accepted: Dec. 5th, 2023; published: Dec. 12th, 2023

Abstract

Introduce a new type of transcatheter mitral valve repair device for the treatment of canine myxoma-like mitral valve disease and its therapeutic effect. This case is a stage C case of myxomatous mitral valve disease. The new transcatheter mitral valve repair device was used for treatment. The

operation was smooth, the postoperative symptoms improved significantly, the quality of life was improved, and the life expectancy increased.

Keywords

Mitral Valve Repair Device, Myxomatous Mitral Valve Disease, Dogs

Copyright © 2023 by author(s) and Hans Publishers Inc.

This work is licensed under the Creative Commons Attribution International License (CC BY 4.0).

<http://creativecommons.org/licenses/by/4.0/>



Open Access

1. 引言

黏液瘤样二尖瓣疾病(Myxomatous Mitral Valve Disease, MMVD)是小型犬类最常见的获得性心脏疾病。十岁以上小型犬发病率高达 75% [1]。此种疾病的标准治疗方案为药物治疗,手术治疗仅在少数动物医院可行,病例报道罕见[2]。药物治疗不能逆转二尖瓣返流(Mitral Regurgitation, MR)的加重,仅能延缓充血性心力衰竭(Congestive Heart Failure, CHF)的发生时间[3]。因此,犬黏液瘤样二尖瓣疾病长期预后较差,后期生活质量较差[4] [5]。人类医学中,MMVD 的标准治疗方法之一是通过胸外科手术修复二尖瓣,二尖瓣修复术是患有粘液瘤性二尖瓣疾病的犬的一种可能选择。然而,使用环中环技术进行二尖瓣修复术,术后的手术生存率受疾病分期的影响[6]。新型微创导管技术的发展,使得一些技术应用于小动物临床成为可能[7] [8]。

本病例所用新型经导管二尖瓣修复装置,名为 Valve Clamp (中国上海捍宇医疗科技有限公司提供),不需心脏停跳,只需在心尖部肋软骨之间切开 3~5 厘米切口,穿刺心脏送入器械进行手术操作,使得犬心脏二尖瓣修复手术可快速进行。本装置在人医已有相关应用报道[9] [10],在犬上,Bo Liu 于 2020 年首次报道了 Valve Clamp 装置可有效降低犬粘液瘤性二尖瓣反流的严重程度[11]。

2. 病例简介

患犬基础信息:

名字:球球,品种:比熊,年龄:12岁,性别:雌性,毛色:白,体重:5.5 kg,BCS:5/9。

病史:2018年确诊为MMVD,开始药物治疗,2021年2月突发肺水肿,诊断为CHF,MMVD C期,症状控制困难,咳,喘,天气变化需氧舱治疗。

3. 影像学检查

经胸超声检查:LA/AO = 2.01, LVIDDN = 1.9, MR = 4.66 m/s,提示左心房,左心室扩张,二尖瓣返流,返流面积大于 50% (见图 1)。

X线检查:心脏轮廓变大,心脏轮廓呈球形,气管抬高,提示心脏扩张(见图 2)。

CT检查:心脏增大,支气管上抬,气管塌陷,左侧支气管受扩张心房影像,较右侧支气管狭窄。肺部密度轻度增高,肺纹理增粗(见图 3)。

如图 1 所示,左心室舒张直径 3.14 cm, LVIDDN = 1.9 (左上),提示左心室扩张, LA/AO = 2.01 (右上)提示左心房扩张,二尖瓣返流面积大于左心房面积 50% (左下),MR = 4.66 m/s, MRdp/dt = 1777 mmHg/s (右下),提示左室收缩功能正常。

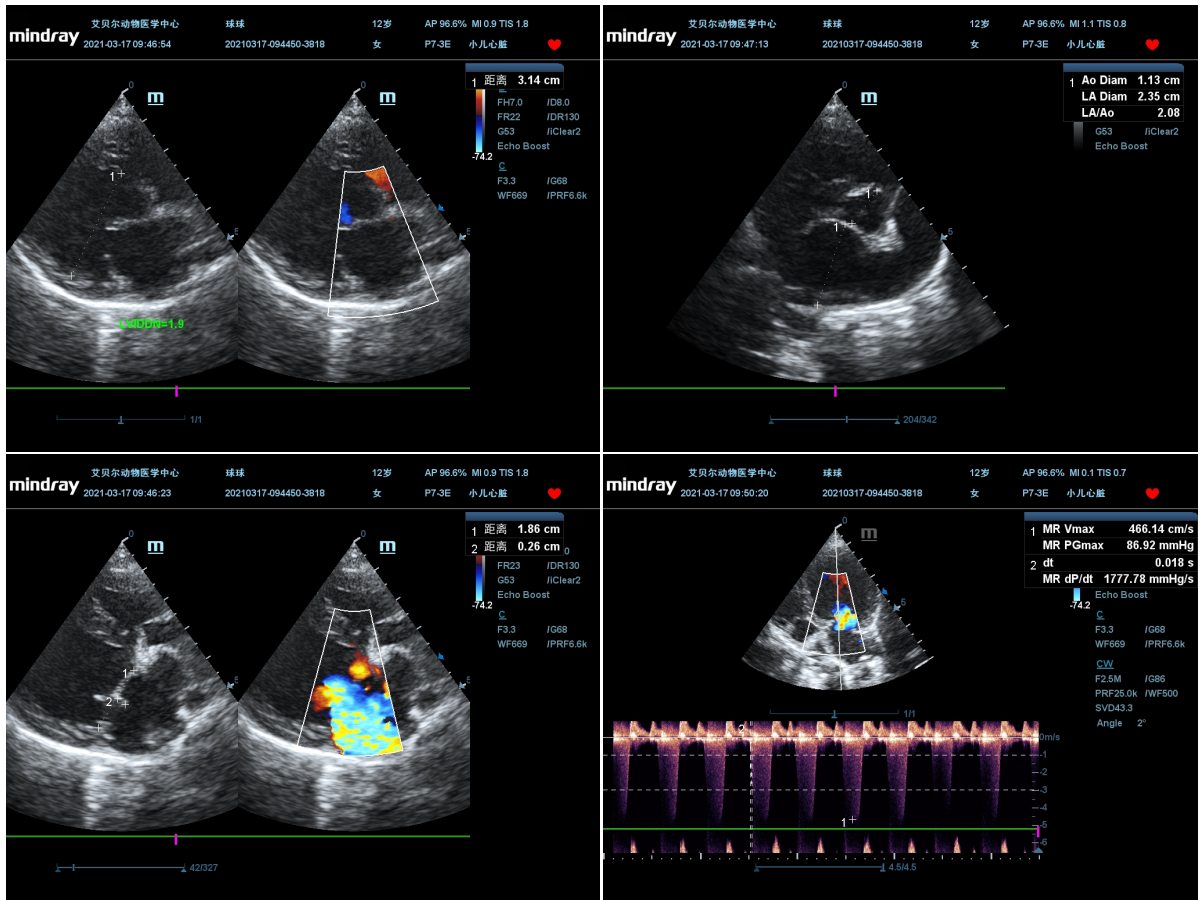


Figure 1. Transthoracic echocardiography
图 1. 经胸心脏超声检查影像

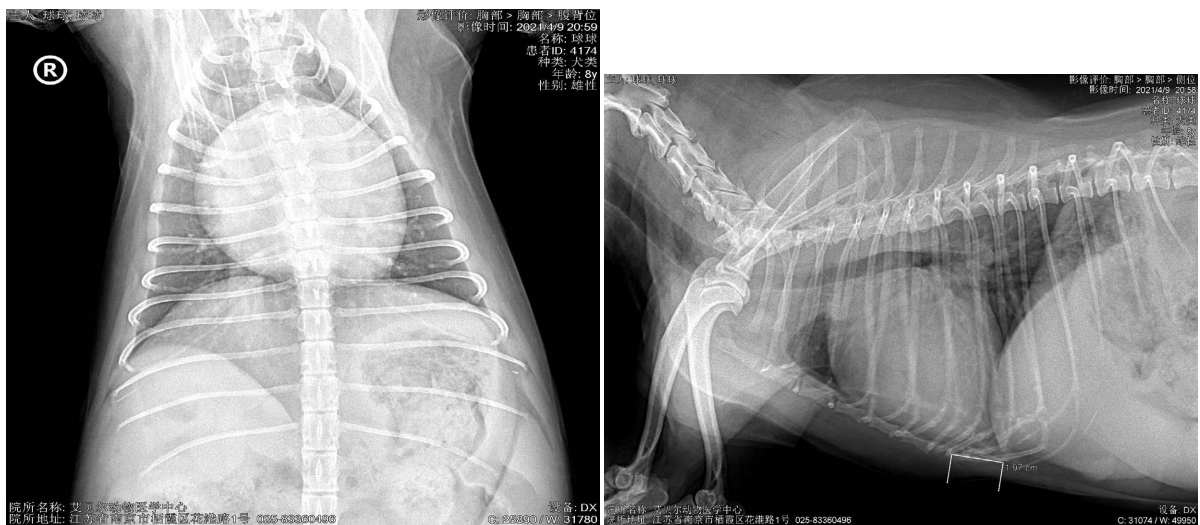

Figure 2. Chest X-ray image
图 2. 胸腔 X 线检查影像

如图 2 所示，左图，胸腔腹背位：心脏轮廓呈圆形，气管分叉夹角变大，提示心脏扩张，左心房扩张，右图，胸腔右侧位：气管抬高，心脏后腰呈弧线型，提示心脏扩张，左心房扩张。

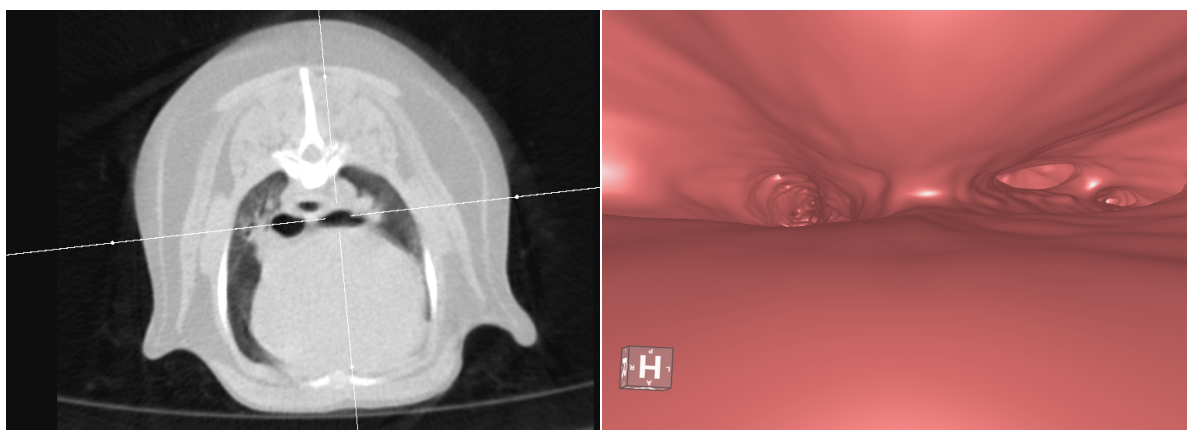


Figure 3. CT examination image

图 3. CT 检查影像

如图 3 所示，左侧支气管狭窄(左图)，三维成像后见左侧支气管分支狭窄(右图)。

4. 手术治疗

根据病情，药物治疗预后不良，与宠主沟通后决定进行手术治疗，采用 Valve Clamp 装置修复二尖瓣。

4.1. 麻醉与监护

麻醉会降低心血管系统功能，且该犬存在 MMVD 且伴有 CHF，ASA 分级为 4 级，麻醉风险大，用药需谨慎。选择对心血管影响小的药物，联合吸入麻醉药与肋间阻滞，将麻醉药的副作用尽可能减小。术中进行心电、血氧、有创血压、经食道心脏超声等监测，不断监测评估病患麻醉、手术时的心血管功能是否在可接受范围内。

4.2. 术式

患犬右侧卧，常规消毒，在左侧心尖部肋软骨之间切开约 5 cm，分离皮下组织，肌肉，暴露心尖。在食道超声引导下，确定心尖穿刺位置，穿刺位置做荷包预置。将穿刺针(内置导丝)扎入左心室，然后将导丝穿出穿刺针至左心室，撤除穿刺针，在导丝引导下安置扩张器至左心室。撤除导丝，在扩张器内安置跨瓣器，在超声引导下，将跨瓣器送入左心室。在超声引导下将跨瓣器与扩张器先后推进至左心房，撤除跨瓣器，在扩张器和超声引导下将 Valve Clamp 装置安置在二尖瓣返流最大处。装置安装结束，撤除扩张器，荷包闭合心肌穿刺孔。常规闭合手术创口。

4.3. 术后护理及注意事项

术后常规手术创口护理，预防感染。

Valve Clamp 装置会逐步内皮化，术后一个月内给与氯吡格雷预防血栓出现。

术后 72 小时内给与镇痛，减少疼痛应激。

术后密切关注血压。二尖瓣返流的大量消失，会暂时引起左心输出量增加，存在高血压可能。本病例术后未见高血压出现，但存在明显小便增多，持续三天。

定期经胸超声跟踪心脏形态及功能变化，及时调整心脏病用药。

定期经胸超声观察装置稳定性。

5. 术后跟踪

术后 X 线片检查，装置位置正确，稳定性良好(见图 4)。

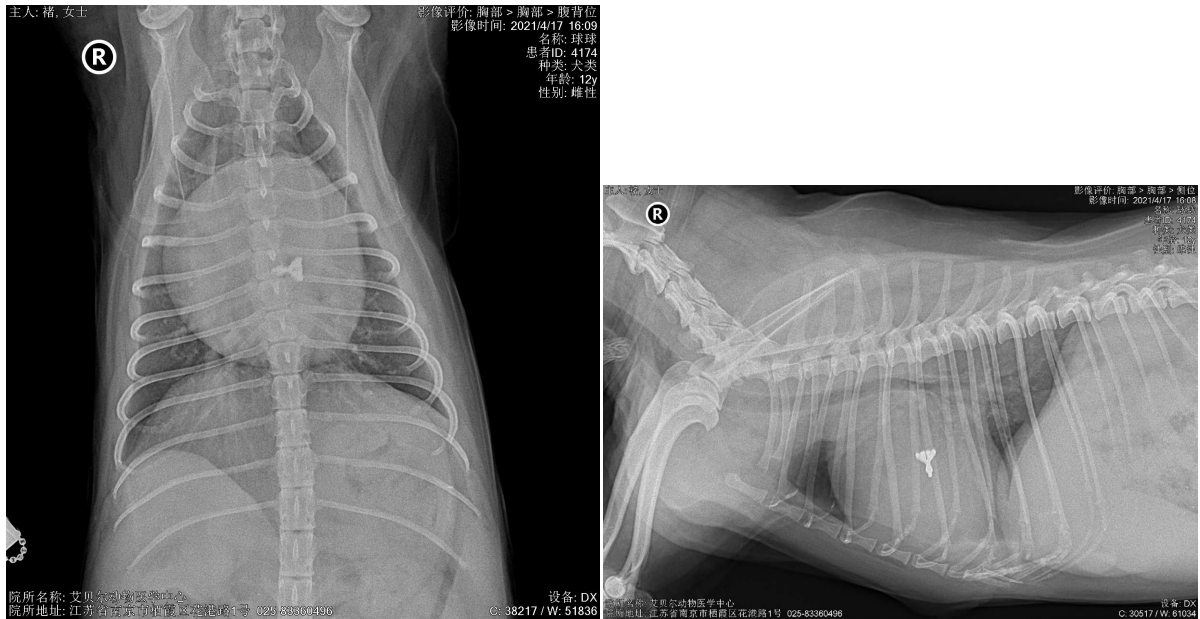


Figure 4. Postoperative chest anterior-lateral radiographs

图 4. 术后胸腔正侧位片

术后七天，咳嗽，喘，明显减少。

术后一个月，经胸心脏超声可见二尖瓣返流明显减少，左心室舒张末期直径减小，左心室舒张末期直径 2.58 cm (见图 5)。

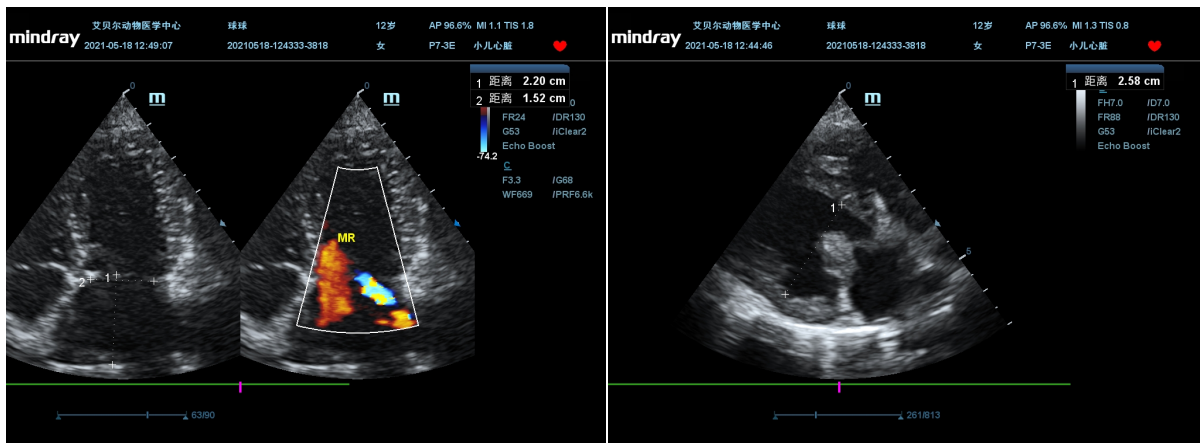


Figure 5. Cardiac ultrasound imaging one month after surgery

图 5. 术后一个月心脏超声检查影像

术后一个月，心脏病用药减少。

术后两个月，经胸心脏超声检查，左心扩张减轻，二尖瓣返流减少(见图 6)。

如图 6 所示，左室舒张末期直径 2.57 cm (左上)，LA/AO = 1.87 (右上)，提示左心室左心房扩张减轻，二尖瓣返流右侧长轴位(左下)左侧心尖位(右下)，较术前明显减小。

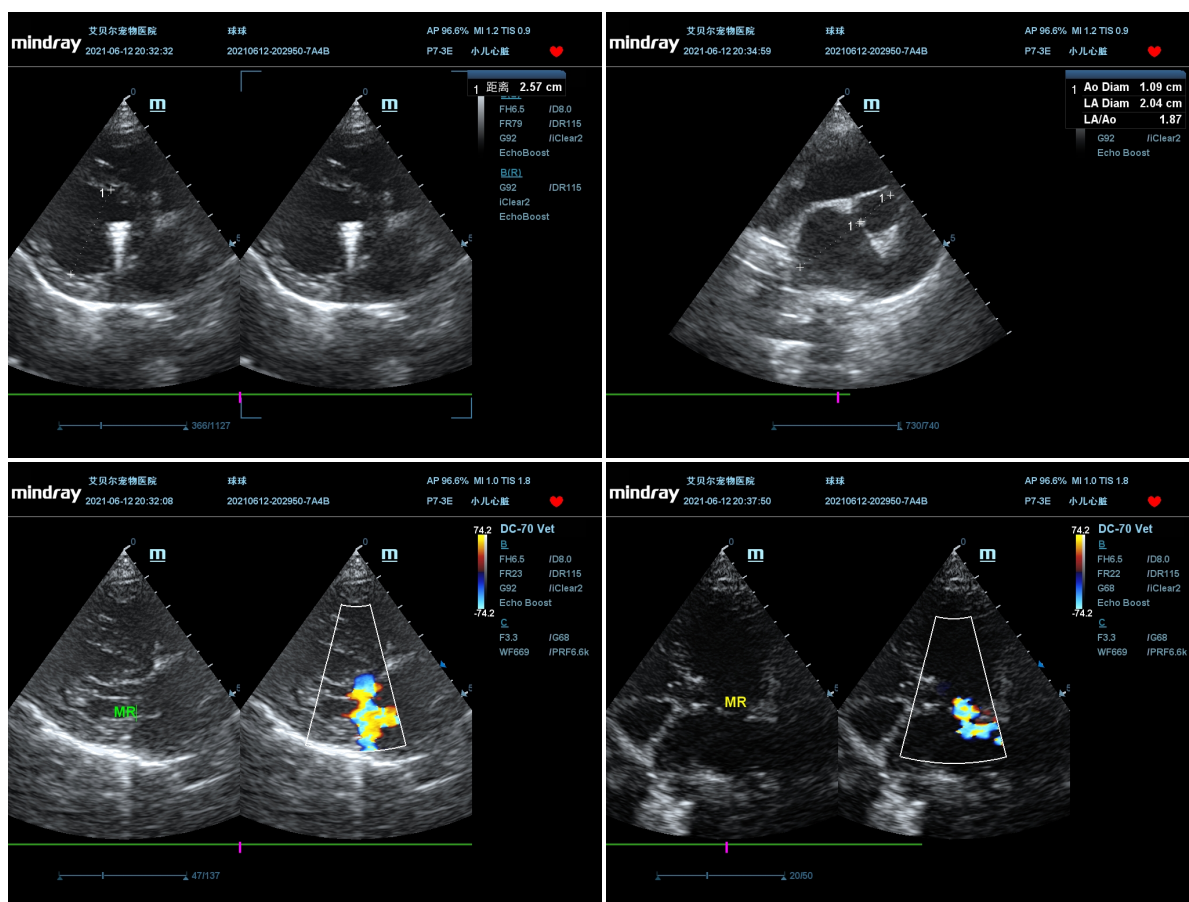


Figure 6. Cardiac ultrasound imaging two months after surgery

图 6. 术后两个月心脏超声检查影像

Table 1. Changes of cardiac indexes before and after surgery

表 1. 手术前后心脏指标变化

时间	LA/AO	LVIDDN	MV E 波 cm/s	MV A 波 cm/s	E/A
术前	2.01	1.9	92.57	69.22	1.34
术后两个月	1.87	1.7	69.97	105.96	0.66

如表 1 所示，与手术前相比，术后 2 个月，左心容量降低，左房充盈压降低，舒张功能改善。

6. 讨论

犬黏液瘤样二尖瓣疾病发病率高，药物治疗不能阻断疾病进程，虽然手术治疗有效，但是目前为止，并没有成熟和实用的器械应用于动物临床。使用 Valve Clamp 装置进行二尖瓣瓣膜修复操作简单，对降低二尖瓣返流的严重程度非常有效。

已有 Valvelamp 装置在有二尖瓣反流但没有临床症状和最小(如果有的话)房腔增大(B1 期 MMVD)的犬的使用报道[11]。本病例为 C 期 MMVD 犬，手术成功进行，提高了外科治疗的临床意义。

本病例术后症状改善明显，心脏超声检查，指标好转(见表 1)，但手术后时间尚短，需继续观察后续治疗效果，同时检测装置安全性及其对瓣膜的影响。继续跟踪观察，通过测量 MRA 和 MRA/LAA，犬术后二尖瓣返流明显减少。本病例于 2022 年 12 月 11 日死亡，术后存活 20 个月，存活期间手术装置安全，

稳定。本病例死亡原因归结于肺动脉高压引起的反复晕厥。本病例表明, Valve Clamp 装置可以在患有更严重 MMVD 的犬身上成功使用, 可能是一种有效的临床治疗 MMVD 的方法。

总之, 使用 Valve Clamp 二尖瓣系统进行边缘到边缘的瓣膜关闭操作简单, 并且在降低二尖瓣反流的严重程度方面非常有效, 为兽医临床治疗 MMVD 提供了一种新的选择。

参考文献

- [1] Keene, B.W., Atkins, C.E., Bonagura, J.D., *et al.* (2019) ACVIM Consensus Guidelines for the Diagnosis and Treatment of Myxomatous Mitral Valve Disease in Dogs. *Journal of Veterinary Internal Medicine*, **33**, 1127-1140. <https://doi.org/10.1111/jvim.15488>
- [2] Mencioti, G. and Borgarelli, M. (2017) Review of Diagnostic and Therapeutic Approach to Canine Myxomatous Mitral Valve Disease. *Veterinary Sciences*, **4**, 47. <https://doi.org/10.3390/vetsci4040047>
- [3] Bernay, F., Bland, J., Haggstrom, J., *et al.* (2010) Efficacy of Spironolactone on Survival in Dogs with Naturally Occurring Mitral Regurgitation Caused by Myxomatous Mitral Valve Disease. *Journal of Veterinary Internal Medicine*, **24**, 331-341. <https://doi.org/10.1111/j.1939-1676.2009.0467.x>
- [4] Koster, L., Vogel, J., Springer, C.M., *et al.* (2023) Radiographic Lung Congestion Scores in Dogs with Acute Congestive Heart Failure Caused by Myxomatous Mitral Valve Disease. *Journal of Veterinary Internal Medicine*, **37**, 1983-1991. <https://doi.org/10.1111/jvim.16850>
- [5] Brložnik, M., Pečjak, A., Nemec Svete, A., *et al.* (2023) Selected Hematological, Biochemical, and Echocardiographic Variables as Predictors of Survival in Canine Patients with Myxomatous Mitral Valve Disease and Congestive Heart Failure. *Journal of Veterinary Cardiology*, **46**, 18-29. <https://doi.org/10.1016/j.jvc.2023.03.001>
- [6] Matsuura, K., Yoshida, T., Yamada, S., *et al.* (2022) The Outcome of Surgical Mitral Valve Repair with Loop-in-Loop Technique in Dogs with Different Stage Myxomatous Mitral Valve Disease. *Journal of Veterinary Cardiology*, **42**, 74-82. <https://doi.org/10.1016/j.jvc.2022.06.001>
- [7] Uechi, M. (2012) Mitral Valve Repair in Dogs. *Journal of Veterinary Cardiology*, **14**, 185-192. <https://doi.org/10.1016/j.jvc.2012.01.004>
- [8] Borgarelli, M., Lanz, O., Pavlisko, N., *et al.* (2017) Mitral Valve Repair in Dogs Using an ePTFE Chordal Implantation Device: A Pilot Study. *Journal of Veterinary Cardiology*, **19**, 256-267. <https://doi.org/10.1016/j.jvc.2017.03.002>
- [9] Pan, W., Pan, C., Jilaihawi, H., *et al.* (2019) A Novel User-Friendly Transcatheter Edge-to-Edge Mitral Valve Repair Device in a Porcine Model. *Catheterization and Cardiovascular Interventions*, **93**, 1354-1360. <https://doi.org/10.1002/ccd.27976>
- [10] Pan, W., Zhou, D., Wu, Y., *et al.* (2019) First-in-Human Results of a Novel User-Friendly Transcatheter Edge-to-Edge Mitral Valve Repair Device. *JACC: Cardiovascular Interventions*, **12**, 2441-2443. <https://doi.org/10.1016/j.jcin.2019.05.043>
- [11] Liu, B., Leach, S.B., Pan, W., *et al.* (2020) Preliminary Outcome of a Novel Edge-to-Edge Closure Device to Manage Mitral Regurgitation in Dogs. *Frontiers in Veterinary Science*, **7**, Article ID: 597879. <https://doi.org/10.3389/fvets.2020.597879>