

Therapeutic Effect of Photocoagulation on Different Stages of Diabetic Retinopathy through Review of 3596 Cases

Yan Lin*, Shujuan Su, Sheng Zhang

Department of Ophthalmology, First Affiliated Hospital of Xiamen University, Xiamen Fujian
Email: *linyann@126.com

Received: Jul. 21st, 2018; accepted: Aug. 8th, 2018; published: Aug. 15th, 2018

Abstract

Objective: To evaluate the therapeutic effect of photocoagulation on different stages of diabetic retinopathy (DR). **Methods:** A total of 3596 patients diagnosed with DR, including 1231 cases of non-proliferative DR (NPDR), 1312 cases of pre-proliferative DR (PPDR) and 1053 cases of proliferative DR (PDR) were treated with retinal photocoagulation. The therapeutic effects were evaluated by the visual improvement, reduced retinol blood vessel damage measured by optical coherence tomography (OCT), ophthalmoscopy and fluorescence fundus angiography (FFA). **Results:** The therapeutic effects of retinol photocoagulation have been observed in all stages of DR patients characterized by improved or stable visual ability, reduced retinol edema and bleeding. The total effective rates of photocoagulation for NPDR, PPDR and PDR patients were 82.3%, 85.2% and 87.1%, respectively. The better effective rate on PPDR and PDR patients may be related to the supplementary use of calcium dobesilate or modified Chinese medicines (Xue Shuan Tong or He Xue Ming Mu) that improve blood circulation. **Conclusion:** Retinol photocoagulation has therapeutic effects on all stages of DR.

Keywords

Diabetes, Diabetic Retinopathy, Laser, Photocoagulation

视网膜光凝治疗糖尿病性视网膜病变3596例疗效观察与分析

林 延*, 苏淑娟, 张 晟

厦门大学附属第一医院眼科, 福建 厦门
Email: *linyann@126.com

*通讯作者。

摘要

目的：分析评价视网膜光凝对不同分期糖尿病性视网膜病变治疗的疗效。方法：对2005~2015年间在我院门诊进行视网膜光凝治疗的不同分期的3596例糖尿病性视网膜病变患者的治疗效果进行回顾性分析，以视力是否改善(维持或提高 ≥ 0.1)、黄斑水肿是否好转或消失、眼底血管荧光造影眼底病变有否改善、新生血管消失渗漏减少为治疗有效标准。结果：视网膜光凝治疗不仅对病程进展后期的增殖期(Proliferative diabetic retinopathy, PDR)或增殖前期(Pre-proliferative diabetic retinopathy, PPDR)患眼有明显的治疗效果，治疗后视力有所提升或稳定的病人达75.0% (PDR)~80.3% (PPDR)，结合黄斑水肿的消退及眼底血管病变改善等指标，治疗综合有效率分别达到87.1% (PDR)和85.2% (PPDR)，并且对非增殖期(Non-proliferative diabetic retinopathy, NPDR)患者的光凝治疗也达到延缓病程发展的作用，综合有效率达82.3%。对PDR及PPDR进行全视网膜光凝治疗辅以血管活化药物昊畅胶囊或中药复方血栓通胶囊及和血明目片，有助视网膜病变修复。结论：应用视网膜光凝治疗对不同分期的糖尿病性视网膜病变都有明显的治疗效果，能够延缓病程的发展，有助于视力的保护。

关键词

糖尿病，视网膜病变，激光，视网膜光凝治疗

Copyright © 2018 by authors and Hans Publishers Inc.

This work is licensed under the Creative Commons Attribution International License (CC BY).

<http://creativecommons.org/licenses/by/4.0/>



Open Access

1. 引言

随着生活水平的提高及人口的老齡化，糖尿病发病率逐年提高。我国糖尿病的发病人数约占总人口的10% [1]。糖尿病病人的慢性血糖增高除了损害心、脑、肾等脏器的微血管外，还引起视网膜微血管的损害，导致糖尿病视网膜病变(Diabetic retinopathy, DR)，是糖尿病常见的并发症之一，是致盲的常见病因[2]。对糖尿病视网膜血管病变的治疗除了综合控制血糖、血压及血脂外，对增殖期(Proliferative diabetic retinopathy, PDR)或增殖前期(Pre-proliferative diabetic retinopathy, PPDR)糖尿病视网膜病变患者进行全视网膜光凝治疗(Panretinal photocoagulation)是延缓该病变发展，防止视力进一步丧失的有效治疗手段[3] [4]，但对非增殖期早期 DR (Non-proliferative diabetic retinopathy, NPDR)的视网膜激光光凝治疗的必要性及治疗效果尚存争议[5]。本文对 2005~2015 年间在我院门诊进行视网膜光凝治疗的不同分期的 3596 例糖尿病视网膜病变患者的治疗效果进行回顾性分析，现总结报告如下。

2. 一般资料

选取 2005~2015 年间于我院门诊行糖尿病相关性眼科检查确诊的糖尿病性视网膜病患者 3596 例，共 7192 眼，进行视网膜光凝治疗。其中男性患者 1926 例，女性患者 1670 例，年龄 36~72 岁，平均 58.6 ± 9.5 岁；病程最短 5 年，最长 25 年，平均病程 14 年。全部患者均排除角膜病、视网膜脱落、晶状体混浊、以及高血压病所致眼底病变。

3. 糖尿病性视网膜病变的诊断及分期

病人有长期糖尿病史并出现眼底血管病变及视力下降等表现,依照 2002 年制定的新国际临床分级标准[6]将治疗患者分期为: NPDR 1231 例,该期出现不同程度的微血管瘤、出血、硬性渗出、黄斑水肿; PPDR 1312 例,出现棉絮样渗出点,毛细血管闭塞,视网膜微血管异常如静脉串珠样病变; PDR 1053 例,出现视网膜新生血管形成,视网膜前及玻璃体出血等。

4. 研究方法

对不同分期的病人采用不同的治疗方法。对 NPDR 患者采用局限性视网膜激光光凝治疗,仅对黄斑水肿处、微血管瘤及局部渗漏处做局部光凝,而对 PPDR 及 PDR 患者则用全视网膜激光光凝治疗[5],并给予血管活化药物如昊畅胶囊(羟苯磺酸钙,500 mg,每日两次),或中药复方血栓通胶囊(含三七,黄芪,丹参,玄参;一次三粒,每日三次)及和血明目片(西安碑林药业,一次 5 片,一日 3 次)作辅助治疗[7]。光凝治疗采用美国眼底激光机(NIDEK GYC-1000),波长为 532 nm,激光功率 200~360 mW,光斑大小 150~220 μm ,时间 0.1~0.2 s,光斑强度为 II~III 级光斑,每周一次,连续治疗 2~4 周,每次治疗为同一激光治疗师。

5. 疗效判断及随访

治疗前后对所有病人进行裸眼及矫正视力、散瞳直接眼底检查、散瞳间接眼底检查、视网膜荧光血管造影、视野检查、及 OCT 等检查。一月后复查,后定期三个月,半年,最长复查 8 年。复查给予同样的系统检查。疗效的判断指标有:视力是否维持或提高 ≥ 0.1 ;眼底检查黄斑水肿是否好转或消失;眼底血管荧光造影眼底血管改变是否好转、出血或渗漏是否减少或消失。综合有效率的标准为:以上任一指标维持或好转,即判断为有效。本研究仅取术后 3 月的复查结果进行分析统计,各组间疗效的统计学差异分析用卡方检验(χ^2),以 $p < 0.05$ 为差异有统计学意义。

6. 并发症观察

治疗期间及治疗后的随访中观察有无因光凝治疗造成的并发症,如视野缺失,暗适应能力的下降,对强光过度敏感,视力恢复时间延长及辨色力的下降等。

7. 结果

对不同分期的 3596 例糖尿病视网膜病变患者进行激光光凝及辅助药物治疗 1 个月后进行眼睛视力及眼底检查,结果表明局限性光凝治疗 NPDR 1231 例中,视力提高 ≥ 0.1 者达 125 例,视力保持不变者达 823 例,视觉提高或保持率达 77.0%。经眼底镜、OCT 及眼底血管造影等检查表明其中 80.2%的患者视网膜黄斑水肿消退,79.5%病人眼底原有的渗出斑,微血管瘤好转或基本消失,未见荧光渗漏。对 NPDR 病人的激光光凝综合有效率为 82.3% (图 1~图 3; 表 1)。而对 PPDR 及 PDR 的全视网膜激光光凝治疗后,除了如 NPDR 所见的视力及眼底血管改善外,血管出血及闭塞减少,另见棉絮样渗出及血管增生明显减少或消退,对 PPDR 及 PDR 患者进行激光光凝治疗的综合有效率分别为 85.2%及 87.1% (表 1),相对 NPDR 患者的光凝治疗的综合有效率略有提高,但差别不明显,统计学分析无显著性差异($p > 0.05$)。结果表明应用激光光凝治疗 DR,无论是非增殖期,或增殖前期及增殖期患者均有明显的治疗效果。在光凝治疗期间及治疗后的长期随访中未见明显因激光光凝治疗引起的视野缺失等并发症。

8. 讨论

糖尿病性视网膜病变(DR)是由于长期慢性高糖血症导致眼底微血管的代谢障碍,形成视网膜微血管

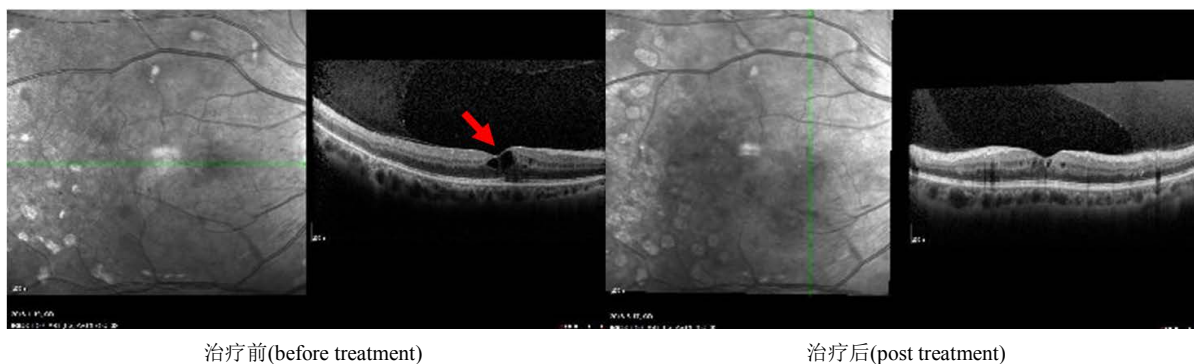

Figure 1. Therapeutic effect of photocoagulation on pre-proliferative diabetic retinopathy (PPDR) shown by optical coherence tomography (OCT). The results show the reduced retinal edema after being treated with pan-photocoagulation (arrow points the retinal edema)

图 1. 增殖前期患者激光光凝治疗前后 OCT 变化：治疗前视网膜水肿明显，视网膜增厚(左图，箭头指视网膜水肿)；光凝治疗后视网膜水肿明显减轻，厚度减少(右图)

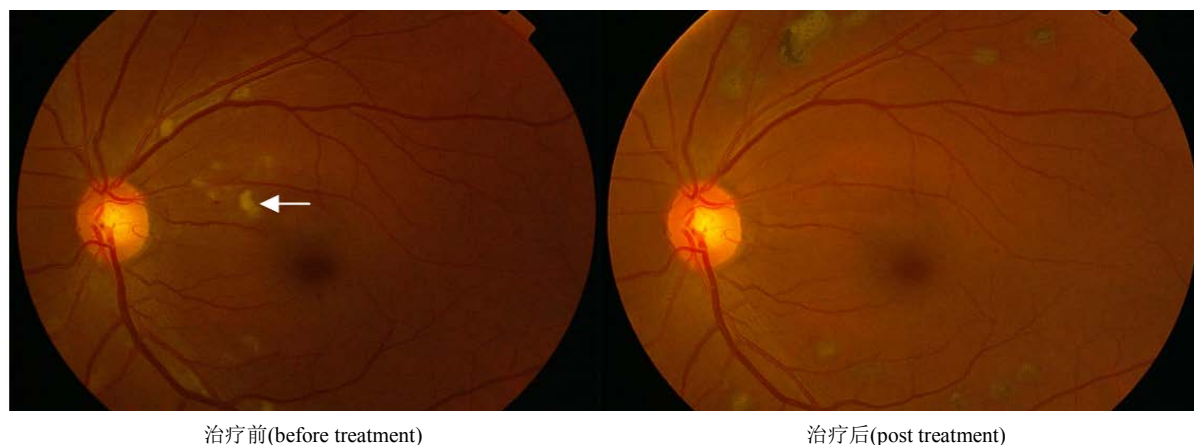

Figure 2. Therapeutic effect of photocoagulation on pre-proliferative diabetic retinopathy (PPDR) shown by ophthalmoscopy. The ophthalmoscopic view shows the reduced cotton wool spots after being treated with pan-photocoagulation. Arrow points the cotton wool spots

图 2. 增殖前期患者激光光凝治疗前后眼底镜检查变化：治疗后视网膜棉絮状渗出斑明显减轻。箭头指视网膜棉絮状渗出斑

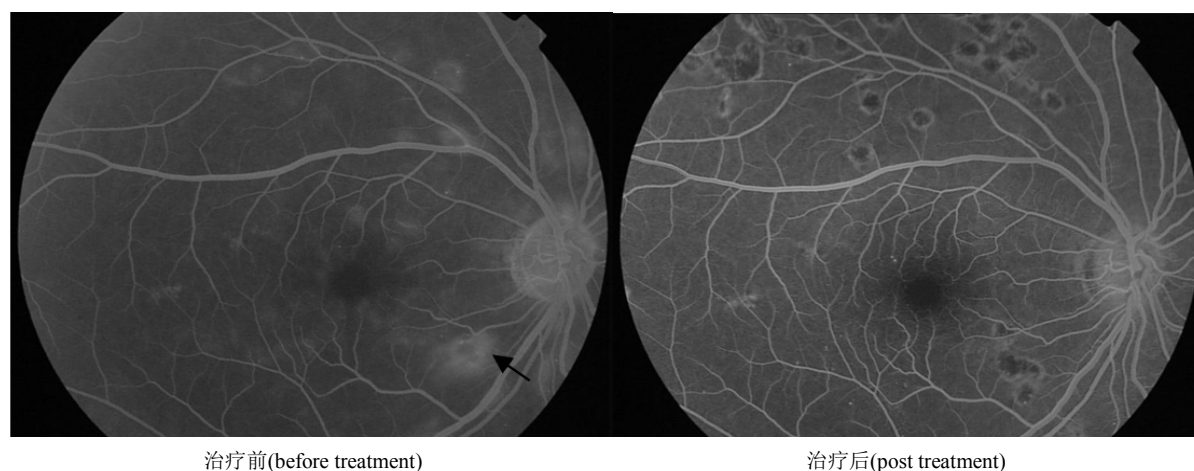


Figure 3. Therapeutic effect of photocoagulation on pre-proliferative diabetic retinopathy (PPDR) shown by fluorescence fundus angiography (FFA). The FFA results show the reduced retinal edema and exudation after being treated with pan-photocoagulation. Arrow points retinal edema and exudation

图 3. 增殖前期患者激光光凝治疗前后眼底血管造影变化：治疗后视网膜水肿明显减轻，渗出减少。箭头指视网膜水肿渗出

Table 1. Therapeutic effects of photocoagulation on different stages of diabetic retinopathy
表 1. 激光光凝治疗不同分期糖尿病性视网膜病变的疗效比较

分期(例数) DR Stage (case)	视力(Vision)			黄斑水肿(Retinol edema)			血管造影眼底改变(FFA)			综合有效率 total effective%	
	提高 Improved	无变化 No change	下降 Reduced	有效率 +%	改善 Improved	无改善 No change	有效率 +%	改善 Improved	无改善 No change		有效率 +%
NPDR (1231)	125	823	283	77.0%	987	244	80.2%	979	252	79.5%	82.3%*
PPDR (1312)	238	815	259	80.3%	1112	179	84.8%	1103	209	84.1%	85.2%*
PDR (1053)	103	687	263	75.0%	887	166	84.2%	912	141	86.6%	87.1%*

*三组间统计学差异 $p > 0.05$, Statistical analysis among three groups $p > 0.05$.

瘤, 毛细血管内皮细胞受损所致血浆的渗出及黄斑水肿, 血管的梗阻闭塞缺血造成视网膜缺氧, 促进血管生长因子的分泌及新生血管的形成, 进一步破坏视网膜结构及血管破裂出血, 以致玻璃体出血视网膜脱离, 视力丧失导致失明[5] [6]。根据眼底病变的程度及血管增生的情况将糖尿病视网膜病变分为三期, 即 NPDR, PPDR 及 PDR [6] [8]。

目前对 DR 的治疗, 除了控制血糖外, 对病变视网膜进行激光光凝是防止糖尿病视网膜病变失明唯一有效的方法, 成为目前治疗及预防糖尿病视网膜病变失明的主要手段[3] [4] [9]。利用激光的光凝固效应, 破坏缺氧的视网膜, 降低视网膜耗氧量, 从而减少新生血管的生长或使之消退, 达到保护部分视网膜, 挽救视力的作用[9]。经光凝治疗后, 耗氧量高的视网膜被耗氧低的瘢痕组织替代, 视网膜变薄, 有利于视网膜内层获得脉络膜血管的供氧[10]。目前激光光凝治疗主要应用于增殖前期及增殖期 DR 病人。根据 2014 年版的我国糖尿病视网膜病变临床诊疗指南, 全视网膜光凝适用于合并黄斑水肿的严重 DR 和高危增殖型 DR [8], 对 NPDR 的治疗主要依靠药物及综合控制血糖、血压及血脂, 应用激光光凝治疗的效果有待观察。应用轻型播散性光凝对 NPDR 病眼进行治疗的结果显示, 治疗两年后视网膜病变稳定者达 80.9%, 可使多数患者达到稳定视网膜病变进展的作用[11]。其他研究也证明对 NPDR 患眼进行早期光凝治疗可取得与对 PDR 进行光凝治疗类似的治疗效果, 延缓 DR 的病变进程[12] [13]。英国糖尿病视网膜病变早期治疗研究组(The Early Treatment Diabetic Retinopathy Study, ETDRS)对中晚期 NPDR 或早期 PDR 患者的单眼进行早期光凝治疗, 对另一患眼暂缓治疗直到出现高危 PDR (HR-PDR)再进行光凝治疗, 比较发现早期光凝治疗眼在随后的 5 年里出现严重视力丧失的危险性比不治疗眼减少 23%。经济模型分析也表明早期光凝治疗比不治疗具有更高的成本效益, 对中晚期 NPDR 或早期 PDR 患者推荐进行早期的光凝治疗[5]。

本研究对 2005~2015 年间在我院门诊进行激光光凝治疗的 3596 例 DR 病人的治疗效果进行系统性回顾与分析, 分析发现视网膜光凝治疗不仅对病程进展后期的 PDR 或 PPDR 患眼有明显的治疗效果, 治疗后视力有所提升或稳定的病人达 75.0% (PDR)~80.3% (PPDR), 结合黄斑水肿的消退及眼底血管的改善等指标, 治疗综合有效率分别达到 87.1% (PDR)和 85.2% (PPDR), 与其他医院光凝治疗的效果相当[4] [13] [14]; 而且对非增殖期患者的光凝治疗也到达延缓病程发展的作用, 综合有效率达 82.3%, 尽管比 PDR 组(87.1%)与 PPDR 组(85.2%)的疗效略低, 但统计学分析无显著差异。对 PDR 或 PPDR 组的治疗效果略好, 原因可能有二, 一是前者(NPDR)的治疗采用局部视网膜光凝治疗, 仅对血管病变较明显的部位进行照射, 而对后者(PDR, PPDR)进行的是全视网膜光凝治疗, 治疗面广可能会产生更好的治疗效果。然而, 光凝治疗的本质是一种破坏性的干预措施, 激光的照射对视网膜细胞有一定的损伤及明显的副作用, 比如视野的丧失, 暗适应能力下降, 对强光过度敏感, 视力恢复时间延长及辨色力的下降等[15]。这可能与光凝直接损伤、视网膜水肿、炎症反应和自由基损害等因素有关[10]。在本研究中对 PDR 及 PPDR 进

行全光凝治疗的同时, 辅助以血管活化药物如昊畅胶囊或中药复方血栓通胶囊及和血明目片治疗, 可能也有促进血液循环, 修复光凝治疗造成视网膜破坏性损伤, 增强激光光凝治疗 DR 的疗效[7] [16] [17]。

9. 结论

本研究结果表明激光光凝治疗对不同病程的糖尿病性视网膜病变均有明显的治疗效果, 治疗后患者视力有所提升或稳定, 能够改善黄斑水肿及眼底血管病变, 到达延缓病程发展的作用。

参考文献

- [1] Yang, W., Lu, J., Weng, J., *et al.* (2010) Prevalence of Diabetes among Men and Women in China. *New England Journal of Medicine*, **362**, 1090-1101. <https://doi.org/10.1056/NEJMoa0908292>
- [2] 金明. 中西医结合防治糖尿病视网膜病变[J]. 北京中医药, 2008, 5(27): 323.
- [3] Evans, J.R., Michelessi, M. and Virgili, G. (2014) Laser Photocoagulation for Proliferative Diabetic Retinopathy. *The Cochrane Database of Systematic Reviews*, **24**, 11. <https://doi.org/10.1002/14651858.CD011234.pub2>
- [4] 张红, 卞烂焰, 刘林平, 李加青. 糖尿病视网膜病变的激光光凝治疗效果观察[J]. 国际眼科杂志, 2009, 9(2): 380-381.
- [5] Royle, P., Mistry, H., Auguste, P., Shyangdan, D., Freeman, K., Lois, N. and Waugh, N. (2015) Pan-Retinal Photocoagulation and Other Forms of Laser Treatment and Drug Therapies for Non-Proliferative Diabetic Retinopathy: Systematic Review and Economic Evaluation. *Health Technology Assessment*, **19**, 1-247. <https://doi.org/10.3310/hta19510>
- [6] Wilkinson, C.P., Ferris 3rd, F.L., Klein, R.E., Lee, P.P., Agardh, C.D., Davis, M., Dills, D., Kampik, A., Pararajasegaram, R. and Verdaguer, J.T. (2003) Global Diabetic Retinopathy Project Group. Proposed International Clinical Diabetic Retinopathy and Diabetic Macular Edema Disease Severity Scales. *Ophthalmology*, **110**, 1677-1682. [https://doi.org/10.1016/S0161-6420\(03\)00475-5](https://doi.org/10.1016/S0161-6420(03)00475-5)
- [7] 林延, 石亚琳, 张晟, 苏淑娟, 杨淑禹, 庄静宜. 当归补血加味汤对增生性糖尿病视网膜病变光凝治疗的辅助疗效[J]. 中外医学研究, 2017, 15(14): 3-6.
- [8] 中华医学会眼科学会眼底病学组. 我国糖尿病视网膜病变临床诊疗指南(2014 年) [J]. 中华眼科杂志, 2014, 50(11): 851-865.
- [9] Yun, S.H. and Adelman, R.A. (2015) Recent Developments in Laser Treatment of Diabetic Retinopathy. *Middle East African Journal of Ophthalmology*, **22**, 157-163. <https://doi.org/10.4103/0974-9233.150633>
- [10] Zhang, Z., Meng, X., Wu, Z., Zou, W., Zhang, J., Zhu, D., Chen, T. and Zhang, Q. (2015) Changes in Choroidal Thickness after Panretinal Photocoagulation for Diabetic Retinopathy: A 12-Week Longitudinal Study. *Investigative Ophthalmology & Visual Science*, **56**, 2631-2638. <https://doi.org/10.1167/iovs.14-16226>
- [11] 崔燕辉, 王光璐, 张风, 彭晓燕, 孟淑敏, 焦树玲. 轻型播散性光凝治疗非增殖性糖尿病视网膜病变的回顾性研究[J]. 眼科, 2007, 16(2): 122-125.
- [12] 金庆新. 次全视网膜光凝治疗中度非增殖性糖尿病视网膜病变的临床观察[J]. 中国实用眼科杂志, 2008, 26(4): 307-309.
- [13] 刘晔青. 视网膜激光光凝治疗不同分期糖尿病视网膜病变的疗效[J]. 中外医学研究, 2014(18): 51-53.
- [14] 陈永喜, 郑红, 詹文芳. 激光光凝治疗糖尿病视网膜病变的疗效观察[J]. 中国医疗前沿, 2012, 7(8): 52-53.
- [15] Greenstein, V.C., Chen, H., Hood, D.C., *et al.* (2000) Retinal Function in Diabetic Macular Edema after Focal Laser Photocoagulation. *Investigative Ophthalmology & Visual Science*, **41**, 3655-3664.
- [16] Fegghi, M., Farrahi, F., Abbaspour, M. and Takhtaiean, A. (2014) Effect of Adding Oral Calcium Dobesilate to Laser Photocoagulation on the Macular Thickness in Patients with Diabetic Macular Edema: A Randomized Clinical Trial. *Advanced Pharmaceutical Bulletin*, **4**, 375-378.
- [17] 沈国红. 复方血栓通胶囊治疗糖尿病视网膜病变的系统分析[J]. 中国中医药科技, 2014(5): 591-592.

知网检索的两种方式：

1. 打开知网页面 <http://kns.cnki.net/kns/brief/result.aspx?dbPrefix=WWJD>
下拉列表框选择：[ISSN]，输入期刊 ISSN：2167-6542，即可查询
2. 打开知网首页 <http://cnki.net/>
左侧“国际文献总库”进入，输入文章标题，即可查询

投稿请点击：<http://www.hanspub.org/Submission.aspx>

期刊邮箱：hjo@hanspub.org