

# Changes of Blood Flow Density in Macular Area of Retinal Vein Occlusion and Its Correlation with Visual Function

Shumin Cui, Mei Qin\*

Department of Ophthalmology, The First Affiliated Hospital of Bengbu Medical College, Bengbu Anhui  
Email: 1501510793@qq.com, \*bbmcqm@163.com

Received: Feb. 27<sup>th</sup>, 2020; accepted: Mar. 12<sup>th</sup>, 2020; published: Mar. 19<sup>th</sup>, 2020

---

## Abstract

**Purpose:** Optical coherence tomography angiography (OCTA) was used to observe the changes in the superficial and deep retinal capillary plexus blood flow density, foveal avascular zone (FAZ) area, and central macular thickness (CMT) in patients with retinal vein occlusion, and analyze its correlation with visual function. **Method:** We collected 54 (eyes) patients with retinal vein occlusion (RVO), of which 34 (eyes) had branch retinal vein occlusion and 20 (eyes) had central retinal vein occlusion; 19 (eyes) in the healthy control group, OCTA was used to scan the 3 mm × 3 mm area with the foveal fovea as the center, and the changes of FAZ area, macular blood flow density, and CMT in affected eyes, contralateral eyes, and healthy control eyes were compared and analyzed correlation of the best corrected visual acuity (BCVA). **Result:** The FAZ area of the affected eye was larger than that of the contralateral and control eyes ( $P < 0.01$ ,  $P < 0.05$ ), and the FAZ area was positively correlated with logMAR BCVA. The blood density in the superficial and deep layers of the macular area of the affected eye was significantly lower than that of the contralateral eye. Compared with control eyes ( $P < 0.001$ ,  $P < 0.001$ ), the blood flow density in the superficial and deep layers was negatively correlated with logMAR BCVA; the CMT in the affected eyes was thicker than those in the contralateral and normal eyes ( $P < 0.001$ ,  $P < 0.001$ ). **In Conclusion:** OCTA has the advantages of non-invasive, convenient and accurate detection of related indexes such as the superficial and deep retinal blood flow density and FAZ area in the macular area of RVO. The eyes of RVO patients had changes in the superficial and deep retinal blood flow density and superficial FAZ area compared with the contralateral and normal control eyes, and the FAZ area and blood flow density were related to the best corrected visual acuity of RVO eyes.

## Keywords

Optical Coherence Tomography Angiography, Retinal Vein Occlusion, Blood Flow Density

---

\*通讯作者。

# 视网膜静脉阻塞黄斑区的血流密度变化及其与视功能的相关性

崔淑敏, 秦梅\*

蚌埠医学院第一附属医院眼科, 安徽 蚌埠  
Email: 1501510793@qq.com, \*bbmcqm@163.com

收稿日期: 2020年2月27日; 录用日期: 2020年3月12日; 发布日期: 2020年3月19日

## 摘要

目的: 利用光学相干断层扫描血管成像技术(OCTA)观察视网膜静脉阻塞患者黄斑区浅层和深层视网膜毛细血管血流密度、中心凹无血管区(FAZ)面积、黄斑中心凹厚度(CMT)等的变化, 并分析其与视功能的相关性。方法: 本组54例(眼)视网膜静脉阻塞(RVO)患者, 其中34例(眼)视网膜分支静脉阻塞, 20例(眼)视网膜中央静脉阻塞; 健康对照组19例(眼), 通过OCTA在以视网膜黄斑中心凹为中心的 $3\text{ mm} \times 3\text{ mm}$ 区域进行扫描, 比较分析患眼、对侧眼及健康对照眼在FAZ面积、黄斑区血流密度、CMT的变化, 分析其与最佳矫正视力(BCVA)的相关性。结果: 患眼的FAZ面积均大于对侧眼和对照眼( $P < 0.01, P < 0.05$ ), 且FAZ面积与logMAR BCVA呈正相关; 患眼黄斑区浅层和深层的血流密度明显低于对侧眼和对照眼( $P < 0.001, P < 0.001$ ), 且浅层及深层的血流密度均与logMAR BCVA呈负相关; 患眼的CMT均较对侧眼及正常眼增厚( $P < 0.001, P < 0.001$ )。结论: OCTA对于检测RVO黄斑区浅层和深层视网膜血流密度、FAZ面积等相关指标具有无创、便捷、准确的优点。RVO患者患眼较对侧眼及正常对照眼在浅层及深层视网膜血流密度和浅层FAZ面积均有改变, 且FAZ面积和血流密度与RVO眼的最佳矫正视力相关。

## 关键词

光学相干层析扫描血管成像, 视网膜静脉阻塞, 血流密度

Copyright © 2020 by author(s) and Hans Publishers Inc.

This work is licensed under the Creative Commons Attribution International License (CC BY 4.0).

<http://creativecommons.org/licenses/by/4.0/>



Open Access

## 1. 引言

视网膜静脉阻塞(retinal vein occlusion, RVO)是第二大常见的视网膜血管性疾病。根据阻塞血管的位置, RVO 可以分为视网膜分支静脉阻塞(branch retinal vein occlusion, BRVO)和视网膜中央静脉阻塞(central retinal vein occlusion, CRVO)。黄斑水肿、黄斑缺血、玻璃体积血以及新生血管形成等并发症的发生是 RVO 中视力下降的重要原因[1], 其中, 黄斑水肿是影响视力最常见的并发症[2]。但在临床中我们经常发现一些无黄斑水肿或经治疗后黄斑水肿好转的病人视力恢复并不理想, 因此需要更多的诊疗技术进一步了解影响 RVO 视力预后的原因。

光学相干断层扫描血管成像技术(optical coherence tomography angiography, OCTA)是一种通过血液运动对比技术实现对视网膜及脉络膜血管结构的可视化技术, 其成像采集系统中最常见的一种算

法是基于分频增幅去相关算法(split-spectrum amplitude-decorrelation angiography, SSADA) [3], 现已被广泛应用于视网膜及脉络膜疾病的诊疗中[4]。OCTA 的优势有: 首先其为无创性检查技术、无需静脉注入染料; 其次能够分析和量化视网膜和脉络膜血管的密度, 并自动生成外层视网膜、浅层视网膜、深层视网膜、脉络膜等不同血管层的图像; 再者其能够描绘中心凹无血管区(foveal avascular zone, FAZ), 并自动准确计算 FAZ 面积。本研究利用 OCTA 的检查优势, 定量观察并分析 RVO 黄斑区血流密度、FAZ 面积变化, 进一步分析其与视功能的关系。

## 2. 对象和方法

### 2.1. 对象

选取 2019 年 2 月至 2019 年 11 月在蚌埠医学院第一附属医院就诊并确诊为 RVO 的患者 56 例(眼), 排除因屈光间质较浑浊及无法固视的患者 2 人, 最终纳入 54 例(眼), 其中男 28 例, 女 26 例, 平均年龄  $55.26 \pm 11.01$ ; 其中 BRVO 34 例(眼), 男 16 例, 女 18 例, 平均年龄  $54.26 \pm 9.89$ ; CRVO 20 例(眼), 男 12 例, 女 8 例, 平均年龄  $56.95 \pm 12.95$ 。同时选取 19 例(眼)正常患者为对照组, 男 10 例, 女 9 例, 平均年龄  $53.79 \pm 10.77$ , 与 RVO 患者在年龄及性别均不存在显著性差异。

**排除标准:** 病理性近视, 青光眼, 眼外伤、葡萄膜炎病史, 合并其他的视网膜疾病, 严重的白内障, 眼球震颤, 已行抗 VEGF 及眼底激光治疗, 质量差的 OCTA 图像(信号强度指数低于 50)的患者均在排除之列。

### 2.2. 分组

选取 RVO 患者的患眼为 A 组, RVO 患者的对侧眼为 B 组, 健康对照眼为 C 组, 本研究已通过医院伦理委员会审批, 患者知情同意并已签订知情同意书。

### 2.3. 方法

所有患者均接受全面的眼科检查, 包括使用对数视力表测量最佳矫正视力(Best corrected visual acuity, BCVA), OCTA, 裂隙灯眼底检测。

OCTA 采用 Avanti RTVue XR (Optovue Inc, Fremont, CA, 美国)中的 Angio Retina 模式扫描完成, 黄斑区扫描范围选用  $3 \text{ mm} \times 3 \text{ mm}$  规格, 扫描时嘱患者注视机器内蓝色视标不眨眼, 保持至少 3 s, 获取两个正交的 OCTA 体积扫描并执行运动校正, 去除最小化运动伪影; 以黄斑中央凹为中心, 聚焦于 2 个神经视网膜层: 浅层毛细血管丛(superficial capillary plexus, SCP, SCP)和深层毛细血管丛(deep capillary plexus, DCP), 使用带有 Optovue RTVue XR AVANTI 软件的 AngioVue 模块进行黄斑旁血流密度、平均视网膜血流密度以及黄斑中心凹厚度(central macular thickness, CMT)的测量。点击 FAZ 后, 将在 OCTA 软件上使用内置软件自动选择和计算 FAZ 面积。所有患者的 OCTA 检查均由同一名熟练眼科技师完成。

## 3. 统计学方法

采用统计学软件 SPSS23.0 进行统计学分析, 在进行统计学分析前将 BCVA 转换为最小分辨率(logMAR)当量的对数。所有值均以平均值 $\pm$ 标准差表示。每两组之间使用独立样本 t 检验, 相关性分析采用 Pearson 相关分析, P 值 $<0.05$ 被认为具有统计学意义。

## 4. 结果

1) RVO 患者与正常对照组之间, RVO 组平均年龄  $55.26 \pm 11.01$ , 正常对照组平均年龄  $53.79 \pm 10.77$ ,  $P = 0.546$  ( $P > 0.05$ )差异不具有统计学意义。

2) 三组患者分别每两组之间比较两组患者FAZ测量值。A组、B组和C组FAZ平均值分别为  $0.46 \pm 0.26 \text{ mm}^2$ 、 $0.34 \pm 0.11 \text{ mm}^2$ 、 $0.33 \pm 0.14 \text{ mm}^2$ ；A组和B组相比  $P = 0.001$ ，差异具有统计学意义；A组和C组比较， $P = 0.012$ ，差异具有统计学意义；B组和C组比较， $P = 0.847$  ( $P > 0.05$ )，差异无统计学意义。见下表1。

3) 三组患者分别每两组之间比较两组患者深层及浅层黄斑旁血流密度、视网膜平均血流密度百分比测量值。A组和B组，A组和C组比较，差异均有统计学意义( $P < 0.01$ )。B组和C组比较，差异无统计学意义。见下表1。

4) 三组患者分别每两组之间比较两组患者黄斑中心凹厚度(central macular thickness, CMT)。A组和B组，A组和C组比较，差异均有统计学意义( $P < 0.01$ )。B组和C组比较，差异无统计学意义。见下表1。

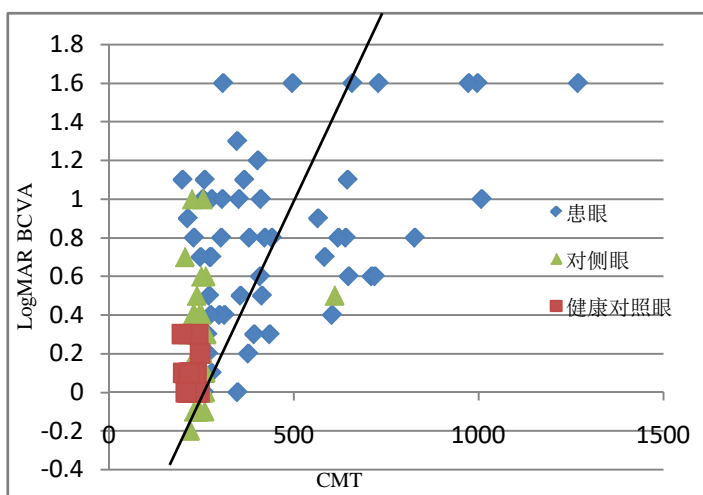
**Table 1.** Comparison of measurements between the three groups of patients

**表 1.** 三组患者在各测量值间比较

	A组	B组	C组	P		
				P1	P2	P3
浅层视网膜平均血流密度(%)	$37.96 \pm 5.10$	$43.70 \pm 5.12$	$44.48 \pm 3.02$	0.000	0.000	0.548
深层视网膜平均血流密度(%)	$40.36 \pm 6.80$	$48.80 \pm 4.23$	$50.23 \pm 2.41$	0.000	0.000	0.317
浅层黄斑旁血流密度(%)	$39.72 \pm 5.57$	$46.04 \pm 5.25$	$46.67 \pm 2.56$	0.000	0.000	0.638
深层黄斑旁血流密度(%)	$42.30 \pm 8.84$	$51.28 \pm 5.30$	$51.50 \pm 2.95$	0.000	0.000	0.902
CMT ( $\mu\text{m}$ )	$451.70 \pm 238.24$	$242.48 \pm 33.03$	$225.26 \pm 14.37$	0.000	0.000	0.682
FAZ ( $\text{mm}^2$ )	$0.46 \pm 0.26$	$0.34 \pm 0.11$	$0.33 \pm 0.14$	0.001	0.012	0.847

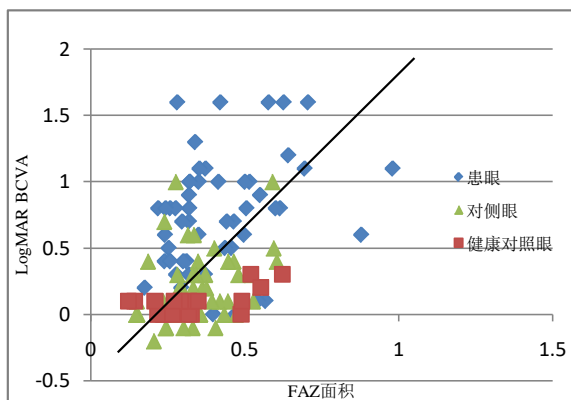
注：A组：RVO患眼组；B组：RVO对侧眼组；C组：正常对照眼组；P1：A组与B组对比；P2：A组与C组对比；P3：B组与C组对比； $P < 0.05$  有意义。

5) LogMAR BCVA 分别与 CMT、FAZ 面积呈正相关，相关性分别为( $r = 0.504$ 、 $0.627$ ，均  $P < 0.001$ )，如图1，图2。



**Figure 1.** Relationship between CMT and LogBCVA in affected, contra-lateral, and healthy control eyes

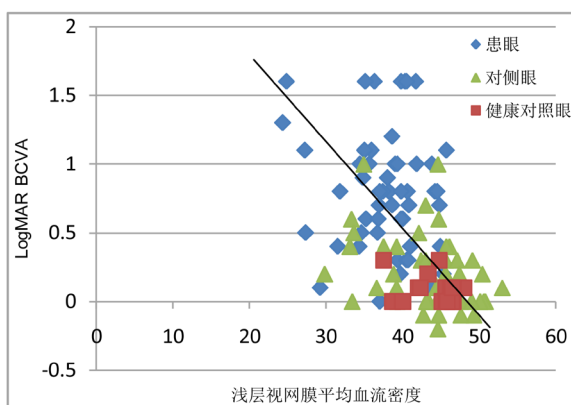
**图 1.** 患眼、对侧眼、健康对照眼 CMT 与 LogBCVA 的关系



**Figure 2.** Relationship between FAZ and LogBCVA in affected, contralateral, and healthy control eyes

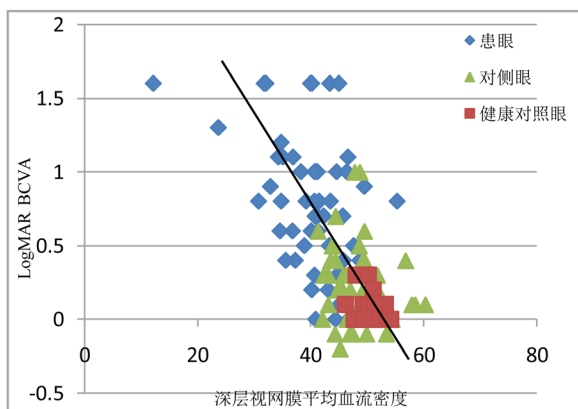
**图 2.** 患眼、对侧眼、正常对照眼 FAZ 面积与 LogBCVA 的关系

6) LogMAR BCVA 分别与浅层视网膜平均血流密度、深层视网膜平均血流密度呈负相关, 相关性分别为( $r = -0.505$ 、 $-0.640$ , 均  $P < 0.001$ ), 分别如图 3~6。



**Figure 3.** Relationship between superficial retinal blood flow density and LogMAR BCVA in affected, contralateral, healthy control eyes

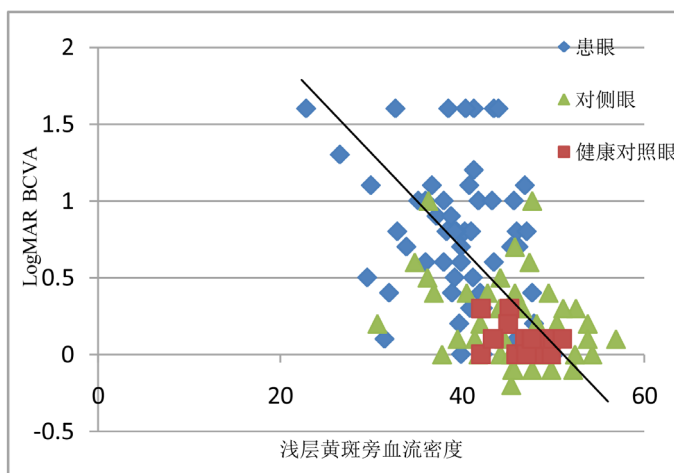
**图 3.** 患眼、对侧眼、正常对照眼浅层视网膜血流密度与 LogMAR BCVA 的关系



**Figure 4.** Relationship between deep retinal blood flow density in the affected eye, contralateral eye, and healthy control eyes and LogMAR BCVA

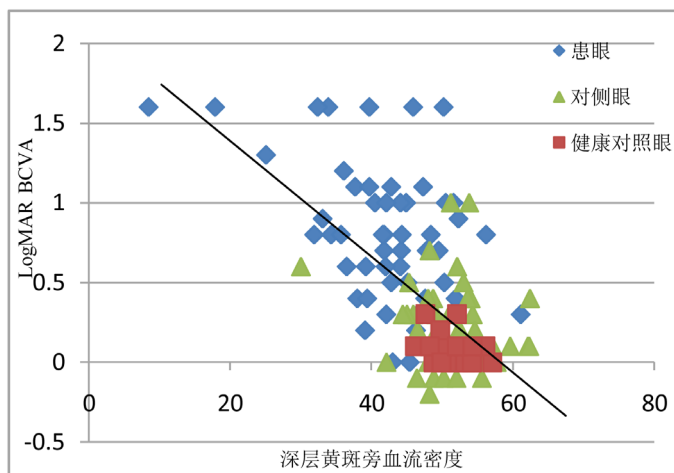
**图 4.** 患眼、对侧眼、健康对照眼深层视网膜血流密度与 LogMAR BCVA 的关系

7) LogMAR BCVA 分别与浅层视网膜黄斑旁血流密度、深层视网膜黄斑旁血流密度呈负相关, 相关性分别为( $r = -0.537$ 、 $-0.608$ , 均  $P < 0.001$ ), 分别如图 5、图 6。



**Figure 5.** Relationship between superficial parafovea blood density and LogMAR BCVA in affected, contralateral, and healthy control eyes

**图 5.** 患眼、对侧眼、健康对照眼浅层黄斑旁血流密度与 LogMAR BCVA 的关系



**Figure 6.** Relationship between deep parafovea blood density and LogMAR BCVA in affected, contralateral, and healthy control eyes

**图 6.** 患眼、对侧眼、健康对照眼深层黄斑旁血流密度与 LogMAR BCVA 的关系

## 5. 讨论

RVO 主要的眼底表现为受累的视网膜静脉迂曲扩张、火焰状出血、水肿渗出等。目前对于 RVO 具体的发病原因和机制仍不清楚, 但一般认为 RVO 的原因与静脉血流瘀滞、血管外的压迫、静脉血管壁的损害有关。高血压病、糖尿病、动脉粥样硬化、年龄是 RVO 的全身危险因素; 高眼压、眼轴长度、青光眼、屈光状态和视网膜微血管病变等是 RVO 的局部危险因素。随着 RVO 的发病率增加, 近年来对于 RVO 的诊断和治疗技术也在不断探索中进步。

一直以来,眼底荧光血管造影(fundus fluorescein angiography, FFA)都是 RVO 诊断的金标准;由于荧光染料不能通过完整的血-视网膜屏障,因此它是视网膜病变成像的极好的介质;FFA 将视网膜血管循环可视化,帮助我们进一步了解导致视力丧失的致病机制[5] [6]。但 FFA 是一项侵入性的有创检查,偶有过敏、恶心等副作用发生[7] [8],不能作为长期随访观察病情变化的检查技术;且 FFA 由于染料的渗漏和汇集,使得视网膜的血管细节被掩盖;只能观察到浅层视网膜而对深层视网膜没法辨别。因此,寻求一种新的非侵入性的可以观察视网膜血管变化的检查技术很有必要。

自 1990 年由 Huang 等[9]发明光学相干断层扫描(optical coherence tomography, OCT)以来,在过去的几十年中不断地应用于眼科疾病的诊断中;OCTA 是在 OCT 的扫描基础上一种速度更快的检查仪器,主要原理是将视网膜毛细血管内运动的红细胞作为内在造影剂,以流动的红细胞产生图像,而与运动方向无关[10];OCTA 通过在同一位置进行连续重复的多次 B 扫描,并自动比较所有扫描的结果,对于具有恒定对比度的静态信息自动删除,保留具有差异的信息即代表血管内的血液的流动。此前已有研究证明 OCTA 对于视网膜静脉阻塞中无灌注区,FAZ、浅层及深层视网膜血管丛密度等的检测就有较高的准确性及可重复性[11]。Ho 等研究表明,OCTA 中扫描范围的模式选择对于 FAZ 面积的测量有一定的影响,3×3 mm 扫描比 6×6 mm 扫描更清晰地描绘 FAZ 尺寸。这是因为与 6×6 mm 和 8×8 mm 相比,3×3 mm 扫描的扫描密度更高,因此分辨率更高[12]。因此我们选择了 3×3 mm 扫描模式。

FAZ 是由视网膜中心凹无血管区内连续的毛细血管网络包围,但没有毛细血管结构的区域;黄斑中心凹几乎包含了所有的视锥细胞,一直是眼科工作中观察的重要指标[13];作为无血管区域,FAZ 可通过光学相干断层扫描(OCTA)进行可视化。虽然由于本研究所使用 OCTA 版本的限制无法测量 DCP 中 FAZ 的面积,但 Coscas 等人通过 OCTA 与 FFA 的比较,认为 FFA 中的 FAZ 主要代表 SCP 中的 FAZ [14],所以本研究中的 SCP 中 FAZ 对于观察 RVO 患者 FAZ 面积变化及其与视功能的相关性仍是有意义的。本研究中发现 RVO 患者患眼的 FAZ 面积较健侧眼及健康对照眼明显增大,且均具有统计学意义( $P < 0.05$ ),这与之前的一项研究中报告了无论在 SCP 还是在 DCP 中 RVO 患者的患眼均较对侧眼扩大的结果是相同的[15];本研究中对侧眼与健康对照眼相比,虽然 FAZ 面积有所增大,但不具有统计学意义;研究还发现 FAZ 面积与 logMAR 呈正相关,这与之前的研究结果是一致的[16];这为以后预估 RVO 患者视力的预后具有指导性的作用。同时本研究还发现在 RVO 患者中,SCP 及 DCP 中的血流密度均较对侧眼和健康对照眼降低,同时发现 SCP 和 DCP 中的血流密度与 logMAR 呈负相关,这于 Kang JW [17]等人研究结果是一致的。本研究还发现血流密度在 DCP 中显著降低,可能与视网膜复杂的血管网有关,该网络由不同轴向水平排列的浅层、深层及脉络膜毛细血管丛组成[18] [19];此外,深部毛细血管丛(DCP)的血管结构与主要静脉直接连通而缺乏血管平滑肌,使得 DCP 与 SCP 相比更容易受到 RVO 之后的血流动力学紊乱的影响以及随后的低灌注的发生[20] [21]。DCP 中的血管在视网膜血流中占有重要作用,DCP 的低灌注可能会降低视觉功能。

虽然之前已有研究对于 OCTA 与 FFA 在 RVO 中的微血管结构进行比较,但大多为定性的研究,本研究定量研究并分析比较视网膜静脉阻塞中的微血管结构与视功能的相关性。对于单侧 RVO 的患者,不仅 RVO 患眼中的 DCP 及 SCP 中血流密度较对侧眼降低,FAZ 面积大小较对侧眼增大;还发现对侧健康眼的各层血管丛中的血流密度低于正常对照眼,FAZ 面积大于正常对照眼,尽管这种差异不具有统计学意义。不仅在黄斑区,2018 年 Yong-II Shin 等[22]应用 OCTA 获得以视盘为中心的 6×6 mm 扫描,结果 RVO 患者对侧眼的平均视网膜神经纤维层、神经节细胞内丛状层厚度,视乳头周围毛细血管密度与健康对照眼相比均有差异;尽管在眼底检查中对侧眼可能看起来正常,但它受微血管灌注的影响。这表明,RVO 的发展可能不是一个纯粹局部的眼部事件,至少在一些患者中,全身性改变可能影响双眼的视网膜血管系统,导致一只眼睛表现出 RVO 的体征。

本项研究也有一些局限性; 首先, RVO 患者样本量小; 其次健康眼睛的对照组数量很少, 并且没有以基于人群的方式收集。总之鉴于其无创和详细的深度分辨血管成像定量测量, OCTA 可能成为诊断 RVO 黄斑缺血和视觉预后的重要有效工具, 但未来需要更多大样本、长时间的随机实验来探查 OCTA 在 RVO 中的应用价值。

## 参考文献

- [1] The Central Vein Occlusion Study Group (1997) Natural History and Clinical Management of Central Retinal Vein Occlusion. *Archives of Ophthalmology*, **115**, 486-491. <https://doi.org/10.1001/archophth.1997.01100150488006>
- [2] Patz, A. (1984) Argon Laser Photocoagulation for Macular Edema in Branch Vein Occlusion. *American Journal of Ophthalmology*, **98**, 374-375. [https://doi.org/10.1016/0002-9394\(84\)90331-3](https://doi.org/10.1016/0002-9394(84)90331-3)
- [3] Tan, A.C.S., Tan, G.S., Denniston, A.K., et al. (2018) An Overview of the Clinical Applications of Optical Coherence Tomography Angiography. *Eye (London, England)*, **32**, 262-286. <https://doi.org/10.1038/eye.2017.181>
- [4] Tadayoni, R., Waldstein, S.M., Boscia, F., et al. (2017) Sustained Benefits of Ranibizumab with or without Laser in Branch Retinal Vein Occlusion: 24-Month Results of the BRIGHTER Study. *Ophthalmology*, **124**, 1778-1787. <https://doi.org/10.1016/j.ophtha.2017.06.027>
- [5] Arend, O., Wolf, S. and Harris, A. (1995) The Relationship of Macular Microcirculation to Visual Acuity in Diabetic Patients. *Archives of Ophthalmology*, **113**, 610-614. <https://doi.org/10.1001/archophth.1995.01100050078034>
- [6] Remky, A., Wolf, S., Knabben, H., et al. (1997) Perifoveal Capillary Network in Patients with Acute Central Retinal Vein Occlusion. *Ophthalmology*, **104**, 33-37. [https://doi.org/10.1016/S0161-6420\(97\)30365-0](https://doi.org/10.1016/S0161-6420(97)30365-0)
- [7] Kwiterovich, K.A., Maguire, M.G., Murphy, R.P., et al. (1991) Frequency of Adverse Systemic Reactions after Fluorescein Angiography Results of a Prospective Study. *Ophthalmology*, **98**, 1139-1142. [https://doi.org/10.1016/S0161-6420\(91\)32165-1](https://doi.org/10.1016/S0161-6420(91)32165-1)
- [8] López-Sáez, M.P., Ordoqui, E., Tornero, P., et al. (1998) Fluorescein-Induced Allergic Reaction. *Annals of Allergy, Asthma & Immunology: Official Publication of the American College of Allergy, Asthma, & Immunology*, **81**, 428-430. [https://doi.org/10.1016/S1081-1206\(10\)63140-7](https://doi.org/10.1016/S1081-1206(10)63140-7)
- [9] Huang, D., Swanson, E.A., Lin, C.P., et al. (1991) Optical Coherence Tomography. *Science*, **254**, 1178-1181. <https://doi.org/10.1126/science.1957169>
- [10] Mastropasqua, R., Toto, L., Di Antonio, L., et al. (2017) Optical Coherence Tomography Angiography Microvascular Findings in Macular Edema Due to Central and Branch Retinal Vein Occlusions. *Scientific Reports*, **7**, 40763. <https://doi.org/10.1038/srep40763>
- [11] Suzuki, N., Hirano, Y., Tomiyasu, T., et al. (2018) Collateral Vessels on Optical Coherence Tomography Angiography in Eyes with Branch Retinal Vein Occlusion. *The British Journal of Ophthalmology*, **103**, Article ID: 313322. <https://doi.org/10.1136/bjophthalmol-2018-313322>
- [12] Ho, J., Dans, K., You, Q., Nudleman, E.D. and Freeman, W.R. (2017) Comparison of 3 mm × 3 mm versus 6 mm × 6 mm Optical Coherence Tomography Angiography Scansizes in the Evaluation of Non-Proliferative Diabetic Retinopathy. *Retina*, **39**, 259-264.
- [13] Lee, C.M., Charles, H.C., Smith, R.T., et al. (1987) Quantification of Macular Ischaemia in Sickle Cell Retinopathy. *The British Journal of Ophthalmology*, **71**, 540-545. <https://doi.org/10.1136/bjo.71.7.540>
- [14] Coscas, F., Glacet-Bernard, A., Miere, A., et al. (2016) Optical Coherence Tomography Angiography in Retinal Vein Occlusion: Evaluation of Superficial and Deep Capillary Plexa. *American Journal of Ophthalmology*, **161**, 160-171. <https://doi.org/10.1016/j.ajo.2015.10.008>
- [15] Rispoli, M., Savastano, M.C. and Lumbroso, B. (2015) Capillary Network Anomalies in Branch Retinal Vein Occlusion on Optical Coherence Tomography Angiography. *Retina*, **35**, 2332-2338. <https://doi.org/10.1097/IAE.0000000000000845>
- [16] Wons, J., Pfau, M., Wirth, M.A., et al. (2016) Optical Coherence Tomography Angiography of the Foveal a Vascular Zone in Retinal Vein Occlusion. *Ophthalmologica*, **235**, 195-202. <https://doi.org/10.1159/000445482>
- [17] Kang, J.W., Yoo, R. and Jo, Y.H. (2017) Correlation of Microvascular Structures on Optical Coherence Tomography Angiography with Visual Acuity in Retinal Vein Occlusion. *Retina*, **37**, 1700-1709. <https://doi.org/10.1097/IAE.0000000000001403>
- [18] Spaide, R.F. (2016) Volume-Rendered Optical Coherence Tomography of Retinal Vein Occlusion Pilot Study. *American Journal of Ophthalmology*, **165**, 133-144. <https://doi.org/10.1016/j.ajo.2016.02.037>
- [19] Bonnin, S., Mané, V., Couturier, A., et al. (2015) New Insight into the Macular Deep Vascular Plexus Imaged by Opt-



- 
- ical Coherence Tomography Angiography. *Retina*, **35**, 2347-2352. <https://doi.org/10.1097/IAE.0000000000000839>
- [20] Wakabayashi, T., Sato, T., Hara-Ueno, C., *et al.* (2017) Retinal Microvasculature and Visual Acuity in Eyes with Branch Retinal Vein Occlusion: Imaging Analysis by Optical Coherence Tomography Angiography. *Investigative Ophthalmology & Visual Science*, **58**, 2087-2094. <https://doi.org/10.1167/iovs.16-21208>
- [21] Samara, W.A., Shahlaee, A., Sridhar, J., *et al.* (2016) Quantitative Optical Coherence Tomography Angiography Features and Visual Function in Eyes with Branch Retinal Vein Occlusion. *American Journal of Ophthalmology*, **166**, 76-83. <https://doi.org/10.1016/j.ajo.2016.03.033>
- [22] Shin, Y.I., Nam, K.Y., Lee, S.E., *et al.* (2019) Changes in Peripapillary Microvasculature and Retinal Thickness in the Fellow Eyes of Patients with Unilateral Retinal Vein Occlusion: An OCTA Study. *Investigative Ophthalmology & Visual Science*, **60**, 823-829. <https://doi.org/10.1167/iovs.18-26288>