

中医辨证治疗新冠病毒感染后并发气管周围软组织影1例

武艺¹, 张松², 高培阳^{2*}

¹成都中医药大学临床医学院, 四川 成都

²成都中医药大学附属医院重症医学科, 四川 成都

收稿日期: 2024年3月6日; 录用日期: 2024年3月29日; 发布日期: 2024年4月8日

摘要

我院收治1例新冠病毒感染后出现气管周围软组织影的患者, 此类病例先前几乎并无报道, 我们根据患者四诊结果, 采用中医辨证治疗, 取得了很好的疗效。

关键词

新冠病毒, 气管周围软组织影, 中医辨证

A Case of Peri-Tracheal Soft Tissue Shadow Complicated by COVID-19 Infection Treated with Traditional Chinese Medicine Evidence

Yi Wu¹, Song Zhang², Peiyang Gao^{2*}

¹Clinical Medicine College of Chengdu University of Traditional Chinese Medicine, Chengdu Sichuan

²Department of Critical Medicine, Affiliated Hospital of Chengdu University of Traditional Chinese Medicine, Chengdu Sichuan

Received: Mar. 6th, 2024; accepted: Mar. 29th, 2024; published: Apr. 8th, 2024

Abstract

We admitted a patient who presented with peri-tracheal soft tissue shadow after neocoronavirus infection. Such cases were almost unreported previously, and we used the TCM evidence-based

*通讯作者。

treatment to treat the patient according to the results of the traditional Chinese medicine four examination techniques, and achieved a very good therapeutic effect.

Keywords

COVID-19, Peri-Tracheal Soft Tissue Shadow, TCM Evidence-Based Treatment

Copyright © 2024 by author(s) and Hans Publishers Inc.

This work is licensed under the Creative Commons Attribution International License (CC BY 4.0).

<http://creativecommons.org/licenses/by/4.0/>



Open Access

1. 引言

新冠病毒感染已经成为全球卫生危机，其病毒传播迅速，病情严重，给全球医疗系统带来了巨大的压力[1] [2]。虽然大多数感染者能够康复，但仍有很大一部分患者在感染后出现了一些并发症[1] [3]，包括但不限于呼吸困难、呼吸机依赖、氧气依赖、厌食、恶心、味觉丧失和呕吐等多系统多种症状[3]-[11]，而出现并发气管周围软组织影的病例却几乎并无报道。因此，本文旨在报告一例新冠病毒感染后出现气管周围软组织影的病例，并探讨中医辨证治疗在此类病例中的应用和疗效。

2. 病例介绍

患者为41岁中年女性，因“发热6天”于2023年5月30日于成都中医药大学附属医院发热病房住院治疗。现病史：入院前6天患者无明显诱因出现发热，体温最高38.8℃，于当地诊所予退热治疗，治疗后仍反复发热，遂就诊于我院发热门诊，门诊测得新冠病毒抗原阳性，遂收住入院治疗。既往史：“溶血性贫血”病史1余年，“右下肢静脉血栓”病史1余年；1年前行“脾切除术”。刻下症见：发热恶寒，咳嗽，痰黏色白，不易咯出，鼻塞，流涕，头晕头痛，恶心欲呕，口干，咽干，纳差，眠差，二便尚可，舌淡，苔白腻，脉弦滑(见图1(a))。查体：体温38.4℃，心率105次/分，呼吸22次/分，血压102/76 mmHg。双肺呼吸音稍粗，未闻及明显干湿啰音及哮鸣音。诊断：新冠病毒感染，右下肢静脉血栓形成，溶血性贫血，脾切除术后等。

入院完善相关检查：白细胞 $11.16 \times 10^9/L$ ，中性粒细胞 $6.61 \times 10^9/L$ ，C反应蛋白36.6 mg/L，血浆降钙素原0.17 ng/ml，白介素6 12.65 pg/ml，新冠病毒核酸检测(+)。胸部CT未见明显异常。治疗予以抗感染、抗病毒、及止咳化痰解痉平喘等治疗。中医辨证为湿热蕴结证，治以清热祛湿，开宣肺气，予藿朴夏苓汤加减，方药如下：藿香15 g 厚朴15 g 茯苓20 g 杏仁20 g 草豆蔻10 g 薏苡仁30 g 泽泻20 g 猪苓30 g 青黛15 g 滑石30 g 麻黄15 g 石膏20 g 甘草5 g 葛根15 g 荆芥15 g 防风15 g 羌活15 g 川芎15 g 鸡内金15 g 山楂15 g。

经上方治疗后，患者咳嗽加剧，夜间尤甚，反复低热，体温最高37.8℃，诉右侧颌下及颈部肿痛，乏力，纳差，眠极差，舌淡，苔黄白腻垢浊，脉滑数(见图1(b))。局部查体：右侧颈部皮肤稍红，未见破溃，局部未见明显隆起，触之柔软，皮温稍高。右侧颌下可触及一肿块，约指甲盖大小，质地柔软，表面光滑，无压痛，活动度尚可，与周围组织无明显粘连。左侧颌下淋巴结未触及，颈部淋巴结及其余浅表淋巴结未触及。双肺呼吸音稍粗，未闻及明显干湿啰音及哮鸣音。辅助检查：复查白细胞 $13.46 \times 10^9/L$ ，中性粒细胞 $9.01 \times 10^9/L$ ，C反应蛋白45.31 mg/L，血浆降钙素原0.1 ng/ml；13种呼吸道病原体核酸检测阴性；新冠病毒核酸已转阴。复查胸部CT提示：右肺门稍增大，气管及左右气管周围片状软组织影，

边缘不清, 相邻气管及左右气管稍变窄(见图 2(a))。浅表淋巴结超声提示: 双侧颌下淋巴结增大, 较大者位于右侧, 约 $18 \times 8 \text{ mm}$, 皮质增厚, 皮髓质分界尚清。经家属同意后完善胸部增强 CT 提示: 气管及左右气管周围片状软组织影, 未见血流信号, 相邻气管及左右气管稍变窄, 且纵膈内及右肺门少许稍增大淋巴结显示。患者苔黄白腻, 垢浊明显, 脉滑数, 前方治疗效果不佳, 结合患者素体体弱, 内伤疾病, 脾虚无力运化水湿, 加之感受湿疫毒之邪, 湿聚成痰, 痰浊交阻, 阻滞气机, 治当以辟秽化浊、涤痰散结, 予以方药如下: 法半夏 15 g 苍术 20 g 厚朴 15 g 茯苓 30 g 佩兰 15 g 石菖蒲 15 g 草果仁 15 g 槟榔 15 g 萆薢 15 g 炒白术 20 g 蚕沙 15 g 大豆黄卷 15 g 白芥子 15 g 皂角刺 15 g 连翘 15 g 青皮 15 g 泽泻 20 g 黄芩 10 g 乌药 10 g 金礞石 15 g 吴茱萸 10 g。

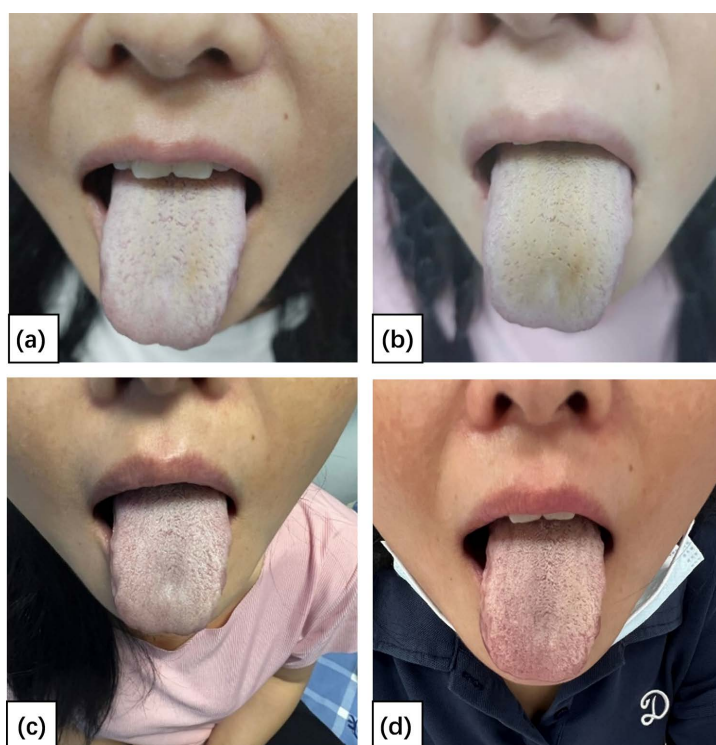


Figure 1. Changes in the patient's tongue image. (a) Pre-treatment; (b) After treatment; (c) Discharge from hospital; (d) Further diagnosis

图 1. 患者舌象变化。(a) 为入院时舌象; (b) 为治疗后舌象; (c) 为出院时舌象; (d) 为复诊时舌象

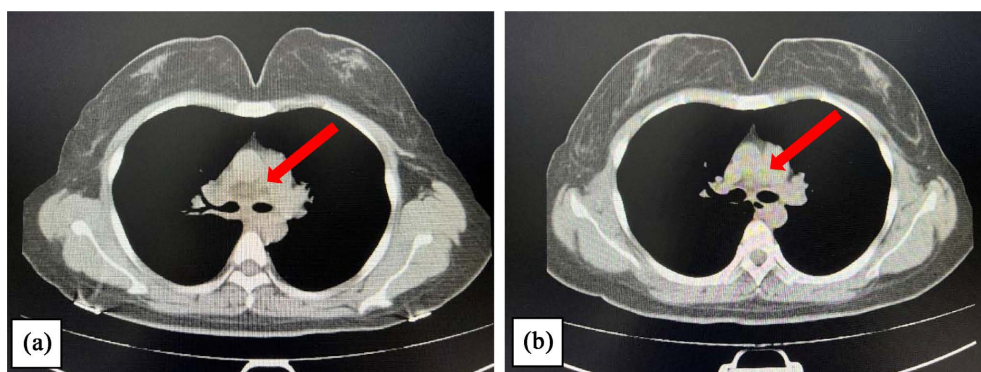


Figure 2. Chest spiral CT examination ((a) pre-treatment; (b) after treatment)

图 2. 胸部 CT 表现((a)为治疗前; (b)为治疗后)

服用 4 剂上述方药后, 患者诉咳嗽较前明显减轻, 右侧颌下及颈部肿痛缓解。继续服用 5 剂后, 患者偶有咳嗽, 余未诉特殊不适, 舌淡, 苔薄白微腻, 脉细数(见图 1(c))。复查白细胞 $10.65 \times 10^9/L$, C 反应蛋白 17.72 mg/L, 血浆降钙素原 0.1 ng/ml, 白介素 6 2.13 pg/ml, 但胸部 CT 无明显变化, 气管周围软组织影仍存在。嘱其出院后继续服用目前中药。出院 3 周后前来复诊, 患者未诉不适, 舌淡, 苔薄白, 脉细(见图 1(d)), 再次复查胸部 CT 提示气管及左右气管周围片状软组织影消退(见图 2(b))。

3. 讨论

新冠病毒感染后出现不明原因气管周围软组织影的特征, 为患者在新冠病毒感染后出现气管周围软组织影像学异常, 并没有明确的病因。查询资料后发现目前并无相关文献对其进行研究和报道。我们猜测这可能与新冠病毒感染后引起的炎症反应导致了气管周围软组织的增生或水肿相关, 从而在影像学上呈现出异常。还可能与患者感染新冠病毒后出现免疫功能异常相关, 因为一些患者在感染后出现了免疫功能异常[12]-[18]。虽然我们对这种并发症的具体机制还不完全清楚, 我们有望能通过进一步的研究和临床观察来更好地理解这种病症, 并为患者提供更好的诊断和治疗方案。

中医辨证在新冠病毒感染后出现不明原因气管周围软组织影的治疗中显示出了潜力和优势。本文中所述的病例, 通过中医辨证论治取得了一定的疗效。中医理论注重整体观察, 辨证论治, 又强调个体差异, 能够根据患者的具体情况进行个体化的治疗方案。本患者为中年女性, 被确诊为新冠病毒感染, 疾病初起, 四诊合参, 辨证为湿热蕴结证, 治以清热祛湿、开宣肺气。但在初步治疗后出现了不明原因的气管周围软组织影。再次经过中医辨证, 结合患者的四诊, 以及中医经典理论, 改为采用辟秽化浊、涤痰散结的治疗方法。在之后的治疗过程中, 患者的症状逐渐缓解, 气管周围软组织影也逐渐消失。这一病例表明, 中医辨证治疗在新冠病毒感染后并发气管周围软组织影的治疗中具有一定的临床价值。然而此类病例还需要进一步的研究来验证中医辨证治疗的有效性和安全性。

本文报告了一例新冠病毒感染后并发气管周围软组织影的病例, 并通过中医辨证论治取得了良好的疗效。这一病例为中医辨证在新冠病毒感染后并发症治疗中的应用提供了借鉴和参考。中医辨证在新冠病毒感染后并发症的治疗中具有潜力和优势[19] [20] [21], 希望通过本文的报道, 能够促进中医辨证治疗在新冠病毒感染后并发症治疗中的应用和发展。

参考文献

- [1] Desai, A.D., Lavelle, M., Boursiquot, B.C., et al. (2022) Long-Term Complications of COVID-19. *American Journal of Physiology-Cell Physiology*, **322**, C1-C11. <https://doi.org/10.1152/ajpcell.00375.2021>
- [2] Rahman, S., Montero, M.T.V., Rowe, K., et al. (2021) Epidemiology, Pathogenesis, Clinical Presentations, Diagnosis and Treatment of COVID-19: A Review of Current Evidence. *Expert Review of Clinical Pharmacology*, **14**, 601-621. <https://doi.org/10.1080/17512433.2021.1902303>
- [3] Mallhi, T.H., Safdar, A., Butt, M.H., Salman, M., Nosheen, S., Mustafa, Z.U., Khan, F.U. AND; Khan, Y.H. (2024) Atypical Complications during the Course of COVID-19: A Comprehensive Review. *Medicina*, **60**, Article 164. <https://doi.org/10.3390/medicina60010164>
- [4] Jin, S., Lu, X. and Xu, C. (2022) COVID-19 Induces Gastrointestinal Symptoms and Affects Patients' Prognosis. *Journal of International Medical Research*, **50**. <https://doi.org/10.1177/03000605221129543>
- [5] Umesh, A., Pranay, K., Pandey, R.C., et al. (2022) Evidence Mapping and Review of Long-COVID and Its Underlying Pathophysiological Mechanism. *Infection*, **50**, 1053-1066. <https://doi.org/10.1007/s15010-022-01835-6>
- [6] Del Nogal Avila, M., Das, R., Kharlyngdoh, J., et al. (2023) Cytokine Storm-Based Mechanisms for Extrapulmonary Manifestations of SARS-CoV-2 Infection. *JCI Insight*, **8**, e166012. <https://doi.org/10.1172/jci.insight.166012>
- [7] Ayub Baig, M.M., Adnan, M., Baig, M.U. and Ramzan, Z. (2023) Late-Onset Pulmonary Complications among Survivors of Coronavirus Disease 2019. *Pakistan Journal of Medical Sciences*, **39**. <https://doi.org/10.12669/pjms.39.4.6302>
- [8] Williams, S. (2023) Emerging Research on Postacute COVID-19 Complications. *JAAPA*, **36**, 11-15.

<https://doi.org/10.1097/01.JAA.0000937252.09508.f0>

- [9] Cho, J., Lee, J., Sia, C.H., *et al.* (2023) Extrapulmonary Manifestations and Complications of Severe Acute Respiratory Syndrome Coronavirus-2 Infection: A Systematic Review. *Singapore Medical Journal*, **64**, 349-365. <https://doi.org/10.11622/smedj.2021100>
- [10] 陈晓枫, 黄新曲, 郭希彤, 等. 新型冠状病毒肺部感染与 COVID-19 肺炎的 CT 影像学对比研究[J]. 中国 CT 和 MRI 杂志, 2023, 21(10): 64-66.
- [11] 张晶, 王祖保, 王思静, 等. 新型冠状病毒肺炎并发症及合并症的研究进展[J]. 医学理论与实践, 2023, 36(8): 1288-1290.
- [12] Karki, R. and Kanneganti, T.D. (2022) Innate Immunity, Cytokine Storm, and Inflammatory Cell Death in COVID-19. *Journal of Translational Medicine*, **20**, Article No. 542. <https://doi.org/10.1186/s12967-022-03767-z>
- [13] Kalinina, O., Golovkin, A., Zaikova, E., *et al.* (2022) Cytokine Storm Signature in Patients with Moderate and Severe COVID-19. *International Journal of Molecular Sciences*, **23**, Article 8879. <https://doi.org/10.3390/ijms23168879>
- [14] Oka, Y., Kodera, T., Takeshita, M., *et al.* (2022) Decrease of Infectious Complications in Outpatients with Autoimmune Diseases from 2019 to 2020 under the COVID-19 Pandemic: A Single-Centre, Retrospective Cohort Study in Japan. *Modern Rheumatology*, **32**, 444-451. <https://doi.org/10.1093/mr/roab080>
- [15] 于泽玥, 孙建辉, 郝莉雨, 等. 2022 年国内外免疫学进展对中医药治疗 COVID-19 的启示[J]. 中国实验方剂学杂志, 2024, 1-14.
- [16] 董陈颖, 杨鸿. 新型冠状病毒引起的细胞因子风暴及中医药治疗[J]. 中华中医药学刊, 2020, 38(7): 15-18.
- [17] 滕石山, 瞿小旺. 新型冠状病毒中和抗体应答研究进展[J]. 中国科学(生命科学), 2023, 53(10): 1490-1498.
- [18] 夏坤杰, 陈宇, 沈朝斌. 新型冠状病毒肺炎与固有免疫[J]. 中华传染病杂志, 2022, 40(9): 553-556.
- [19] 郑燕, 宣守松, 刘曼曼, 等. 中医治疗新型冠状病毒肺炎合并心力衰竭 1 例的体会[J]. 中国中医药现代远程教育, 2024, 22(6): 64-66.
- [20] 孙怿泽, 王哲义, 侯季秋, 等. 从“逆传心包”角度认识新型冠状病毒肺炎相关心脏并发症[J]. 世界中医药, 2020, 15(4): 529-532.
- [21] 李贝金, 李潇, 薛嘉睿, 等. 新冠肺炎炎症风暴的机制探讨及中医药的干预作用[J]. 中国实验方剂学杂志, 2020, 26(13): 32-38.