

# One Case of Appendiceal Mucinous Adenocarcinoma with Abdominal Cavity Metastasis and Literature Review

Meifeng Song<sup>1</sup>, Yongsheng Su<sup>2</sup>, Dan Li<sup>1\*</sup>

<sup>1</sup>Department of Respiration, The First Bethune Hospital of Jilin University, Changchun Jilin

<sup>2</sup>Department of Respiration, Huaihe Hospital of Henan University, Kaifeng Henan

Email: \*lisa05@yeah.net

Received: Sep. 15<sup>th</sup>, 2018; accepted: Oct. 11<sup>th</sup>, 2018; published: Oct. 18<sup>th</sup>, 2018

---

## Abstract

**Objective:** To improve the diagnosis rate of appendix tumors, optimize the treatment of appendix mucinous adenocarcinoma, and prolong the survival time of patients. **Methods:** To analyze the diagnosis, treatment and literature review of appendix mucinous adenocarcinoma with abdominal metastasis. **Results:** One case of diagnosis of appendix mucinous adenocarcinoma with abdominal metastasis, surgery and internal peritoneal perfusion. **Conclusion:** The incidence of appendicitis is low, and the incidence of appendiceal mucinous adenocarcinoma is lower, and it is easy to be misdiagnosed and missed. Imaging doctors and clinicians should attach great importance to it.

## Keywords

Appendiceal Mucinous Adenocarcinoma, Diagnosis, Treatment

---

# 阑尾粘液腺癌伴腹腔转移1例并文献复习

宋美凤<sup>1</sup>, 苏永胜<sup>2</sup>, 李丹<sup>1\*</sup>

<sup>1</sup>吉林大学白求恩第一医院, 呼吸内科, 吉林 长春

<sup>2</sup>河南大学淮河医院, 呼吸内科, 河南 开封

Email: \*lisa05@yeah.net

收稿日期: 2018年9月15日; 录用日期: 2018年10月11日; 发布日期: 2018年10月18日

---

## 摘要

**目的:** 提高阑尾肿瘤诊断率, 优化阑尾粘液腺癌治疗方法, 延长患者生存时间。 **方法:** 分析阑尾粘液腺

\*通讯作者。

癌伴腹腔转移病例的诊断、治疗方法及文献回顾。结果：对1例阑尾粘液腺癌伴腹腔转移诊断、外科手术及内科腹腔灌注治疗的分析。结论：阑尾肿瘤发病率低，其中阑尾粘液腺癌发病率更低，且易误诊、漏诊，影像科医生及临床医生应高度重视。

## 关键词

阑尾粘液腺癌，诊断，治疗

Copyright © 2018 by authors and Hans Publishers Inc.

This work is licensed under the Creative Commons Attribution International License (CC BY).

<http://creativecommons.org/licenses/by/4.0/>



Open Access

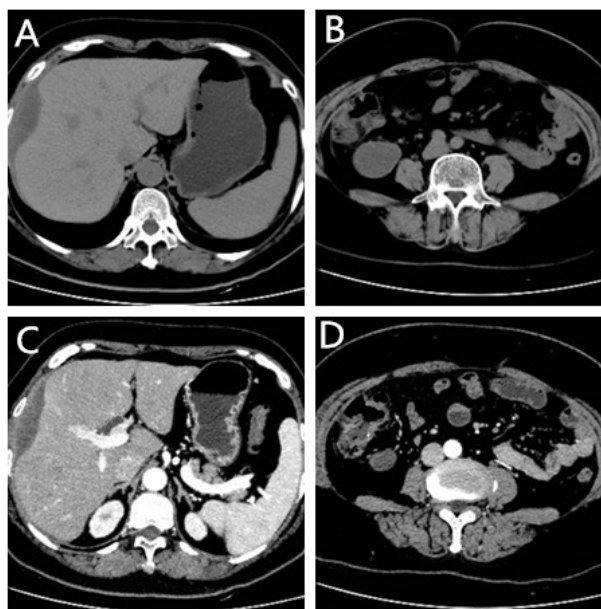
## 1. 引言

阑尾粘液腺癌临床发病率低，缺乏典型临床表现，误诊率高，一般通过术后病理确诊，手术后复发率高，临床上较为重视。因此阑尾肿瘤早发现，早诊断，成为一大难题，现将我院收治的一例阑尾粘液腺癌患者的诊治经过报道如下。

## 2. 临床资料

### 2.1. 一般资料

患者女，54岁，因“体检发现右下腹肿物3天”于2017年6月8日入院。查体：腹部查体未见明显阳性体征，麦氏点无压痛、反跳痛。腹部CT（见图1）提示右侧髂窝见局限性条状低密度影，大小约 $3.5 \times 4.9$  cm，CT值约16 Hu，边缘可见小结节状钙化影，与阑尾分界不清。肝右叶表面与腹膜间见梭形异常密度影，大小约 $1.8 \times 6.9$  cm，CT值约21 Hu，临近腹膜增厚。双侧附件形态饱满，密度不均匀。部分



A 肝脏平扫；B 阑尾平扫；C 肝脏二期增强；D 阑尾二期增强

Figure 1. Abdominal CT scan and second-stage enhancement

图1. 腹部CT平扫及二期增强

腹膜及大网膜略增厚，密度略浑浊。全腹部 CT 二期增强(见图 1)：右侧髂窝见局限性条状低密度影，大小约  $3.5 \times 4.9$  cm，CT 值约 16 HU，边缘可见小结节状钙化影，与阑尾、右侧腹膜分界不清。肝右叶表面与腹膜间见梭形异常密度影，大小约  $1.8 \times 6.9$  cm，增强检查轻度强化，临近腹膜增厚，肝右叶膈下见类圆形低密度影，大小约 1.0 cm，边缘略强化；双侧附件形态饱满，密度不均匀。肝表面、盆腔见液体密度影。部分腹膜及大网膜略增厚，密度略浑浊。PET/CT 提示右侧髂窝肿块伴边缘代谢增高，与阑尾分界不清，待除外恶性，肝右叶表面与腹壁之间、肝脏右叶近膈顶低密度，边缘代谢增高，不排除转移癌，双侧附件饱满，代谢不高，考虑生理改变。根据相关检查诊断为阑尾肿瘤伴腹腔转移。

## 2.2. 手术方法及治疗方案

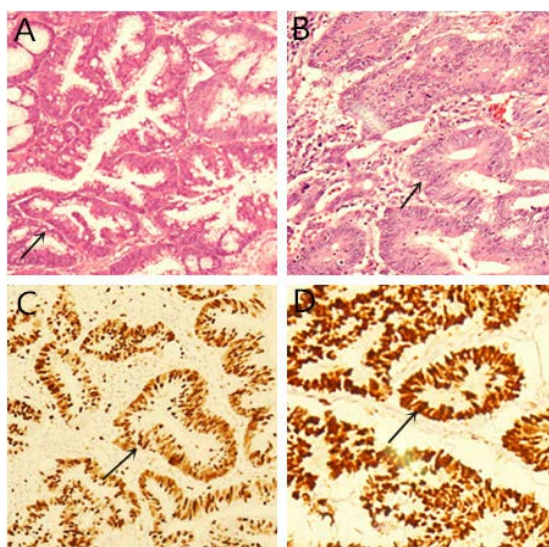
全麻下行腹腔镜探查术，术中回盲部阑尾可见大小约  $6 \times 5 \times 4$  cm 肿物，侵透浆膜层，与侧腹壁粘连固定，周围可见粘液附着，肠管周围可见肿大淋巴结。右侧膈顶可见散在腹壁结节，最大约  $6 \times 4 \times 2$  cm。术中取腹壁粘液行快速病理提示粘液组织内可见粘液腺体，腺体伴中度异型，不排除粘液腺癌。根据探查情况及快速病理结果行腹腔镜回盲部切除术、双侧卵巢切除术、大网膜切除术、腹壁结节切除术、腹腔冲洗引流术，术后患者恢复顺利。

## 3. 结果及术后随访

术后病理(见图 2)：回盲部：阑尾粘液腺癌侵透浆膜，肿瘤体积大小约  $5 \times 4 \times 3.5$  cm，脉管及神经未见明确癌浸润，肠两切缘未见癌，网膜表面可见无细胞粘液，肠周淋巴结未见癌转移。腹壁肿物：组织内可见粘液腺癌。双侧附件：双侧卵巢及双侧输卵管表面可见无细胞粘液。免疫组化(见图 2)：Ki-67 (+70%)，P53 (+80%)。患者术后 1 个月复查全腹部 CT 平扫 + 三期增强(见图 3)提示肝右叶膈下见类圆形低密度影，大小约  $2.3 \times 1.7$  cm，CT 值约 25~32 HU，边缘略有强化，肝尾状叶及肝门区周围见多房样低密度影环绕，边缘轻度强化，回盲部呈术后改变，考虑疾病复发，给予洛铂+地塞米松腹腔热灌注治疗。

## 4. 讨论

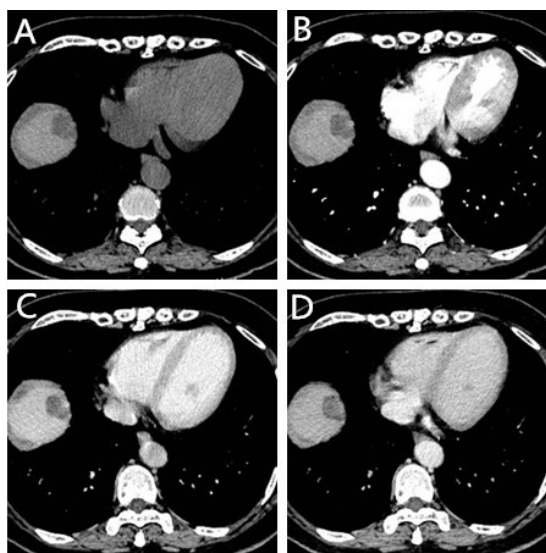
患者因“体检发现右下腹肿物 3 天”入院，查体未见明显阳性体征，经腹部 CT 平扫及增强、PET/CT



HE 染色(A)  $\times 100$ ，(B)  $\times 200$ ，(C) Ki67 阳性，(D) P53 阳性

Figure 2. Postoperative pathology

图 2. 术后病理



(A) 平扫; (B) 动脉期; (C) 静脉期; (D) 平衡期

**Figure 3.** Liver CT scan and three-phase enhancement

**图 3.** 肝脏 CT 平扫及三期增强

等检查，考虑诊断为阑尾肿瘤伴腹腔转移，经手术治疗后病理提示阑尾粘液腺癌侵透浆膜，免疫组化：Ki-67 (+70%)，P53 (+80%)，术后 1 个月时复查考虑疾病复发，给予洛铂 + 地塞米松腹腔热灌注治疗，后患者未遵医嘱定期复查及治疗，且电话随访中失访。阑尾肿瘤在整个消化道肿瘤中属于发病率较低的一类，在所有阑尾切除术后标本中，肿瘤约占 0.7%~1.4% [1]，其中阑尾粘液腺癌(MA, Mucinous Adenocarcinoma of the Appendix or Appendiceal Mucinous Adenocarcinoma)的发病率更低，仅占阑尾肿瘤的 0.01%~0.08% [2]。因此误诊率高，其发病年龄高峰位于 50 至 60 岁之间，女性居多，其发生可能与阑尾长期受到炎症刺激以及浸润有关[3]。此患者发现疾病时即有腹腔转移，且免疫组化：Ki-67 (+70%)，P53 (+80%)，均提示患者肿瘤恶性程度高、增值能力强、预后差。

阑尾粘液腺癌主要表现为右下腹疼痛和右下腹包块，因缺乏特异性，多被误诊为阑尾炎或阑尾脓肿。因阑尾粘液腺癌种植灶生长迅速，并分泌粘液挤压腹腔正常脏器，导致患者表现为恶心、呕吐、排便习惯改变、肠道梗阻、输尿管受压等症状。

阑尾粘液腺癌肿瘤标志物可升高，常见有 CA125、CA199、CEA，术前肿瘤标志物升高与 TNM 分期较为吻合，术后患者肿瘤标志物持续升高与患者不良预后呈正相关[4]。影像学检查是阑尾粘液腺癌诊断过程中的一项重要检测手段，张静等[5]报道超声双重造影在阑尾肿瘤诊断及鉴别中有较多应用。CT 检查可发现右下腹占位性病变，文献[6] [7] [8] [9]显示“阑尾囊性肿块或可伴有腹腔假粘液瘤”是阑尾肿瘤的 CT 的特殊影像表现。纤维结肠镜能对病变部位进行活检，经过病理检查可确诊；当仅提示周围肿瘤侵犯或受压移位引起的肠梗阻时肠镜应结合超声及 CT 结果综合考虑。MRI、18F-FDG PET-CT 将病变的代谢状态与解剖学结构相互结合，对提高肿瘤的检出率并指导制定诊疗方案有所帮助[10] [11] [12]，由于设备不完善、价格昂贵，其临床应用有限。

病理是阑尾粘液腺癌诊断的金标准，术中快速病理可辅助诊断，同时为术者选择手术方式提供依据。王若天[13]认为以下情况术中需行快速病理：1) 腹腔内有果冻样粘液腹水，还可在腹腔内脏器表面见到透明的颗粒状转移结节；2) 阑尾增粗，管壁增厚，管腔内有果冻样粘液；3) 回盲部包块。马丽梅等[14]总结出阑尾黏液腺癌有以下病理特点：粘液性病灶呈浸润性生长，可见病理性核分裂象，腺腔充满胶冻样黏液。免疫组化目前主要应用于临床及常规病理难以确诊的标本中，阑尾黏液腺癌免疫组化中 CK、

CEA、EMA、CK(pan)、C-erbB-2 均为阳性, ki-67 约 70%阳性, CK7、s-100、Vimentin、CgA、syn 阴性。本例免疫组结果 Ki-67 (+70%), P53 (+80%)。魏振军[15]等研究显示 p53 基因的突变与阑尾黏液性肿瘤的发生、发展有一定关系, 并且和肿瘤的恶性转化有关。Ki-67 抗原表达可以反映出阑尾黏液性肿瘤增殖活性, 联合检测 p53 蛋白、Ki-67 抗原对于评估阑尾黏液性肿瘤的生物行为, 判断肿瘤良恶性及恶性程度具有一定意义。阑尾粘液腺癌应当与以下疾病鉴别: 阑尾炎、阑尾周围脓肿、肠结核、阑尾类癌、阑尾腺癌、阑尾黏液性囊肿、阑尾黏液性囊腺瘤及卵巢交界性粘液性囊腺瘤等。术中快速冰冻及术后常规病理报告可以对以上大多数疾病作出及时、准确的诊断并指导术后进一步治疗。

获取病理依据后, 先行一期右半结肠切除加网膜切除术。由于粘液腺癌极易发生腔内种植, 手术当中应注意保护术野及切口, 避免分破肿瘤, 同时用 0.5% 5-FU 溶液反复冲洗术野。Sugarbaker 等[16]提倡术中采用热蒸馏水充分浸泡腹腔, 术后给予腹腔热化疗, 常用药为 5-FU、顺铂及丝裂霉素。另外, 有学者提倡结合静脉化疗, 可选用 MFA 或 MFV 方案, 即丝裂霉素、氟尿嘧啶加阿糖胞苷或长春新碱[17]。阑尾粘液腺癌为低度恶性肿瘤, 具有一定的浸润扩散和复发的风险, 最常见的转移途径为腹腔内种植, 其在腹膜、网膜及腹盆腔脏器等广泛种植, 手术难以根治, 复发风险高[18]。阑尾粘液腺癌易发生卵巢和腹膜转移, 并可在腹腔内出现大量黏液, 但很少转移至子宫, Purvanov, P. [19]建议对于已经绝经的女性阑尾粘液腺癌患者, 在行右半结肠切除术时连同卵巢一起切除, 可防止转移, 提高生存率。因此, 阑尾粘液腺癌的预后评价主要依据肿瘤是否为进展期、恶性程度的高低及是否形成腹膜假粘液瘤。粘液扩散范围超出右下腹 1/4 是该病预后差的独立影响因素。腹膜假粘液瘤形成, 腹腔脏器组织周围表现疑似浸润的形态学证据, 均提示预后不良。若患者临床症状轻, 周围组织无明显浸润扩散, 可考虑完整切除肿瘤在内的阑尾组织, 可明显延长生存期[20]。

## 同意书

本病例报道事先征得病人的知情同意。

## 参考文献

- [1] Ploenes, T., Borner, N., Kirkpatrick, C.J., *et al.* (2013) Neuroendocrine Tumour, Mucinous Adenocarcinoma and Signet-Ring Cell Carcinoma of the Appendix: Three Cases and Review of Literature. *Indian Journal of Surgery*, **75**, 299-302. <https://doi.org/10.1007/s12262-012-0704-4>
- [2] 赵联霞, 余献增. 阑尾粘液腺癌伴腹膜假粘液瘤超声误诊 2 例[J]. 全科医学临床与教育, 2011, 9(2): 225-226.
- [3] 郜茜. 阑尾粘液腺癌腹膜转移一例报告[J]. 中外医疗, 2010, 29(21): 89.
- [4] 蒋晗. 阑尾粘液腺癌 10 例临床分析[D]: [硕士学位论文]. 杭州: 浙江大学, 2014: 19-20.
- [5] 张静, 曹霞. 超声双重造影在阑尾肿瘤诊断及鉴别诊断中的应用研究[C]//中国超声医学工程学会. 中华医学会第十三次全国超声医学学术会议. 昆明: 中国超声医学工程学会, 2013: 724.
- [6] 刘媛, 周纯武, 王爽. 阑尾原发肿瘤的 CT 诊断[J]. 医学影像学杂志, 2012, 22(6): 955-958.
- [7] 万明军. 阑尾囊性病变的 CT 诊断与鉴别[J]. 中国社区医师(医学专业), 2012, 14(1): 233-234.
- [8] 陈培友, 邱雷雨, 石乃昌, 等. 多排螺旋 CT 多模式重建在阑尾囊性病变中的应用[J]. 实用放射学杂志, 2012, 28(7): 1052-1055.
- [9] 付志辉, 黄瑾瑜, 郭亮. 结肠粘液腺癌的病理学特征及 CT 影像分析[J]. 中国现代药物应用, 2012, 6(4): 24.
- [10] Basu, S. and Shet, T. (2011) FDG Avid "Abdominal Band" Representing Omental Cake in Mucinous Adenocarcinoma of the Appendix: Potential Implications for Disease Monitoring with FDG-PET in This Setting. *Journal of Cancer Research and Therapeutics*, **7**, 231. <https://doi.org/10.4103/0973-1482.82939>
- [11] Ceulemans, G., Keyaerts, M., Willems, S., *et al.* (2013) Port-Site Metastasis after Explorative Laparoscopy for an Incidental Appendiceal Mucinous Cystadenocarcinoma Detected with FDG PET/CT. *JBR-BTR*, **96**, 43.
- [12] Low, R.N., Barone, R.M., Lee, M.J. and Surveillance, M.R. (2013) Imaging Is Superior to Serum Tumor Markers for

Detecting Early Tumor Recurrence in Patients with Appendiceal Cancer Treated with Surgical Cytoreduction and HIPEC. *Annals of Surgical Oncology*, **20**, 1074-1081. <https://doi.org/10.1245/s10434-012-2788-2>

- [13] 王若天. 阑尾粘液腺癌 13 例分析[J]. 昆明医学院学报, 2009, 30(12): 129-130.
- [14] 马丽梅, 曾林华. 原发性阑尾黏液腺癌临床病理分析[J]. 现代医药卫生, 2012, 28(21): 3244-3245.
- [15] 魏振军, 李虹义, 梁浩, 等. p53 蛋白和增殖细胞核抗原在阑尾黏液性肿瘤和腹膜假黏液瘤中的表达及意义[J]. 肿瘤研究与临床, 2013, 25(4): 234-237.
- [16] Sugarbaker, P.H. (1995) Patient Selection and Treatment of Peritoneal Carcinomatosis from Colorectal and Appendiceal Cancer. *World Journal of Surgery*, **19**, 235-240. <https://doi.org/10.1007/BF00308632>
- [17] 文莉, 李代生. 原发性阑尾粘液腺癌 17 例临床分析[J]. 中国普外基础与临床杂志, 2004, 11(2): 122-123.
- [18] 魏振军, 梁浩. 阑尾黏液性肿瘤和腹膜假黏液瘤的临床诊治与研究进展[J]. 中国误诊学杂志, 2009, 9: 3038-3039.
- [19] Purvanov, P. (1997) Primary Malignant Appendiceal Tumors. *Khirurgiia (Sofia)*, **50**, 46-49.
- [20] 李凯, 孙丽艳, 李国栋. 阑尾粘液腺癌 1 例临床分析报告[J]. 泰山医学院学报, 2017, 38(1): 90-91.

#### 知网检索的两种方式:

1. 打开知网页面 <http://kns.cnki.net/kns/brief/result.aspx?dbPrefix=WWJD>  
下拉列表框选择: [ISSN], 输入期刊 ISSN: 2161-8712, 即可查询
2. 打开知网首页 <http://cnki.net/>  
左侧“国际文献总库”进入, 输入文章标题, 即可查询

投稿请点击: <http://www.hanspub.org/Submission.aspx>

期刊邮箱: [acm@hanspub.org](mailto:acm@hanspub.org)