

4 Months Gestation to 23 Weeks after Cuneiform Hysterectomy—A Case of Threatened Uterine Rupture

Xiuping Ma, Haiyan Yao*

Department of Gynaecology, Changji Branch, First Affiliated Hospital of Xinjiang Medical University, Urumqi Xinjiang
Email: mxp8080@163.com, *1840234316@qq.com

Received: Apr. 7th, 2020; accepted: Apr. 25th, 2020; published: May 6th, 2020

Abstract

Uterine rupture is an obstetrical complication with high incidence in clinic. The main reason is the trauma of all kinds of uterus after operation. With the increase of cesarean section rate and the opening of the second child policy, the incidence of the uterus is rising, causing adverse consequences to the maternal and fetus. Relevant statistics show that the case fatality rate of maternal and newborn is 5% and 61% respectively. At present, there is a lack of accurate diagnostic criteria, and the diagnosis mainly depends on ultrasound.

Keywords

Ectopic Pregnancy, Hysterectomy, Mental Factors, Uterine Rupture, Ultrasound

宫角楔形切除术后4月妊娠至23周——先兆子宫破裂1例

马秀萍, 姚海燕*

新疆医科大学第一附属医院昌吉分院妇科, 新疆 乌鲁木齐
Email: mxp8080@163.com, *1840234316@qq.com

收稿日期: 2020年4月7日; 录用日期: 2020年4月25日; 发布日期: 2020年5月6日

摘要

子宫破裂是临床中发生率较高的一种产科并发症, 其主要原因是子宫各类手术后创伤, 随着剖宫产率增

*通讯作者。

加, 二胎政策的开放后, 其发生率不断上升, 对产妇和胎儿造成不良后果, 相关统计数据显示, 产妇和新生儿的病死率分别为5%和61%, 目前缺乏精准的诊断标准, 主要依靠超声诊断。

关键词

异位妊娠, 宫角切除, 精神因素, 子宫破裂, 超声

Copyright © 2020 by author(s) and Hans Publishers Inc.

This work is licensed under the Creative Commons Attribution International License (CC BY 4.0).

<http://creativecommons.org/licenses/by/4.0/>

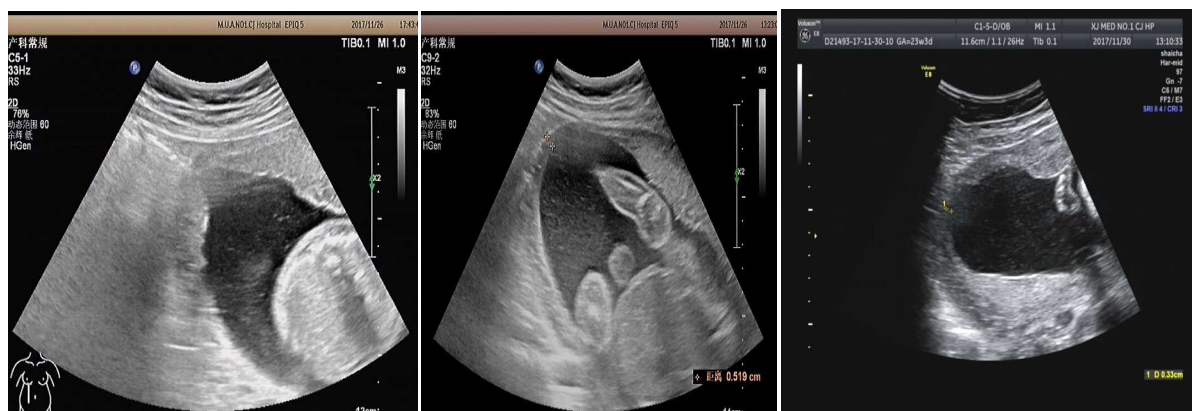

Open Access

1. 病例摘要

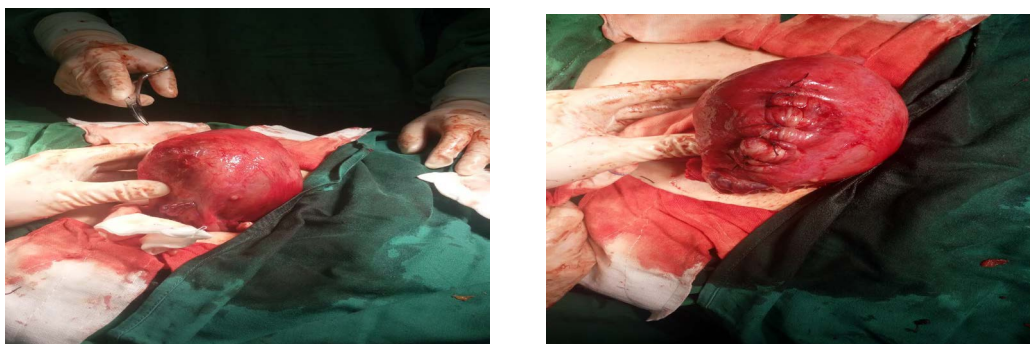
患者 某某女性 30 岁 以“孕 3 产 0 孕 23 周, 下腹疼痛 14 小时。”入院。

平素月经周期规律, 初潮 13 岁 3~5/28~30 天, 生育史 G3P0。末次月经 LMP: 2017-6-19, 因“停经 38 天, 间断性阴道流血 6 天”B 超提示: 宫内早孕, 在我科住院保胎治疗, 完善血常规、生化、未见异常, 好转后出院, 之后定期产检未见异常。今日凌晨 1 点因情绪激动后感下腹坠痛, 无阴道流血、流水, 无肛门坠胀感, 腹痛间断持续至今, 今日就诊我院产科门诊查 B 超提示: 宫内单活胎(胎儿双顶径 5.78 cm, 胎心率 163 次/分, 羊水 6.0 cm, 透声欠清, 右侧宫角较薄处肌层 0.45 cm, 连续尚可; 左侧宫角处较薄处肌层厚度约 0.73 cm)。因患者既往有宫角妊娠手术史, 不能排除子宫破裂可能, 建议住院治疗, 门诊以“中期妊娠 - 子宫破裂?”收住院。病程中患者精神好, 饮食睡眠可, 偶感恶心, 无呕吐, 大小便正常, 孕期体重增加 14 kg。入院后给予患者及家属详细交代病情, 因患者“右侧宫角妊娠”行腹腔镜下右侧宫角楔形切除术 4 月再次妊娠, 建议终止妊娠, 患者有强烈生育要求, 坚决要求保胎治疗, 给予静点硫酸镁解痉治疗, 自觉腹痛症状略缓解, 监测胎心正常。治疗 5 天后复查三维 B 超: 宫内单活胎(胎儿双顶径 5.8 cm, 胎心率 144 次/分, 羊水 4.5 cm, 透声好, 双侧宫角不对称, 右侧宫角变薄 0.36 cm, 左侧宫角肌层厚度约 0.84 cm)。考虑: 先兆子宫破裂, 再次与患者及家属沟通后要求积极手术治疗。11 月 30 日行小剖宫产术, 术中见子宫右侧宫角处菲薄, 肌层已断裂, 浆膜层尚完整。术中行子宫下段剖宫产术, 取出一女婴, 体重 1.8 Kg, 全层缝合子宫下段, 行右侧宫角修补术, 手术顺利。



2016 年 11 月 26 日常规超声

2017 年 11 月 30 日三维超声



术中见右侧宫角肌层断裂, 浆膜层完整, 行右侧宫角加固术。

2. 讨论

子宫破裂是指在妊娠晚期或分娩过程中子宫体部或子宫下段发生的破裂, 是直接威胁产妇及胎儿生命的产科严重并发症[1]。产妇死亡率达 5%, 胎儿死亡率可达 50%~75% 甚至更高[2]; 子宫破裂分为: 1) 不完全性子宫破裂: 指子宫肌层部分或全层破裂, 浆膜层完整, 宫腔与腹腔不通, 胎儿及其附属物仍在宫腔内。多见于子宫下段剖宫产切口瘢痕破裂, 常缺乏先兆破裂症状, 腹部检查仅在子宫不完全破裂处有压痛, 体征也不明显。若破裂发生在子宫侧壁阔韧带两叶之间, 可形成阔韧带内血肿, 此时在宫体一侧可触及逐渐增大且有压痛的包块。胎心音多不规则。2) 完全性子宫破裂: 指宫壁全层破裂, 使宫腔与腹腔相通。继先兆子宫破裂症状后, 子宫完全破裂一瞬间, 产妇常感撕裂样剧烈腹痛, 随之子宫收缩骤然停止, 疼痛缓解, 但随着血液、羊水及胎儿进入腹腔, 很快又感到全腹持续性疼痛, 伴有面色苍白、脉搏加快或脉搏微弱、呼吸急促、血压下降等休克症状。据统计在不同的国家、不同的地区子宫破裂的发生率是不同的, 发生率在 1:18500~1:3000 之间, 国内外报道较为罕见, 其主要原因是子宫的各类手术如: 剖宫产、穿过或达到子宫内膜的肌瘤挖出术、输卵管间质部及宫角切除术、子宫成形术[3]-[9]。子宫手术后瘢痕愈合不良者, 更易发生。

该患者右侧宫角部妊娠行宫角楔形切除术后 4 月再次妊娠至 23 周, 妊娠早期向患者及家属详细交代继续妊娠风险, 因患者有强烈生育要求, 坚决要求继续妊娠, 建议严密随访。妊娠 23 周之前患者无任何不适症状, 定期产检未见异常。23 周时因家庭变故遭受打击, 劳累、情绪激动后出现下腹疼痛, 子宫收缩加强, 宫内压力升高, 宫角处肌层随宫腔压力的升高, 肌层断裂, 加之宫角楔形切除术后 4 月, 子宫创面愈合尚未达最佳状态。超声提示下右侧宫角肌层逐渐变薄, 发生子宫破裂风险极高, 为避免子宫破裂的不良结局发生, 应积极采取手术治疗,

通过本病例反思, 对于宫角妊娠、剖宫产术后患者采取有效避孕措施尤为重要, 随着剖宫产术、异位妊娠手术的不断增多, 术后高位妊娠的发生是妇产科面临的又一大难题。手术对人体是一种创伤, 术后在机体机能尚未恢复到正常状态下再次妊娠, 继续妊娠及终止妊娠均属高风险。另一方面提示我们妊娠期女性的紧张、焦虑的情绪对妊娠的结局有极大的影响。因此对于有强烈生育要求的子宫及输卵管手术后患者, 应加强术后生殖保健知识的宣教, 提高其主动采取避孕措施的意识, 避免造成不良结局的发生。本例患者的诊断过程中, B 超发挥主导地位, 准确、及时作出评估[10], 提示临床及早给予手术干预, 避免了子宫完全破裂及一系列并发症的出现, 危及生命。

参考文献

[1] 高福梅, 刘国莉, 王山米, 等. 妊娠期子宫破裂 12 例临床分析[J]. 中国妇产科临床杂志, 2013, 14(2): 128-131.

-
- [2] 梁凤伟, 朱志俏, 巫晓华, 等. 妊娠子宫破裂的超声诊断价值[J]. 中国超声诊断杂志, 2005, 6(10): 769-760.
- [3] 陈淑金, 肖晓青. 宫角妊娠并破裂的超声表现 1 例[J]. 中国临床医学影像杂志, 2016, 27(6): 456.
- [4] 刘洪莉, 李俊男, 漆洪波, 等. 腹腔镜下子宫肌瘤剔除术后妊娠中期子宫破裂 2 例报告及文献复习[J]. 中国实用妇科与产科杂志, 2015, 31(12): 1174-1176.
- [5] 乔福元, 赵君. 瘢痕子宫破裂早期诊断与处理[J]. 中国实用妇科与产科杂志, 2010, 26(8): 592-594.
- [6] 刘婷婷, 郑明康, 袁艳艳. 不孕症患者子宫腺肌病病灶切除术后的妊娠情况研究[J]. 中国医药导报, 2017, 14(8): 92-95.
- [7] 周应芳. 注重子宫微创手术技巧, 预防妊娠期子宫破裂[J]. 中华妇产科杂志, 2016, 51(11): 832-834.
- [8] Markou, G.A., Muray, J.M. and Poncelet, C. (2017) Risk Factors and Symptoms Associated with Maternal and Neonatal Complications in Women with Uterine Rupture. A 16 Years Multicentric Experience. *European Journal of Obstetrics Gynecology and Reproductive Biology*, **217**, 126-130. <https://doi.org/10.1016/j.ejogrb.2017.09.001>
- [9] Otsubo, Y., Nishida, M., Arai, Y., et al. (2016) Association of Uterine wall Thickness with Pregnancy Outcome Following Uterine-Sparing Surgery for Diffuse Uterine Adenomyosis. *The Australian & New Zealand Journal of Obstetrics & Gynaecology*, **56**, 88-91. <https://doi.org/10.1111/ajo.12419>
- [10] 杨柳, 耿琛琛, 公海童, 王慧慧. 超声检查在妊娠期子宫破裂诊断中的应用价值[J]. 影像研究与医学应用, 2018, 2(2): 5-6.