

异位胰腺合并周期性呕吐一例

杨莉, 张悦振, 王伟伟, 孙凌云, 张亚楠, 鹿洪亭*

青岛大学附属医院儿外科, 山东 青岛
Email: *Luhongting@163.com

收稿日期: 2020年9月1日; 录用日期: 2020年9月16日; 发布日期: 2020年9月23日

摘要

异位胰腺及周期性呕吐均为临床罕见病, 并发于同一患儿国内尚未报道。本例患儿长期反复发作性呕吐, 经内科保守治疗效果不佳, 手术切除异位胰腺后再行内科保守治疗, 几近痊愈。通过对比对于同一治疗方案、然而手术切除异位胰腺前后的不同疗效, 为临床治疗周期性呕吐提供了新思路。

关键词

异位胰腺, 周期性呕吐, 儿童

A Case Report of Heterotopic Pancreas with Cyclic Vomiting Syndrome

Li Yang, Yuezhen Zhang, Weiwei Wang, Lingyun Sun, Ya'nan Zhang, Hongting Lu*

Department of Pediatric Surgery, The Affiliated Hospital of Qingdao University, Qingdao Shandong
Email: *Luhongting@163.com

Received: Sep. 1st, 2020; accepted: Sep. 16th, 2020; published: Sep. 23rd, 2020

Abstract

Heterotopic pancreas and cyclic vomiting syndrome are rare clinical diseases, complicated by the same child have not been reported in China. In this case, the patient suffered from recurrent vomiting for a long time, but the result of conservative medical treatment was not good. After surgical resection of the heterotopic pancreas, the patient underwent the same conservative medical treatment and then was almost cured. By comparing the different curative effects before and after the resection of heterotopic pancreas, it provides a new idea for the clinical treatment of cyclic vomiting syndrome.

*通讯作者。

Keywords

Heterotopic Pancreas, Cyclic Vomiting Syndrome, Children

Copyright © 2020 by author(s) and Hans Publishers Inc.

This work is licensed under the Creative Commons Attribution International License (CC BY 4.0).

<http://creativecommons.org/licenses/by/4.0/>



Open Access

1. 引言

异位胰腺与周期性呕吐并发于同一患儿为临床罕见, 较之异位胰腺多无临床症状或表现为其他非典型症状, 周期性呕吐患儿即为反复发作性呕吐, 具有刻板性。避免触发因素以避免或缓解周期性呕吐的发作逐渐为大众所公认, 故而确定触发因素至关重要, 既往所熟知的触发因素多为精神刺激方面的因素, 结合我院近期收治的一名异位胰腺合并周期性呕吐患儿的治疗过程, 提出解剖因素或为周期性呕吐的触发因素之一的新观点。

2. 病例情况

男, 4岁, 因反复发作性呕吐伴腹痛2年、加重3月伴呕血入院。患儿2年前无明显诱因出现反复发作性非喷射状呕吐, 2~3次/年, 每次持续数小时至十余小时, 呕吐数十次, 呕吐物为胃内容物。伴阵发性脐周痛, 可耐受。呕吐后腹痛可缓解。发作过程中无惊厥, 无意识障碍, 无血便。发作间期患儿饮食、睡眠、活动均正常。近3月来患儿呕吐频次及症状较前明显加重, 约20余天发作1次, 呕吐物伴少量鲜血。自发病以来, 患儿体重无明显变化。入院查体: 患儿精神差, 全身皮肤巩膜无黄染, 腹部平坦, 未见胃肠型及蠕动波, 腹软不胀, 脐周轻压痛, 无反跳痛。未触及腹部肿块。肋下可触及肝脏, 质地软, 无压痛, 脾肋下未触及。叩鼓音, 肠鸣音正常, 5次/分。患儿入院后完善电子胃镜、颅脑MRI平扫成像+DWI成像及24小时视频脑电图等检查均未见异常。小肠CT造影示: 十二指肠降段上段见胰头组织包绕管壁(见图1), 管腔局限性狭窄, 肠系膜血管未见明显异常; 消化系统超声示: “十二指肠与胰腺头部关系显示欠清晰, 均提示环状胰腺(部分型)可能性大”。与患儿家属充分沟通后决定于我科行开腹探查术。术中探查见: 胰腺位于十二指肠降部内侧, 十二指肠降部起始端浆膜下存在一肠壁肿物。色略偏黄, 大小约1.5 cm × 0.6 cm, 肿物与正常胰腺分离(见图2), 部分腹膜包绕十二指肠降部致其部分扭曲、狭窄, 其余未见异常。给予超刀离断十二指肠降部挛缩部分, 充分松解十二指肠降部, 沿肠壁肿物表面仔细分离, 完整剥离肿物。术后将肿物送病理结果示异位胰腺。然而该患儿术后呕吐症状无缓解, 初步排除异位胰腺引起的呕吐症状, 后继续按照周期性呕吐治疗, 随访1年, 几近痊愈。至此, 该患儿诊断为周期性呕吐 + 异位胰腺。

3. 讨论

异位胰腺及周期性呕吐综合征(cyclic vomiting syndrome, CVS)的发生率极低, 发生在同一患儿身上者更为少见。

异位胰腺又称迷走胰腺或副胰腺, 是正常胰腺解剖部位以外的独立胰腺组织, 与正常胰腺没有任何解剖关系, 它拥有自己独立的血液和神经支配, 可具有正常胰腺的任何组织成分。异位胰腺是一种罕见病, 于儿童中更为少见。在行腹部手术的病人中, 异位胰腺的发生率为0.25% [1]。其中异位胰腺可见于多部位, 其中, 发生于十二指肠的概率为9%~36%, 胃(24%~38%), 空肠(0.5%~27%), Meckel憩室(2%~6.5%)

[2]。异位胰腺可见于任何年龄，但报道中儿童较罕见。其原因之一即为对异位胰腺的诊断仍缺乏有效的诊断方法。如在吴华哲[3]的报道中，7例异位胰腺患儿术前均行了B型超声、CT、MRI、消化道造影等检查，均无特异发现，而是于术中偶然地发现了异位的胰腺。并且，虽然异位胰腺于CT或MR可有如初级导管样的特征性的诊断特征，然而也是于少数病例中可见。该病例中异位胰腺即误诊为部分型环状胰腺；其二即为临床症状不典型或不明显。异位胰腺患者可无症状或可有呕吐、腹痛、黄疸、癌变等非特异性症状，极易隐藏于其他具有相似临床症状的疾病中，故常为术中偶然发现；最后，异位胰腺为一种先天疾病，出生后早期却极少出现临床症状，随着机体生长，病灶随之增大，此时则可能出现临床症状。在胃肠道中，异位胰腺主要位于黏膜下层(54%)、黏膜下层和肌层(23%)、固有肌层(8%)、浆膜下层(11%)，位于胃肠道全层的极为罕见(4%) [4]。该患儿异位胰腺部位即为较为罕见的浆膜下层。另外，异位胰腺为一种少见疾病，现并无标准的治疗方案。对于术中偶然发现的异位胰腺，为了避免远期并发症，均应予以切除；对于那些有临床症状的患者，手术切除也是有必要的[3] [5] [6]。

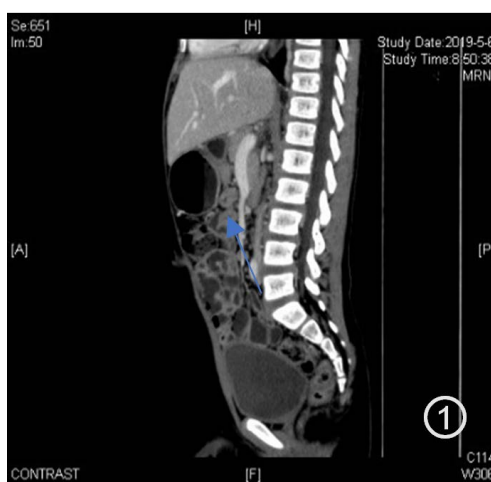

Figure 1. Heterotopic pancreas in CT

图 1. 患儿小肠 CT 造影见十二指肠周围胰腺样组织影(箭头处)

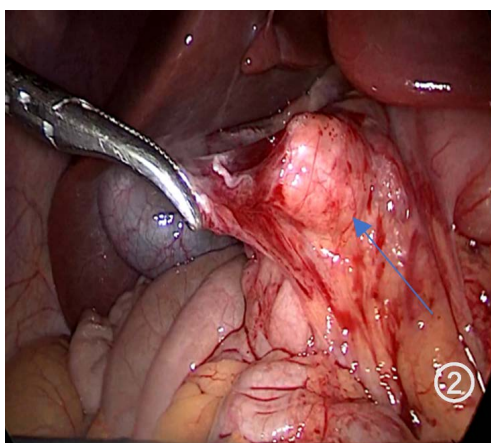


Figure 2. Heterotopic pancreas in surgery

图 2. 术中可见十二指肠浆膜下存在一肿物(箭头处)

CVS 是一种功能性胃肠病，呈反复发生、刻板发作的剧烈恶心、呕吐，持续数小时至数天；间歇期

无症状,可持续数周至数月。由于其缺乏特异性的诊断方法,确诊主要依赖特殊的临床表现,且是一种排他性诊断,故从患儿发病至确诊需 2.6~3.1 年[7]。由于 CVS 并无标准的治疗方案,故而主要依赖经验性治疗。对于发作频繁、症状严重的患儿,预防即避免触发因素是主要目标。据相关文献报道,75%的 CVS 患儿可找到触发因子[8]。在无药物治疗的情况下,识别和避免触发因素可减少 70% 患儿的发作频率[9]。在以往相关研究中,CVS 触发因素为重大事件、运动、睡眠不足、禁食、易诱发 CVS 发作的食物(如巧克力、奶酪)等精神刺激,然而该病例报告中,患儿术前已按 CVS 治疗半年,然疗效不佳,术后对于同样抗 CVS 方案的效果不同缘于异位胰腺存在与否。随着机体生长,异位胰腺随之生长,这也就解释了患儿近 3 月来频率及症状加重的原因。不同于以往所发现的 CVS 的触发因子,通过该病例报告,我们猜测解剖因素也是 CVS 的触发因子之一。但由于尚未有相关文献报道,该结论仍有待于进一步的病例支持,如若证实,则外科手术也是 CVS 的治疗方法之一。

同意书

该病例报道已获得病人家属的知情同意。

参考文献

- [1] Tanaka, K., Tsunoda, T., Eto, T., *et al.* (1993) Diagnosis and Management of Heterotopic Pancreas. *International Journal of Surgery*, **78**, 32-35.
- [2] Fukino, N., Oida, T., Mimatsu, K., *et al.* (2015) Adenocarcinoma Arising from Heterotopic Pancreas at the Third Portion of the Duodenum. *World Journal of Gastroenterology*, **21**, 4082-4088. <https://doi.org/10.3748/wjg.v21.i13.4082>
- [3] 吴华哲, 吴晓娟, 冯杰雄, 等. 儿童腹部手术中发现异位胰腺的外科处理[J]. 中华小儿外科杂志, 2017, 38(3): 207-210.
- [4] Ulrych, J., Fryba, V., Skalova, H., *et al.* (2015) Premalignant and Malignant Lesions of the Heterotopic Pancreas in the Esophagus: A Case Report and Review of the Literature. *Journal of Gastrointestinal and Liver Diseases*, **24**, 235-239. <https://doi.org/10.1186/s13052-019-0738-3>
- [5] Persano, G., Cantone, N., Pani, E., *et al.* (2019) Heterotopic Pancreas in the Gastrointestinal Tract in Children: A Single-Center Experience and a Review of the Literature. *Italian Journal of Pediatrics*, **45**, 20-24. <https://doi.org/10.15403/jgld.2014.1121.242.uly>
- [6] Ogata, H., Oshio, T., Ishibashi, H., *et al.* (2008) Heterotopic Pancreas in Children: Review of the Literature and Report of 12 Cases. *Pediatr Surg Int*, **24**, 271-275. <https://doi.org/10.1007/s00383-007-2098-0>
- [7] Yang, H.R. (2010) Recent Concepts on Cyclic Vomiting Syndrome in Children. *Neurogastroenterology & Motility*, **16**, 139-147. <https://doi.org/10.5056/jnm.2010.16.2.139>
- [8] Li, B.U. and Balint, J. (2000) Cyclic Vomiting Syndrome: Evolution in Our Understanding of a Brain-Gut Disorder. *Advances in Pediatrics*, **47**, 117-160.
- [9] Li, B.U.K., Lefevre, F., Chelimsky, G.G., *et al.* (2008) North American Society for Pediatric Gastroenterology, Hepatology, and Nutrition Consensus Statement on the Diagnosis and Management of Cyclic Vomiting Syndrome. *Journal of Pediatric Gastroenterology and Nutrition*, **47**, 379-393. <https://doi.org/10.1097/MPG.0b013e318173ed39>