

青少年罕见嗜酸性粒细胞性胃肠炎伴腹水1例 并文献复习

贾莉*, 赵相娟, 寇 滦, 高峰玉#

山东省妇幼保健院, 消化内镜中心, 山东 济南
Email: 15254166765@163.com, #18669733866@163.com

收稿日期: 2020年11月27日; 录用日期: 2020年12月23日; 发布日期: 2020年12月30日

摘 要

探讨嗜酸性粒细胞性胃肠炎(EG)的临床表现、胃镜和肠镜下改变及病理特点,以提高临床医生对EG的认识。现报道我院于2019年5月诊治的一例青少年嗜酸性粒细胞胃肠炎伴腹水病例,并结合文献复习。患者为青少年男性,因腹痛3天入院,伴恶心、呕吐,伴腹胀,入院后查外周血嗜酸性粒细胞异常增高,行胃肠镜检查可见胃肠道粘膜充血、水肿、糜烂等改变,以十二指肠降段、回肠末端、乙状结肠、直肠炎症较重,病理示嗜酸性粒细胞浸润,且局灶嗜酸性粒细胞 ≥ 20 个/HP,该青少年诊断为嗜酸性粒细胞胃肠炎,经抗过敏、口服甲泼尼龙治疗后症状缓解,1周后复查腹部B超未见腹腔积液,2周后复查外周血嗜酸性粒细胞降至正常,症状好转后出院,出院后随访至今未再复发。EG临床表现及实验室检查缺乏特异性,临床容易误诊。对于患儿出现腹痛、恶心、呕吐等症状,要注意是否存在嗜酸性粒细胞增多,及时行胃肠镜检查以明确诊断,并排除其他可引起嗜酸性粒细胞增多性疾病,减少漏诊及误诊。

关键词

嗜酸性粒细胞性胃肠炎,嗜酸性粒细胞,腹水,青少年

A Rare Case Report of Eosinophilic Gastroenteritis in Adolescent with Ascites and Literature Review

Li Jia*, Xiangjuan Zhao, Luan Kou, Fengyu Gao#

Department of Gastroenterology, Maternal and Child Health Care Hospital of Shandong Province, Jinan Shandong

*第一作者。

#通讯作者。

文章引用: 贾莉, 赵相娟, 寇滦, 高峰玉. 青少年罕见嗜酸性粒细胞性胃肠炎伴腹水 1 例并文献复习[J]. 临床医学进展, 2020, 10(12): 3282-3287. DOI: 10.12677/acm.2020.1012491

Email: 15254166765@163.com, #18669733866@163.com

Received: Nov. 27th, 2020; accepted: Dec. 23rd, 2020; published: Dec. 30th, 2020

Abstract

To investigate the clinical feature, manifestation of gastroscopy and enteroscopy, and pathological features of endoscopic gastrojejunostomy in high gastrointestinal fistula, so as to provide guidance for the improvement of endoscopic gastrojejunostomy (EG). We report a case of juvenile eosinophilic gastroenteritis with ascites diagnosed and treated in our hospital in May 2019, and review with literature. The adolescent patient was a boy and was admitted to the hospital due to abdominal pain for 3 days, with nausea, vomiting, and abdominal distension. After admission, the peripheral blood eosinophils were abnormally increased. Gastrointestinal examination showed changes in gastrointestinal mucosa hyperemia, edema, erosion, etc, with severe in the descending duodenum, terminal ileum, sigmoid colon, and rectum. Pathology showed infiltration of eosinophils, and focal eosinophils $\geq 20/\text{Hp}$. The adolescent patient was diagnosed with EG, and the symptoms were relieved after treatment with anti-allergy and oral methylprednisolone. After 1 week, abdominal fluid was not seen on B-mode ultrasound. After 2 weeks, peripheral blood eosinophils reduced to normal. The adolescent patient discharged after symptoms improved. We followed up The adolescent patient for 1 year after discharge, no recurrence. The clinical manifestations and laboratory tests of EG lack specificity and are easily misdiagnosed clinically. For children with abdominal pain, nausea, vomiting and other symptoms, pay attention to the presence of eosinophilia, timely gastroscopy to confirm the diagnosis, and exclude other diseases that can cause eosinophilia, reduce missed diagnosis and misdiagnosis.

Keywords

Eosinophilic Gastroenteritis, Eosinophilic Granulocyte, Ascites, Adolescent

Copyright © 2020 by author(s) and Hans Publishers Inc.

This work is licensed under the Creative Commons Attribution International License (CC BY 4.0).

<http://creativecommons.org/licenses/by/4.0/>



Open Access

1. 引言

嗜酸性粒细胞性胃肠炎(Eosinophilic gastroenteritis, EG), 指胃壁和(或)肠壁以嗜酸性粒细胞浸润为特征, 并伴有外周血嗜酸性粒细胞增多及出现胃肠道症状为主的少见疾病。本病常见临床表现为腹痛、腹胀、恶心、呕吐、发热等, 可反复发作, 该病是自限性疾病, 目前没有癌变报道[1]。嗜酸性粒细胞性胃肠炎的病因尚不清楚, 常与过敏原引起机体产生的变态反应有关[2]。本病最早于 1937 年由 Kaijser 首次报道, 但是由于本病罕见, 仍存在很高的误诊率及漏诊率。本病为自限性疾病, 部分患者可自愈或经对症治疗后治愈, 真实发病率可能被低估。现报道我院于 2019 年 5 月 9 号诊治的一例青少年嗜酸性粒细胞胃肠炎伴腹水的病例。

2. 病例简介

患儿 14 岁, 男性, 于 2020-5-9 日因“腹痛 3 天”入住我院。患者 3 天前进食小龙虾后出现腹痛, 以

中上腹部为主，呈阵发性疼痛，伴恶心、呕吐胃内容物，无明显加重及缓解因素，无呕血及黑便，无发热，无盗汗，曾于 2019-5-7 当地医院行血常规可见嗜酸性粒细胞计数： $1.4 \times 10^9/L$ ，嗜酸性粒细胞百分比：14.9%。查 D-二聚体：4408.73 ng/ml。肝胆胰脾双肾 B 超：肝内小胆管回声增强，考虑胆系感染。阑尾彩超：右下腹阑尾区盲管装低回声：考虑阑尾炎。给予抑酸、抗炎等治疗后。于 2019-5-8 再次性超声检查：右下腹阑尾区未探及明显肿大阑尾回声，十二指肠及空肠近端异常回声改变：腹盆腔积液。上腹部强化 CT：1) 符合轻度胆囊炎 CT 表现；2) 脾略大，请结合临床。患儿治疗效果差，遂来我院就诊，门诊以“腹痛待查、嗜酸性粒细胞胃肠炎？”收入我科。既往体健，否认食物、药物过敏史。否认家族性遗传病史及传染病史。入院后查体：T: 36.8℃，P: 61 次/分，R: 16 次/分，Bp: 123/71 mmHg。神志清，精神差。全身皮肤黏膜颜色正常，无出血点、无蜘蛛痣，心肺无异常，腹部平坦，无腹壁静脉曲张，未见胃肠型及蠕动波，触及软，全腹部压痛、反跳痛阳性，肝脾肋下未触及肿大，墨菲氏征阴性，移动性浊音阴性，肝肾区无叩痛，肠鸣音正常，双下肢无水肿。神经查体阴性。

辅助检查：入院后查血常规(2019-5-9)：白细胞： $7.44 \times 10^9/L$ ，嗜酸性粒细胞百分比：27.3% (参考值：0.4%~8.0%)，嗜酸性粒细胞绝对值： $2.03 \times 10^9/L$ (参考值： $0.02 \times 10^9/L \sim 0.52 \times 10^9/L$)。复查 D-二聚体(2019-5-9)：3.57 mg/L (参考值：0~0.55 mg/L)。大便常规(2019-5-9)：未见明显异常。降钙素原、血沉(2019-5-9)：正常。凝血常规、生化全套(2019-5-10)：未见明显异常。于 2019-5-10 行胃镜检查示：非萎缩性胃炎、十二指肠降段炎症(如图 1、图 2)；于 2019-5-10 行结肠镜镜检查示：回肠末端炎症性改变、直肠炎(如图 3、图 4)；病理结果示(2019-5-15)：(胃体)粘膜慢性炎，胃底腺增生，间质见淋巴细胞、浆细胞及嗜酸性粒细胞浸润，固有层淋巴滤泡形成；(胃窦)粘膜慢性炎间质见淋巴细胞、浆细胞及嗜酸性粒细胞浸润，固有层淋巴滤泡形成；(十二指肠降段)粘膜慢性炎，间质轻度水肿并见较多淋巴细胞、浆细胞及嗜酸性粒细胞浸润，Hp (-)；(乙状结肠)粘膜慢性炎，间质轻度水肿，并见淋巴细胞、浆细胞及嗜酸性粒细胞浸润，固有层淋巴组织增生；(回肠末端)粘膜慢性炎，间质轻度水肿并见淋巴细胞、浆细胞及嗜酸性粒细胞浸润，固有层淋巴组织增生，T、B 淋巴细胞均增生，结合免疫组化结果倾向为反应性增生，部分区域嗜酸性粒细胞 ≥ 20 个/Hp；免疫组化结果：CK (-)，CD3 (部分+)，CD20 (部分+)，CD21 (滤泡树突网阳性)，Ki67 滤泡区高表达；(如图 5)。

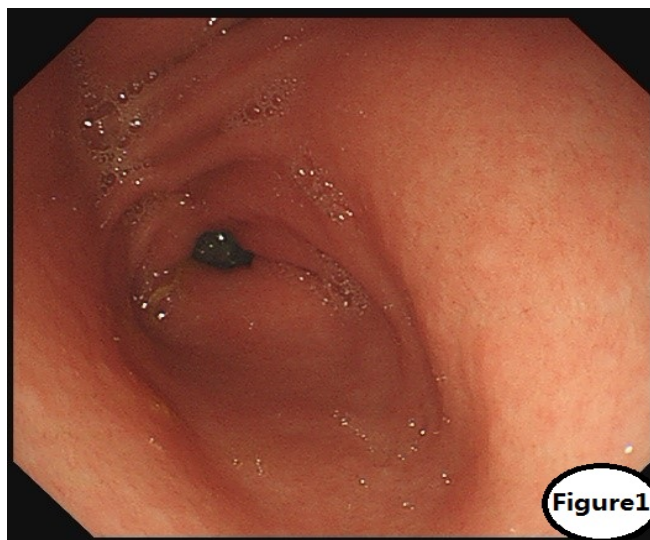


Figure 1. Hyperemia of the gastric antrum mucosa is seen here with nodular eminence

图 1. 胃窦粘膜充血，可见结节状隆起

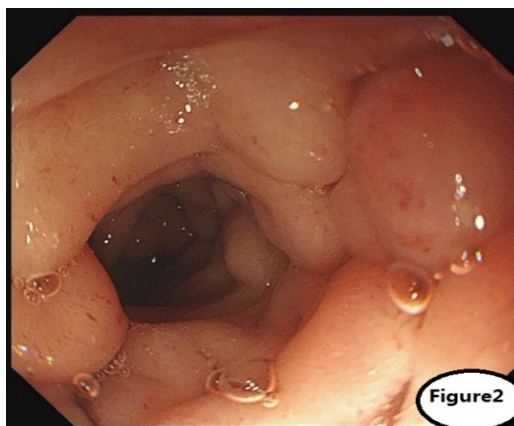


Figure 2. The mucosa of the descending duodenum is hyperemia and edema

图 2. 十二指肠降段粘膜明显充血、水肿

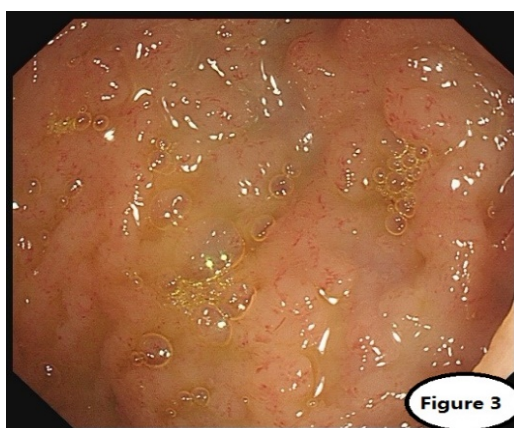

Figure 3. The mucosa of terminal ileum is obviously hyperemia, edema and telangiectasia

图 3. 回肠末端粘膜明显充血、水肿，可见毛细血管扩张

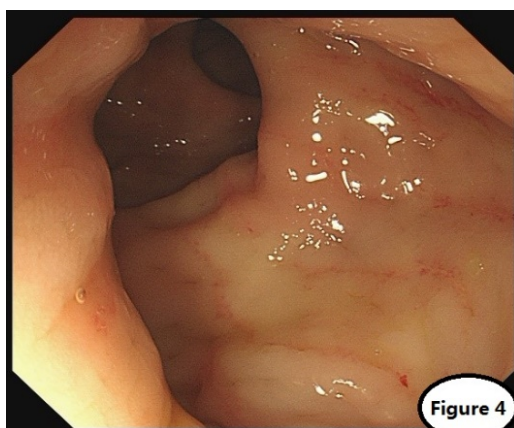


Figure 4. Sigmoid mucosa is hyperemia, edema, strip hyperemia and erosion

图 4. 乙状结肠粘膜充血、水肿，可见条索状充血、糜烂灶

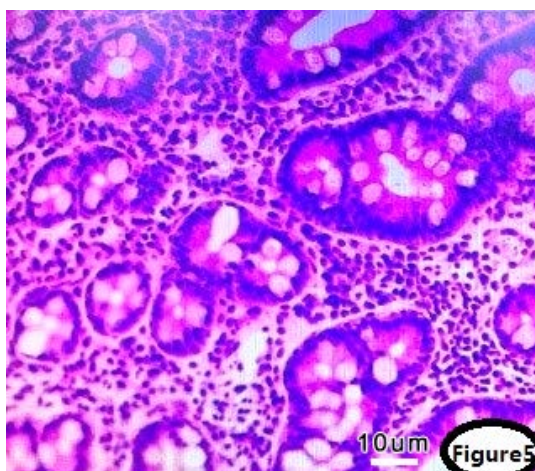


Figure 5. Pathology results
图 5. 病理结果

3. 治疗及预后

根据患者临床表现及辅助检查,考虑诊断为EG,给予口服甲泼尼龙 20 mg 口服一天一次,连续口服 1 周后逐渐减量。西替利嗪每天 10 mg 口服以抗过敏。1 周后复查 B 超:肝、胆、胰、脾、双肾未见明显异常;腹腔未见积液。复查血常规嗜酸性粒细胞绝对值为 $0.66 \times 10^9/L$ (参考值: $0.02 \times 10^9/L \sim 0.52 \times 10^9/L$),嗜酸性粒细胞百分比为 10.5% (参考值 0.4%~8.0%)。2 周后复查血常规嗜酸性粒细胞降至正常。随访 1 年患者未再出现腹痛、恶心、呕吐等胃肠道症状,外周血嗜酸性粒细胞未再出现明显升高。

4. 讨论

目前嗜酸性粒细胞性胃肠炎世界各国的患病率为每 100,000 人口中 1~20 例。本病可发生于任何年龄,多见于 20~50 岁,青少年报道较少见,而且本病无特异性,容易误诊。目前 EG 诊断仍无统一标准,丰艳等[3]总结目前诊断标准:1) 患者发病前进食特殊食物,临床上主要表现为恶心呕吐、腹痛腹泻等胃肠道症状;2) 患者外周血嗜酸性粒细胞升高;3) 胃肠道活检一处或多处活检病理结果可见嗜酸性粒细胞异常浸润,病理可见嗜酸性粒细胞 ≥ 20 个/HP;4) 需排除其他原因引起的嗜酸性粒细胞增多性疾病,如寄生虫感染、结缔组织病、恶性肿瘤、嗜酸性粒细胞增多症、肾上腺功能不全等[3] [4]。

临床上 EG 仍是采用 Klein 分型,各型单独存在,也可混合存在,其中以黏膜型多见[5]:1) 黏膜型,此型最常见,嗜酸性粒细胞仅累及黏膜层和黏膜下层,主要表现为腹痛、呕吐、消瘦、贫血、低蛋白血症、营养不良等;2) 肌型,此型嗜酸性粒细胞浸润至肌层,受累胃肠道增厚,常会引起肠梗阻、幽门梗阻症状,当累及十二指肠时,可引起胰腺炎、胆道梗阻等症状;3) 浆膜型,此型最少见,嗜酸性粒细胞浸润浆膜层,主要表现为腹水或腹膜炎,腹水中可见大量嗜酸性粒细胞,严重病例可出现肠套叠等[6]。本例青少年患者主要表现为腹痛、恶心、呕吐伴轻度发热,伴腹水,行胃肠镜检查可见炎症浸润胃底、胃窦、十二指肠降段、回肠末端等较重,考虑黏膜型、浆膜型混合存在。

EG 的发病机制尚不明确[2],杨素芳等认为可能与 IgE 介导、非 IgE 介导或混合介导,发现患儿有明确过敏史约 19.3%,血清总 IgE 增高率 54.2%,食管特异性 IgE 阳性率约 36.7%,考虑过敏原可激发患儿体内产生特异性 IgE 抗体[7] [8],认为血清总 IgE 增高和食物特异性 IgE 检测阳性可能作为疾病诊断的参考。而外周血中嗜酸性粒细胞明显增高、胃肠道活检表明存在嗜酸性粒细胞浸润及对激素有较好的反应等说明了 EG 是一种高敏感的变态反应性疾病[8]。本例患儿发病前曾进食辛辣小龙虾,考虑饮食是一种

诱发 EG 发病的关键因素,但抽血化验本患者都查 IgE 在正常范围内,因此 IgE 与 EG 的相关性有待进一步研究。

目前 EG 的治疗主要有: 1) 饮食治疗: 避免进食致敏食物,从而减轻临床症状[9]。本例患者发病前曾进食麻辣小龙虾,入院后嘱其避免进食海鲜、牛羊肉等高过敏食物,清淡饮食。2) 药物治疗: 糖皮质激素是目前最有效的药物,主要通过抑制嗜酸性粒细胞活化并诱导嗜酸性粒细胞凋亡,从而使症状缓解[8]。推荐剂量为: 甲泼尼龙 20~40 mg/d,连续应用 1~2 周,之后逐渐减量[10]。其他药物有免疫抑制剂、抗组胺药物、肥大细胞稳定剂等[6] [7]。本例患者给予口服强的松 20 mg 口服,嘱其口服一周后逐渐减量,随访半年,患者未再复发。3) 手术治疗: 仅限于内科治疗无效或有外科手术指征时行手术治疗,如已经出现肠穿孔、肠梗阻的患者,但手术后如果患者仍有症状,术后仍需饮食及药物治疗[11]。目前外科手术已很少报道。

综上所述,EG 目前临床表现及实验室检查缺乏特异性,临床容易误诊。对于患儿出现腹痛、恶心、呕吐等症状,要注意是否存在嗜酸性粒细胞增多,及时行胃肠镜检查及病理检查,并排除其他可引起嗜酸性粒细胞性疾病,减少漏诊及误诊。

参考文献

- [1] Oshima, T., Shan, J., Okugawa, T., *et al.* (2013) Down-Regulation of Claudin-18 Is Associated with the Proliferative and Invasive Potential of Gastric Cancer at the Invasive Front. *PLoS ONE*, **8**, e74757. <https://doi.org/10.1371/journal.pone.0074757>
- [2] 杨素芳, 杨敏, 耿岚岚, 等. 76 例儿童嗜酸性粒细胞性胃肠炎的临床、内镜及病理学特点分析[J]. 中华消化内镜杂志, 2017, 34(2): 94-98.
- [3] 丰艳, 燕善军. 嗜酸性粒细胞性胃肠炎的诊断及治疗[J]. 国际消化病杂志, 2015, 35(4): 256-257.
- [4] Talley, N.J., Shorter, R.G., Phillips, S.F., *et al.* (1990) Eosinophilic Gastroenteritis: A Clinicopathological Study of Patients with Disease of the Mucosa, Muscle Layer, and Subserosal Tissues. *Gut*, **31**, 54-58. <https://doi.org/10.1136/gut.31.1.54>
- [5] Klein, N.C., Hargrove, R.L., Sleisenger, M.H., *et al.* (1970) Eosinophilic Gastroenteritis. *Medicine*, **49**, 299-319. <https://doi.org/10.1097/00005792-197007000-00003>
- [6] Ridolo, E., Melli, V., De'Angelis, G., *et al.* (2016) Eosinophilic Disorders of the Gastro-Intestinal Tract: An Update. *Clinical and Molecular Allergy*, **17**, 1-11. <https://doi.org/10.1186/s12948-016-0055-y>
- [7] Teng, X., Xu, L., Wu, J., *et al.* (2013) Clinical and Morphological Features of Serosal Form of Eosinophilic Gastroenteritis in a Retrospective Study of 10 Children. *Fetal and Pediatric Pathology*, **32**, 276-283. <https://doi.org/10.3109/15513815.2012.754524>
- [8] Uppal, V., Kreiger, P. and Kutsch, E. (2016) Eosinophilic Gastroenteritis and Colitis: A Comprehensive Review. *Clinical Reviews in Allergy & Immunology*, **50**, 175-188. <https://doi.org/10.1007/s12016-015-8489-4>
- [9] Kinoshita, Y., Ishimura, N., *et al.* (2016) Recent Progress in the Research of Eosinophilic Esophagitis and Gastroenteritis. *Digestion*, **93**, 7-12. <https://doi.org/10.1159/000441668>
- [10] 金士柱, 韩明子, 赵晶. 嗜酸性细胞性胃肠炎的临床特点[J]. 胃肠病学和肝病学杂志, 2007, 16(2): 201-203.
- [11] Lucendo, A.J. and Arias, A. (2012) Eosinophilic Gastroenteritis: An Update. *Expert Review of Gastroenterology & Hepatology*, **6**, 591-601. <https://doi.org/10.1586/egh.12.42>