

缺血性肠炎1例诊治分析并文献复习

张凯凯^{1*}, 柳维林², 康娜³, 陈曦⁴, 荆丽宏⁴, 田新涛⁴, 刘小雷⁵

¹青岛大学附属医院, 山东 青岛

²青岛市城阳区疾病预防控制中心, 山东 青岛

³青岛大学附属医院崂山院区手术室, 山东 青岛

⁴青岛大学附属医院平度院区消化内科, 山东 青岛

⁵青岛大学附属医院平度院区普外一科, 山东 青岛

Email: *zhangjianqdfy@126.com

收稿日期: 2021年3月19日; 录用日期: 2021年4月18日; 发布日期: 2021年4月25日

摘要

背景: 缺血性肠病亦称缺血性肠炎(ischemic colitis, IC), 是一组因结肠血液供应不足或再灌注损伤所导致的肠道不同程度组织坏死和一系列症状的疾病。IC的人群发病率为4.5/100,000到44/100,000不等, 以女性多见。缺血性肠炎患者多以腹痛、腹泻、便血等非特异性消化道症状为主。影像学及结肠镜检查的应用极大地提高了该病的诊断率。病例介绍: 本文通过回顾保守治疗缺血性肠炎患者一例, 进行文献复习, 总结缺血性肠炎的发病机制、临床特点、诊疗策略, 以提高对缺血性肠炎的认识。结论: 缺血性肠炎是一种少见疾病, 极易与其他肠道炎性疾病混淆, 诊疗过程中应详细询问现病史、既往史, 及时完善全腹CT及结肠镜检查, 根据临床症状及辅助检查具体分析, 决定治疗方案。

关键词

缺血性肠炎, 肠道炎性疾病, 诊断, 个案报道

Analysis of the Diagnosis and Treatment of Ischemic Colitis: A Case Report and Literature Review

Kaikai Zhang^{1*}, Weilin Liu², Na Kang³, Xi Chen⁴, Lihong Jing⁴, Xintao Tian⁴, Xiaolei Liu⁵

¹The Affiliated Hospital Qingdao University, Qingdao Shandong

²Center for Disease Control and Prevention of Chengyang, Qingdao Shandong

³Operating Room, Laoshan District, The Affiliated Hospital Qingdao University, Qingdao Shandong

⁴Department of Gastroenterology, Pingdu District, The Affiliated Hospital Qingdao University, Qingdao Shandong

*通讯作者。

文章引用: 张凯凯, 柳维林, 康娜, 陈曦, 荆丽宏, 田新涛, 刘小雷. 缺血性肠炎 1 例诊治分析并文献复习[J]. 临床医学进展, 2021, 11(4): 1813-1819. DOI: 10.12677/acm.2021.114260

⁵The First Department of General Surgery, Pingdu District, The Affiliated Hospital Qingdao University, Qingdao Shandong
Email: *zhangjianqdfy@126.com

Received: Mar. 19th, 2021; accepted: Apr. 18th, 2021; published: Apr. 25th, 2021

Abstract

Background: Ischemic colitis (IC) is a group of diseases with different degrees of tissue necrosis and a series of symptoms caused by insufficient blood supply or reperfusion injury of colon. Incidence of IC in the general population varies from 4.5 to 44 cases per 100,000 people annually and it affects more women than men. Most patients with IC are abdominal pain, diarrhea, fecal blood and other non-specific digestive tract symptoms. The application of electronic computer X-ray tomography technique (CT) and colonoscopy has greatly improved the diagnosis rate of the disease. **Case introduction:** This article reviews the literature of a case of IC treated conservatively, summarizes the pathogenesis, clinical characteristics, diagnosis and treatment strategies of ischemic enteritis, so as to improve the understanding of IC. **Conclusion:** IC is a rare disease, which is easy to be confused with other inflammatory bowel diseases (IBD). In the process of diagnosis and treatment, the current and past history should be inquired in detail, abdominal CT and colonoscopy should be improved in time, and the treatment plan should be decided according to the specific analysis of clinical symptoms and auxiliary examinations.

Keywords

Ischemic Colitis, Inflammatory Bowel Diseases, Diagnose, Case Report

Copyright © 2021 by author(s) and Hans Publishers Inc.

This work is licensed under the Creative Commons Attribution International License (CC BY 4.0).

<http://creativecommons.org/licenses/by/4.0/>



Open Access

1. 介绍

缺血性肠炎在临床中属于一种罕见疾病，近年来其发病率呈逐年上升的趋势[1]。腹痛、便血与腹泻作为缺血性肠炎的“三联征”，发病初期常见恶心和呕吐、腹胀与发热等伴随症状，严重者可出现腹膜刺激征、腹腔积液、肠穿孔、肠坏死甚至危及生命[2]。IC患者临床症状的多样性，无特异性，使得临床上易误诊、漏诊。本文通过回顾缺血性肠炎1例，并进行文献复习。总结该病的临床特点、诊断及治疗方案，以提高对IC的认识，降低误诊率。

2. 案例报道

病人李某某，男性，72岁，因“突发中下腹疼痛不适、便血1天”于2020年2月6日来院，患者1天前无明显诱因出现中下腹不适伴便血，便血达6~7次/天，每次100~150 ml，暗红色，无脓性便。既往高血压、糖尿病、动脉粥样硬化、脑梗病史，平素血糖控制欠佳，未规律服用降糖药物，脑梗经对症处理，无明显后遗症(本次发病前一直服用阿司匹林)。入院后查体：T 37.2℃，P 136次/分，R 26次，BP 153/72 mmHG，腹部平坦，全腹部压痛，以右下腹及左下腹部为著，有腹肌紧张，无明显反跳痛。腹部听诊，肠鸣音较为活跃。辅助检查：白细胞 $29.2 \times 10^9/L$ ，中性粒细胞百分比89.7%，血红蛋白192 g/L，D-二聚

体 1380, 乳酸 4.6 mmol/L, 无明显贫血。急诊行全腹部增强 CT (图 1)提示: 自升结肠至降乙交界处肠管明显水肿, 周围有炎性渗出。初步诊断: 缺血性肠炎。患者有腹膜炎体征且乳酸、白细胞值升高, 考虑患者为重型缺血性肠炎, 应引起高度重视。入院后完善腹部血管 CTA (图 2)提示: 腹主动脉及分支广泛钙化, 但肠系膜上、下动脉的主要分支如回结肠动脉、结肠右、中结肠、左结肠、乙状结肠、直肠上动脉均未见堵塞, 排除肠系膜动脉血管栓塞可能, 进一步印证缺血性肠炎的诊断。经给予早期禁饮食、

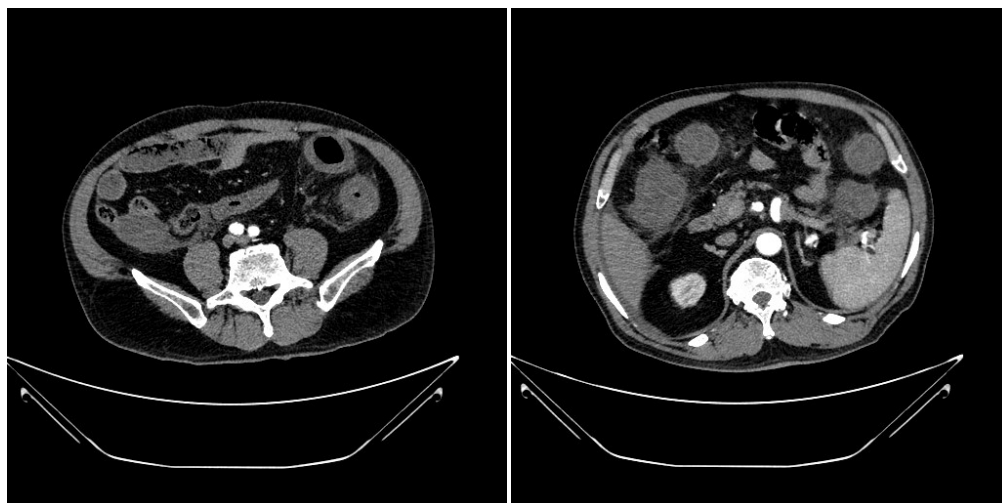


Figure 1. Results of abdominal enhanced CT on February 6
图 1. 患者 2 月 6 日全腹部增强 CT 结果

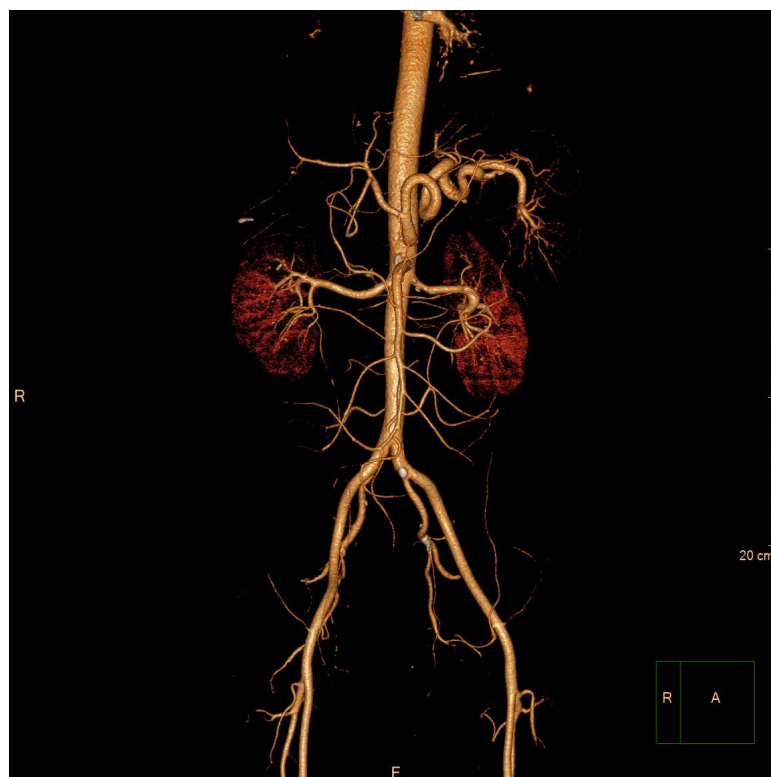

Figure 2. Abdominal artery CTA results after admission
图 2. 患者入院后腹部动脉 CTA 结果

抗感染、扩血管、改善微循环、补液等对症处理后(注意不使用止血药物), 2月10日复查CT(图3)显示: 结肠水肿较前减轻, 周围渗出明显减少。与我院消化内科沟通后, 于2月10日行结肠镜检查(图4)显示: 结肠黏膜呈典型奶酪样改变, 尚未出现坏死, 证实为缺血性肠炎。对比患者入院以来白细胞、中性粒细胞百分比、乳酸、C-反应蛋白等检验结果变化(图5), 考虑患者保守成功可能性加大, 继续给予患者对症支持治疗, 患者于2月21日出院。

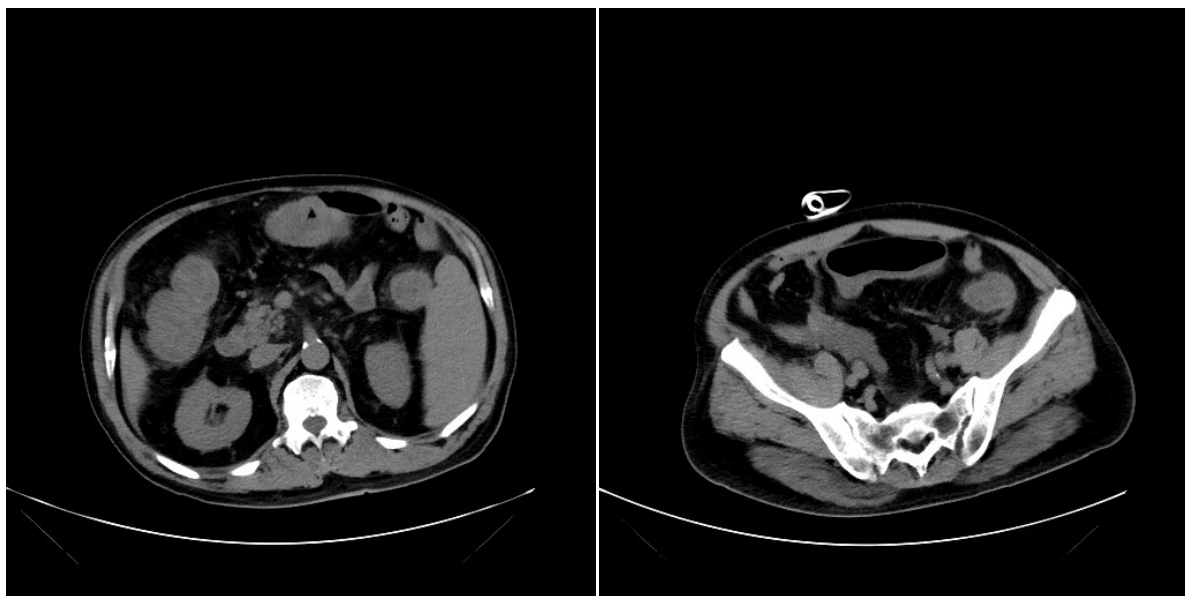


Figure 3. Results of abdominal CT on February 10

图3. 患者2月10日腹部平扫CT结果

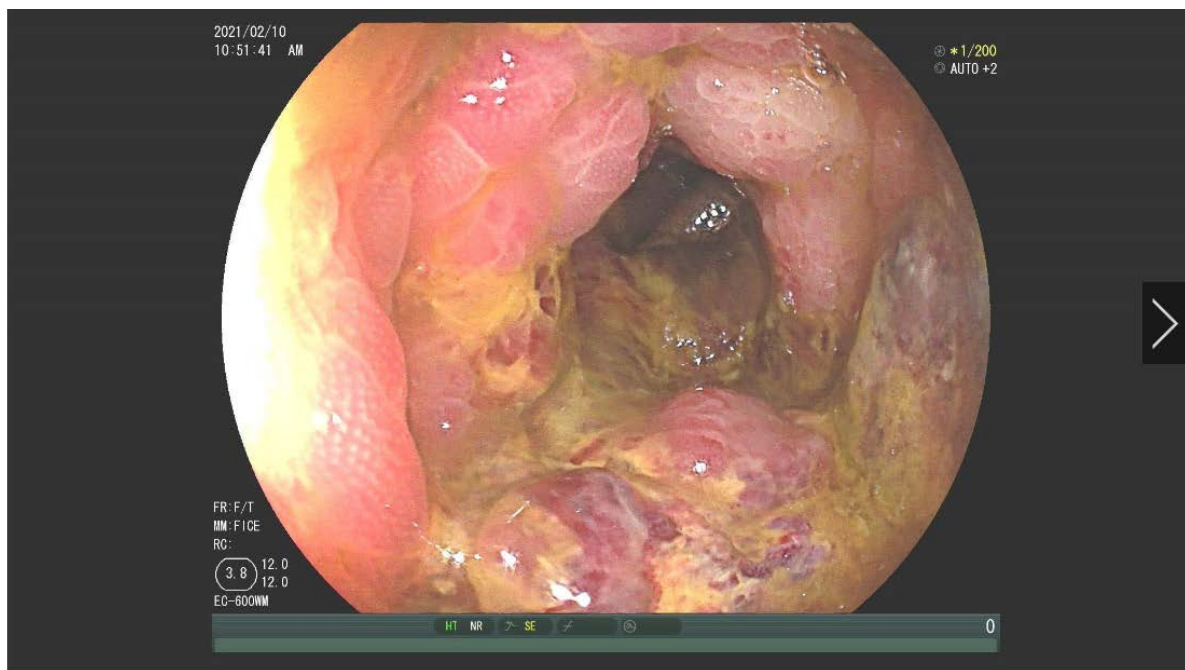


Figure 4. Result of colonoscopy on February 10

图4. 患者2月10日结肠镜检查结果

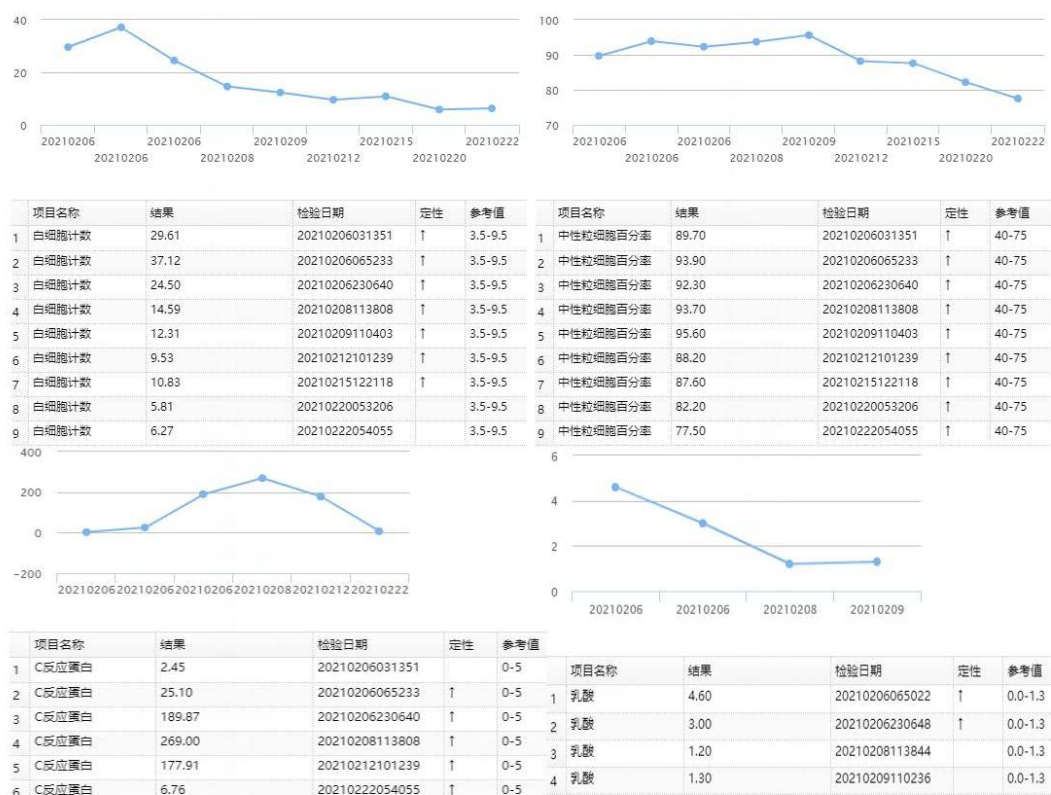


Figure 5. Results of white blood cell count (WBC), neutrophil percentage (NE%), lactic acid (Lac) and C-reactive protein (CRP)

图 5. 患者白细胞、中性粒细胞百分比、乳酸、C-反应蛋白结果

3. 讨论

3.1. 形成机制及临床特点

缺血性结肠炎的发病原因与结肠血管的解剖密切相关。目前认为缺血性结肠炎多为血流低灌注和血流恢复时再灌注损伤所引起[3]。结肠血供主要是由肠系膜上下动脉及其内脏动脉分支供应。由于血液循环或局部供血区的肠系膜血管解剖或功能改变而引起结肠血流压力降到 40 mmHg 以下时,结肠就可能发生缺血。尽管结肠任何一部分都可能被缺血影响,但最易被影响的部位就是血供较差的“分界区(watershed areas)”,如脾区、降结肠、乙状结肠或直乙交界等[3]。腹痛、便血、腹泻被称作缺血性结肠炎的“三联征”,患者于发病初期,亦常见恶心和呕吐、腹胀与发热等症状。因该病早期症状不明显,可通过伪膜性肠炎和克罗恩病、溃疡性结肠炎与感染性结肠炎等肠道炎性疾病予以对比鉴别。缺血性结肠炎发病周期具有季节相关性,因机体血管受环境温度影响发生收缩或舒张,使其循环系统活跃度受到影响[4]。在解剖因素中应特别注意:德拉蒙德的边缘动脉是由肠系膜上动脉发出的回肠,右结肠和中肠动脉的吻合分支形成的,以及肠系膜下动脉发出的左结肠动脉和乙状动脉分支,它走行于肠系膜内、距大肠内缘约 3~4 cm,从回盲肠交界处延伸至直乙状结肠交界处。Riolan 拱廊是指 Drummond 边缘动脉的一部分,该部分形成在中、左结肠动脉的分支之间。它实际上是肠系膜上、下动脉之间直接交通的部位,其位于横结肠右侧和降结肠近端之间的肠系膜中。在狭窄或闭塞的情况下,这种联系在提供侧支血流方面具有重要的临床意义。在 5% 的人口中,德拉蒙德动脉的发育异常如先天性缺失,构成了一个额外的诱发结肠缺血性疾病的因素。至于右半结肠缺血性结肠炎的出现则是因为右回结肠动脉的末端——距离肠系膜上动脉的起始

处最远。

3.2. 诊断及鉴别

CT 作为外科最常见的辅助检查之一，对缺血性结肠炎的诊断具有一定的特异性。据报道[5] [6]，缺血性结肠炎 CT 多表现为肠壁弥漫性增厚、肠壁分层及肠管周围炎性渗出、肠梗阻、腹腔游离气体等征象。腹部 CT 亦可用于判定病变肠管的位置，显示病变肠管水肿程度，评估有无缺血、坏死、穿孔等严重并发症。此外，结肠镜检查被认为是缺血性结肠炎诊断的金标准。有学者通过对 70 例患者行结肠镜检查，最终确诊为缺血性结肠炎的有 67 例，确诊率为 95.7% [7]。缺血性结肠炎内镜下多表现为黏膜充血、水肿、糜烂，可有溃疡形成，上覆有黄白苔(奶酪样改变)。且结肠镜检查在评估病变部位、病情严重程度及鉴别诊断方面亦极为重要。

除 CT 及结肠镜检查外，缺氧诱导因子 1 α (HIF-1 α)和血管内皮生长因子(VEGF)可协助缺血性结肠炎的诊断。研究显示：HIF-1 α 和 VEGF 可在正常人结肠组织中表达，在缺血性结肠炎病变位置过量表达[8]。临床工作中可通过检查上述因子的表达水平评估组织的缺血程度及修复进展，对高龄、出血多或有禁忌症不宜进行结肠镜检查患者的早期诊断及病情评估和指导治疗具有重要临床价值。

3.3. 治疗方案

缺血性结肠炎的治疗主要依据患者的临床症状、体征及辅助检查具体分析。治疗方法以保守治疗为主，研究显示：90%以上缺血性结肠炎患者保守治疗成功[4] [9]。保守治疗主要有以下几方面：1) 较重型患者早期禁食，轻型患者可尽早使用微生态制剂，如酪酸梭菌活菌胶囊等；2) 静脉营养支持；3) 应用广谱抗生素；4) 积极治疗心血管系统原发病，停用血管收缩药(肾上腺素、多巴胺等)；5) 应用肛管排气或灌肠以缓解结肠扩张；6) 另外应当特别注意止血药的慎重使用，诊断明确的前提下禁止使用止血类药物；7) 本文中患者住院时间 15 天，在使用上述治疗方案的同时，联用前列地尔及罂粟碱等药物，取得较好效果，此外加用复方丹参注射液，对病人的病情改善也起到积极作用。目前，对于缺血性结肠炎是否行手术治疗尚没有统一的标准，对于体温、白细胞、乳酸持续升高或出现腹膜炎的患者应高度警惕，而对于出现穿孔、肠坏死、大出血的患者应积极手术治疗[10]。

4. 总结

缺血性结肠炎是一种随着年龄的增长发病率逐渐增加的疾病。腹痛、腹泻、便血等症状的非特异性，无疑增加了该病的诊断难度。缺血性结肠炎的 CT 征象具有一定的特异性，可为诊断提供依据。结肠镜检查对缺血性结肠炎具有极高的诊断率，对于排除其他疾病且无结肠镜检查禁忌的患者应及早行结肠镜检查。目前，对缺血性结肠炎的治疗多以保守治疗为主，当患者出现弥漫性腹膜炎、肠穿孔、肠坏死等并发症时，我们应提高警惕，必要时积极手术治疗。

参考文献

- [1] Douberis, M., Panagopoulos, P., Scherz, S., Dellaporta, E. and Kouklakis, G. (2016) Update on Ischemic Colitis: From Etiopathology to Treatment Including Patients of Intensive Care Unit. *Scandinavian Journal of Gastroenterology*, **51**, 893-902. <https://doi.org/10.3109/00365521.2016.1162325>
- [2] Theodoropoulou, A. and Koutroubakis, I.-E. (2008) Ischemic Colitis: Clinical Practice in Diagnosis and Treatment. *World Journal of Gastroenterology*, **14**, 7302-7308. <https://doi.org/10.3748/wjg.14.7302>
- [3] Stamatakis, M., Douzinas, E., Stefanaki, C., Petropoulou, C., Arampatzi, H., Safioleas, C., Giannopoulos, G., Chatziconstantinou, C., Xiromeritis, C. and Safioleas, M. (2009) Ischemic Colitis: Surging Waves of Update. *The Tohoku Journal of Experimental Medicine*, **218**, 83-92. <https://doi.org/10.1620/tjem.218.83>

-
- [4] 程毅东. 缺血性肠炎临床诊疗效果[J]. 中外医疗, 2017(21): 58-59+62.
- [5] 高浩然. 缺血性肠病患者的腹部 CT 诊断分析[J]. 影像研究与医学应用, 2020(7): 225-226.
- [6] 王晓凤, 文娣娣, 赵宏亮, 许荆棘, 杨艺, 鄂蓓, 等. 缺血性结肠炎的 CT 表现[J]. 中华消化病与影像杂志(电子版), 2018(3): 107-111.
- [7] 吕胜利. 经结肠镜确诊的缺血性结肠炎的特征性分析[J]. 国际感染病学(电子版), 2020(1): 59-60.
- [8] 焦婕英, 王春莹, 李伟之, 刘静静, 李娜, 邵杰, 等. 缺血性肠炎患者和正常人缺血相关细胞因子的 PCR 及免疫组化比较[J]. 现代消化及介入诊疗, 2020(8): 1088-1092.
- [9] 张咏梅. 缺血性结肠炎临床诊治 95 例[J]. 陕西医学杂志, 2013(7): 879-880.
- [10] Nikolic Amanda, L. and Keck James, O. (2018) Ischaemic Colitis: Uncertainty in Diagnosis, Pathophysiology and Management. *ANZ Journal of Surgery*, **88**, 278-283. <https://doi.org/10.1111/ans.14237>