

肿瘤病灶切除、钢板内固定治疗 胫骨骨母细胞瘤的疗效观察

陈昊, 高凯, 李林, 牛建兵*

济宁市第一人民医院骨关节外科, 山东 济宁
Email: *niujianbing@126.com

收稿日期: 2021年4月11日; 录用日期: 2021年4月25日; 发布日期: 2021年5月12日

摘要

目的: 观察肿瘤病灶切除、钢板内固定术治疗胫骨骨母细胞瘤的临床疗效。方法: 选取我院胫骨骨母细胞瘤患者3例作为研究对象, 对所有研究对象进行肿瘤病灶切除、钢板内固定术治疗, 术前及术后观察影像学资料、术后肌力恢复、下地活动时间、复发率、恶变率情况, 验证肿瘤病灶切除、钢板内固定手术对胫骨骨母细胞瘤患者的优良率情况。结果: 术后我们对患者进行了3年随访, 从影像学方面观察到肿瘤病灶部位未见肿瘤复发情况, 钢板内固定物位置良好, 无钢板内固定物移位、断裂等情况发生, 同时我们发现在术后1月时患者的肌力达到术前肌力相似水平, 可适当下地活动, 术后3月时患者能完全负重下地活动, 同时, 所有手术患者中随访3年, 未发现骨母细胞瘤术后恶变情况, 均恢复良好, 优良率达到100%。结论: 肿瘤病灶切除、钢板内固定术治疗胫骨骨母细胞瘤具有明显地临床效果, 患者术后肌力恢复较快, 同时明显地降低了患者术后的复发率及恶变率, 具有很好地优良率, 能够很好地改善患者生活质量, 具有良好的社会及经济利益, 值得应用及推广。

关键词

骨母细胞瘤, 肿瘤病灶切除, 钢板内固定

Observation of Curative Effect of Lesion Scraping, Plate Internal Fixation on Osteoblastoma

Hao Chen, Kai Gao, Lin Li, Jianbing Niu*

Department of Orthopedics, Jining First People's Hospital, Jining Shandong

*通讯作者。

Email: *niujianbing@126.com

Received: Apr. 11th, 2021; accepted: Apr. 25th, 2021; published: May 12th, 2021

Abstract

Objective: To observe the clinical efficacy of tumor resection and plate internal fixation in the treatment of tibial osteoblastoma. **Methods:** Three patients with tibial osteoblastoma in our hospital were selected as the research subjects. All subjects were treated with tumor lesion resection and plate internal fixation. Observe the preoperative and postoperative imaging data, postoperative muscle strength recovery, time spent on the ground, recurrence rate, and malignant transformation rate to verify the excellent and good rate of tumor resection and plate internal fixation for patients with tibial osteoblastoma. **Results:** After the operation, we followed up the patients for 3 years. From the imaging aspect, we observed that there was no tumor recurrence at the tumor site, the steel plate fixation was in good position, and there was no displacement or breakage of the steel plate fixation. At the same time, we found that the patient's muscle strength reached the same level as the preoperative muscle strength at 1 month after surgery, and the patient was able to move under full weight at 3 months after surgery. At the same time, all surgical patients were followed up for 3 years, and no malignant transformation of osteoblastoma was found after surgery, and all recovered well, and the excellent and good rate reached 100%. **Conclusion:** Tumor lesion resection and plate internal fixation have obvious clinical effects in the treatment of tibial osteoblastoma. The patient's muscle strength recovers quickly after surgery, and at the same time, the postoperative recurrence rate and malignant transformation rate of the patient are significantly reduced, with a good excellent rate, which can improve the quality of life of patients, has good social and economic benefits, and is worthy of application and promotion.

Keywords

Osteoblastoma, Tumor Resection, Plate Internal Fixation

Copyright © 2021 by author(s) and Hans Publishers Inc.

This work is licensed under the Creative Commons Attribution International License (CC BY 4.0).

<http://creativecommons.org/licenses/by/4.0/>



Open Access

1. 引言

骨母细胞瘤是一种类型特殊的骨科肿瘤，虽然具有侵袭性，但是在组织学上并无恶性表现，偶尔出现恶变或肺转移，病因至今尚未能明确[1]。该肿瘤多发生于男性，比例约为 2:1，约占骨肿瘤总数的 1%，患者发病高峰年龄在 25 岁左右，80% 小于 30 岁[2]。该肿瘤的早期症状多为放射痛或局部疼痛，夜间疼痛多不多见。肿瘤病灶外的骨皮质变薄，边界清楚，呈溶骨性膨胀改变。依据肿瘤钙化的程度和血管丰富的多少，肿瘤可表现为较大的透亮区或斑块状钙化，若病变波仅仅累及一侧皮质，可能会使骨皮质变薄、甚至破溃，最终使致瘤体侵入椎管或周围软组织[3]。

目前骨母细胞瘤主要通过手术治疗，手术方式要根据肿瘤的类型所决定，对于普通型骨母细胞瘤可行刮除加植骨治疗，但复发率约在 10% 作用，边缘切除也可作为一种手术方式，给予肿瘤完整切除，不易复发。对于侵袭性骨母细胞瘤的治疗方案，经常采取边缘切除或广泛切除，并进行术后放疗[3] [4]。但是目前临床上尚未有明确的手术方案即减少复发和防止恶变，又能改善患者的生活质量。

选取我院手术治疗的 3 例骨母细胞瘤患者作为研究对象, 所有患者均进行了骨母细胞瘤瘤体切除、钢板内固定, 术后对患者连续随访 3 年, 观察肌力恢复情况、下地活动时间、肿瘤复发情况、钢板内固定物位置情况、恶变率、优良率等情况, 发现肿瘤病灶切除、钢板内固定术治疗胫骨骨母细胞瘤具有显著地临床疗效, 该手术方式提高了术后肌力、缩短了术后下地时间并且显著地降低了患者的术后复发率及肿瘤恶变率, 很好地改善了患者生活质量, 具有良好的社会及经济利益, 值得应用及推广。

2. 资料和方法

2.1. 临床资料

选取我院手术治疗的 3 例骨母细胞瘤患者作为研究对象, 患者在术前经过病理活检确诊为骨母细胞瘤, 年龄为 30~43 岁, 平均 36 岁, 男 2 例, 女 1 例, 3 例患者肿瘤均发生位置为胫骨远段。所有研究对象均通过我院伦理委员会同意, 对研究内容了解并自愿签署知情同意书, 3 例患者均得到有效随访, 未有失访情况。

2.2. 纳入标准和排除标准

纳入标准: 1) 胫骨骨母细胞瘤; 2) 下肢活动良好; 3) 无骨折; 4) 无恶变; 5) 无远处转移; 6) 皮肤良好。

排除标准: 1) 非胫骨骨母细胞瘤; 2) 恶变; 3) 伴有远处转移; 4) 伴有骨折; 5) 皮肤破损; 6) 再次手术者。

2.3. 手术方式

麻醉成功后, 患肢碘酊消毒, 酒精脱碘, 铺单, 止血带进行常规止血。取肿瘤表面纵行切口, 距离肿瘤边缘上下 3 cm, 逐层切开皮肤、皮下组织, 保护血管、神经, 分离至肿物表面, 见胫骨肿物, 外生、膨出性, 质地硬, 利用骨刀将肿物彻底切除, C 臂透视下可见肿瘤切除完整, 无残留, 给予肿瘤表面钢板内固定, 预防骨折发生, 再次 C 臂透视, 可见钢板固定牢固, 位置良好。无菌生理盐水彻底冲洗, 逐层缝合, 远端放置引流管, 下肢弹力绷带加压包扎, 手术顺利, 生命体征稳定, 术中出血约 100 ml, 麻醉苏醒后安返病房, 术后给予抗凝、止痛、消炎、消肿治疗。

2.4. 观察指标

1) 术前肌力、术后 1 天肌力、7 天肌力、术后 1 月肌力、术后 3 月肌力; 2) 术后下床时间; 3) 术后恶变率; 4) 优良率; 5) 术前及术后影像学资料。

2.5. 统计学分析

本实验采用 SPSS 19.0 统计学软件, 采用 t 检验进行两组间比较, $p < 0.05$ 意味着两组数据之间具有统计学意义。

3. 结果

3.1. 患者术前、术后影像学资料

影像学资料(图 1~4)结果显示, 手术完整切除肿瘤, 给予钢板内固定防止肿瘤处骨折, X 线片显示术后未见骨折发生, 钢板内植物位置稳定, 无移位、断裂情况发生, 回访过程中无肿瘤复发及恶变情况发生, 恶变率为 0, 复发率为 0, 优良率为 100%。

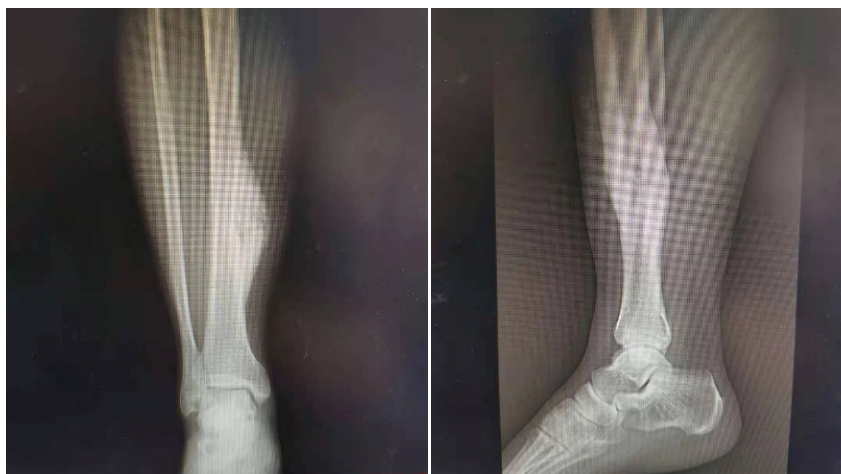

Figure 1. X-ray before operation
图 1. 术前 X 线

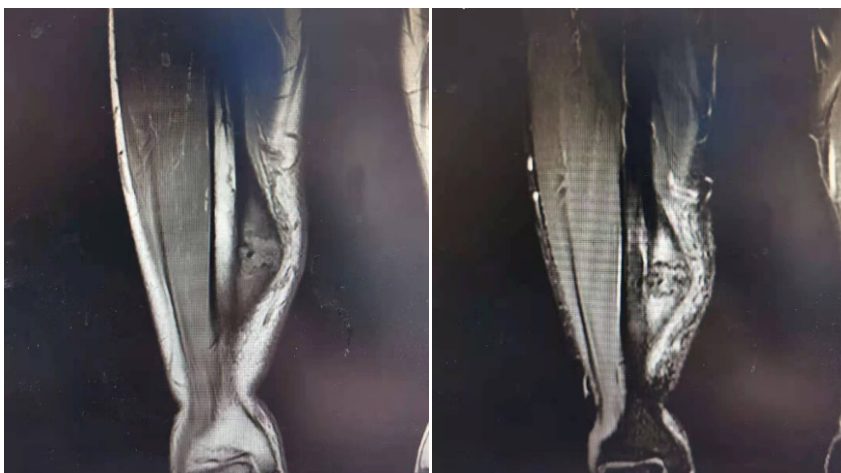


Figure 2. MRI before operation
图 2. 术前 MRI

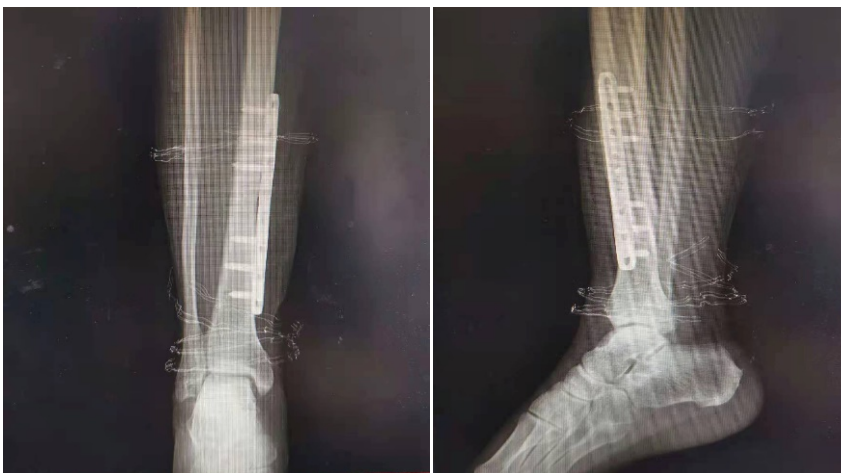

Figure 3. X-ray reexamination in 1 month after surgery
图 3. 术后 1 月复查 X 线片

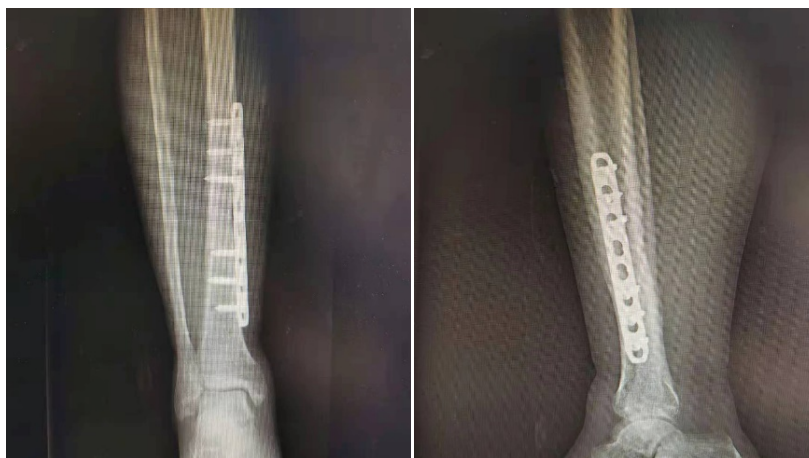


Figure 4. X-ray reexamination in 3 months after operation

图4. 术后3月复查X线

3.2. 术前、术后肌力情况以及术后下地活动时间

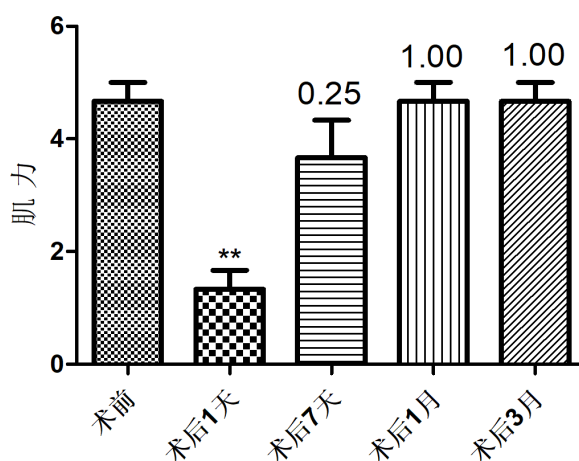


Figure 5. Preoperative and postoperative muscle strength (** $p < 0.01$)

图5. 术前及术后患肢肌力(** $p < 0.01$)

以上结果为患者术前及术后患肢肌力情况(图5)。结果显示,骨母细胞瘤患者术前肌力基本正常,而在术后第1天时明显减低($p < 0.01$),表明术后第1天时患者肌力暂未恢复,而在术后第7天时,患者的肌力明显恢复,与术前相比 $p > 0.05$,数据无统计学意义,结果意味着这种手术方式治疗骨母细胞瘤在术后第7天时患者的肌力已经恢复至术前水平。同时,在术后1月和3月时,回访发现,患者肌力已与术前肌力数据相比 $p = 1$,结果意味着患者肌力已恢复至术前正常水平。

我们随访患者,发现在术后1月时患者的肌力达到术前肌力相似水平,可适当下地活动,术后3月时患者能完全负重下地活动。

3.3. 术后3年复发率、恶变率及优良率情况

患者经过随访3年,未见有患者复发,无恶变发生,无远处转移情况,该手术方式治疗骨母细胞瘤优良率为100%,具有良好的经济与社会效益,值得推广与应用(表1)。

Table 1. Recurrence rate, malignant change rate, and excellent rate at 1 year after operation**表 1.** 术后 3 年复发率、恶变率及优良率

术后 3 年	
复发率	0
恶变率	0
优良率	100%

4. 讨论

骨母细胞瘤具有生长缓慢、病程较长、伴有局部疼痛为主要症状的特点，是一种比较罕见的原发肿瘤，大多数为良性病变，少数呈现侵袭性生长，罕见恶变，约占所有骨肿瘤的 1% 左右，好发年龄为 21~30 岁左右，其中骨母细胞瘤约 40% 发生在脊柱，其次多发生在长骨[5]。可应用 X 线、CT 及 MRI 诊断，但是最终诊断标准为病理学诊断，骨母细胞瘤的典型影像学表现为骨皮质变薄或断裂，局限性膨胀性骨质破坏，周围呈薄壳状钙化并形成环形，肿瘤内可含有钙化和骨化[6]。

目前治疗骨母细胞瘤的方案主要为：放疗、化疗及手术治疗。其中手术治疗为主要治疗手段，90% 患者在术后疼痛得到有效缓解[7]。主要的手术方式为：肿瘤的整块切除及病灶内刮除，其中病灶内刮除术后复发率高，而整块切除可能破坏骨的完整性及稳定性[5] [8]，目前尚未有一种可以明确减少复发率、恶变率的最佳治疗方案，同时能够很好地促进患者术后患肢功能恢复，改善患者的生活质量。

在我们的回顾性研究中发现，骨母细胞瘤的发病率较低，共收集 3 例病例，均发病于胫骨远端，我们选用了肿瘤病灶刮除、钢板内固定手术方式治疗骨母细胞瘤，手术方式实现了肿瘤病灶完整刮除，并且利用钢板内固定预防骨折发生，保持骨的完整性。我们分别观察了患者的肌力变化，发现在术后 7 天患者的肌力明显改善，术后 1 月复查患者肌力已恢复至术前水平，可适当下地活动，术后 3 月可完全负重下地活动，随访过程中未发现钢板内植物脱落、断裂、移位情况发生，术后随访 3 年，未见肿瘤复发、恶变及远处转移，优良率达到 100%。

由此可见，对骨母细胞瘤采取肿瘤病灶刮除、钢板内固定手术方式既能满足肿瘤病灶的完整切除，达到预防肿瘤复发及恶变的可能，又能通过钢板内固定术进行骨质固定，预防术后骨折发生，同时可以使患者进行术后早期下地、及时锻炼、快速康复，改善患者的预后，改善患者的生活质量，该手术方式具有非常明显的有效率，值得应用及推广。

参考文献

- [1] 莫深, 黄容泰. 胫骨上段骨母细胞瘤一例[J]. 广西医学, 2002(2): 298.
- [2] Stavridis, S.I., Pingel, A., Schnake, K.J., et al. (2013) Diagnosis and Treatment of a C2-Osteoblastoma Encompassing the Vertebral Artery. *European Spine Journal*, **22**, 2504-2512. <https://doi.org/10.1007/s00586-013-2875-5>
- [3] 黄鑫, 林稔, 林鹏, 潘伟波, 柳萌, 严晓波, 叶招明. 脊柱骨母细胞瘤手术治疗的临床效果[J]. 中华骨科杂志, 2018, 38(10): 588-594.
- [4] 孙柏寒, 郑柏, 郭开今, 黄栋, 刘永涛, 辛兵. 脊柱骨母细胞瘤的临床研究进展[J]. 中国矫形外科杂志, 2018, 26(3): 238-241.
- [5] 罗琼. 骨母细胞瘤误诊一例[J]. 临床放射学杂志, 2015, 34(4): 551-552.
- [6] Chun, K.A., Cho, I.H., Won, K.J., et al. (2003) Osteoblastoma as a Cause of Osteomalacia Assessed by Bone Scan. *Annals of Nuclear Medicine*, **17**, 411-414. <https://doi.org/10.1007/BF03006611>
- [7] Yin, H., Zhou, W., Yu, H., et al. (2014) Clinical Characteristics and Treatment Options for Two Types of Osteoblastoma in the Mobile Spine: A Retrospective Study of 32 Cases and Outcomes. *European Spine Journal*, **23**, 411-416.

<https://doi.org/10.1007/s00586-013-3049-1>

- [8] Saccomanni, B. (2012) Osteoid Osteoma and Osteoblastoma of the Spine: A Review of the Literature. *Current Reviews in Musculoskeletal Medicine*, **5**, 65-67. <https://doi.org/10.1007/s12178-012-9113-3>