

探索性应用抗PD-1抗体治疗晚期胰腺癌的观察研究

张紫腾¹, 宋文广^{2*}

¹华北理工大学研究生学院, 河北 唐山

²唐山市工人医院肿瘤内一科, 河北 唐山

收稿日期: 2021年11月27日; 录用日期: 2021年12月17日; 发布日期: 2021年12月30日

摘要

目的: 初步探讨抗PD-1抗体治疗18例晚期胰腺癌的安全性及疗效。方法: 本研究收集唐山市工人医院、开滦总医院、唐山市南湖医院2019年1月至2021年9月经一线方案治疗失败的晚期胰腺癌患者18例, 以静脉输注抗PD-1抗体作为主要治疗, 观察其不良反应(AE)、总生存期(OS)、无进展生存期(PFS)、客观缓解率(ORR)及疾病控制率(DCR)。结果: 18例患者的中位无进展生存期(mPFS)为3.6个月(95% CI 3.000~5.050), ORR为27.8%, DCR为66.7%。单药免疫治疗最常出现的不良反应包括疲乏(16.7%)、发热(11.1%)、贫血(11.1%); 免疫联合化疗最常出现的不良反应包括白细胞减少(44.4%)、粒细胞减少(44.4%)、血小板减少(38.9%); 没有发生与药物有关死亡。疗效相关分析显示, 东部肿瘤合作组(ECOG)的表现状态(PS) 0~1 ($p = 0.006$)是延长OS的因素, 但非独立的预后因素。结论: 本研究中抗PD-1抗体治疗晚期胰腺癌安全性可期, 但由于样本量较小, 疗效有待进一步的临床观察。

关键词

抗PD-1抗体, 晚期胰腺癌, 免疫治疗

An Observational Study of Exploratory Using Anti-PD-1 Antibody in the Treatment of Advanced Pancreatic Cancer

Ziteng Zhang¹, Wenguang Song^{2*}

¹Graduate School, North China University of Science and Technology, Tangshan Hebei

²Oncology Department 1, Tangshan Workers' Hospital, Tangshan Hebei

Received: Nov. 27th, 2021; accepted: Dec. 17th, 2021; published: Dec. 30th, 2021

*通讯作者。

Abstract

Objective: To investigate the safety and efficacy of anti-PD-1 antibody in the treatment of 18 patients with advanced pancreatic cancer. **Methods:** In this study, 18 patients with advanced pancreatic cancer who failed first-line therapy from January 2019 to September 2021 were collected from Tangshan Workers' Hospital, Kailuan General Hospital and Tangshan Nanhu Hospital. Intravenous infusion of anti-PD-1 antibody was used as the main treatment. Adverse effects (AE), overall survival (OS), progression-free survival (PFS), objective response rate (ORR) and disease control rate (DCR) were observed. **Results:** The median PFS (mPFS) of 18 patients was 3.6 months (95% CI 3.000~5.050), ORR was 27.8%, and DCR was 66.7%. The most common adverse reactions to monotherapy included fatigue (16.7%), fever (11.1%) and anemia (11.1%). The most common adverse reactions to immunotherapy combined with chemotherapy were leukopenia (44.4%), granulocytopenia (44.4%) and thrombocytopenia (38.9%). No drug-related deaths occurred. Efficacy correlation analysis showed that the Eastern Tumor Cooperative group (ECOG) presentation status (PS) 0~1 ($P = 0.006$) was a factor of prolonging OS, but not an independent prognostic factor. **Conclusions:** In this study, anti-PD-1 antibody in the treatment of advanced pancreatic cancer is safe, but due to the small sample size, the efficacy needs further clinical observation.

Keywords

Anti-Programmed Death Receptor 1 Antibody, Advanced Pancreatic Cancer, Immunotherapy

Copyright © 2021 by author(s) and Hans Publishers Inc.

This work is licensed under the Creative Commons Attribution International License (CC BY 4.0).

<http://creativecommons.org/licenses/by/4.0/>



Open Access

1. 引言

2018年的全球癌症统计数据显示,每年新发胰腺癌病例约45.89万人,因患胰腺癌死亡病例约43.22万人[1]。目前我国胰腺癌为恶性肿瘤死亡的第7位,占恶性肿瘤总死亡率的3.78% [2]。85%的患者就诊时已属晚期,5年生存率小于5%,不予治疗的胰腺癌中位生存期仅3~4个月[3]。1997年吉西他滨被批准用于治疗胰腺癌以来,单药吉西他滨、吉西他滨联合替吉奥、吉西他滨联合白蛋白紫杉醇成为了胰腺癌的一线化疗用药,根据之前的研究3个治疗方案的中位总生存期(median overall survival, mOS)分别为8.8个月、8.5个月和10.1个月[4] [5]。但是患者在一线方案治疗失败后尚无行之有效的标准二线方案,随之而来的便是生活质量的迅速下降直至威胁生命。最近几年免疫检查点抑制剂被证实针对多种肿瘤能够显著改善和提高患者的生存预后,特别是对于传统上认为化疗抗拒的一些肿瘤如肝癌、肾癌、恶性黑色素瘤以及肺和胃食管鳞癌等,免疫检查点抑制剂都取得了亮眼的治疗效果[6]-[13]。但是该治疗方法对胰腺癌的疗效尚未可知,也未见有大型临床研究报道。本研究观察了临床上常用的两种免疫检查点抑制剂(特瑞普利单抗和信迪利单抗)治疗晚期胰腺癌的应用情况,报道如下。

2. 资料与方法

2.1. 病例资料

参照如下标准收集唐山市工人医院、开滦总医院、唐山南湖医院从2019年8月至2021年7月诊治的经标准一线治疗失败的晚期胰腺癌患者:1) 经过影像学加肿瘤标志物诊断,或经手术/穿刺后病理确诊

为胰腺癌;2) 无严重心、肝、肾功能障碍(谷丙转氨酶(ALT) $\leq 2.5 \times$ 正常上限(ULN),天冬氨酸转氨酶(AST) $\leq 2.5 \times$ ULN,血清总胆红素(TBIL) $\leq 1.5 \times$ ULN,血清肌酐(Scr) $\leq 1.5 \times$ ULN,凝血正常,正常心电图(ECG),血压正常或药物控制满意);3) 无严重自身免疫性疾病史;4) 自愿接受免疫检查点抑制剂治疗以求改善和提高生存预后(由于本治疗方案涉及超说明书用药,根据赫尔辛基宣言及国家相关法规,临床医师在治疗前与患者和家属均进行了充分沟通,获得书面知情同意并报医院药事委员会批准备案)。共获得 18 例符合条件患者,其中男性 14 名(77.8%)和女性 4 名(22.2%),中位年龄 59.5 岁(范围 39~66 岁),ECOG 表现状态 PS 评分:0~1 分者 15 例,2 分者 3 例。具体情况如表 1 所示。

Table 1. Clinical features

表 1. 临床特征

组别	n (%)	组别	n (%)
性别		是否合并化疗	
男性	14 (77.8)	是	13 (72.2)
女性	4 (22.2)	否	5 (27.8)
年龄(岁)		是否手术	
<60	9 (50)	是	6 (33.3)
≥ 60	9 (50)	否	12 (66.7)
ECOG PS		病理类型	
0~1	15 (83.3)	导管腺癌	10 (55.6)
2	3 (16.7)	鳞癌	1 (5.6)
转移灶数量		黏液性囊腺癌	1 (5.6)
0~2	15 (83.3)	无病理	6 (33.3)
≥ 3	3 (16.7)	治疗方案	
CA19-9 值		二线治疗	14 (77.8)
<1000	11 (61.1)	三线及后线	4 (22.2)
≥ 1000	7 (38.9)		

2.2. 治疗方法

以静脉输注抗 PD-1 抗体(anti-programmed death receptor 1 antibody)作为主要治疗(单药治疗或联合化疗都可)。抗 PD-1 抗体选择:特瑞普利单抗(Toripalimab,上海君实生物医学科技股份有限公司产品,批准文号:S20191003)3mg/kg,静脉输注每3周一,或信迪利单抗(Sintilimab,信达生物制药(苏州)有限公司产品,批准文号:S20180016)200 mg/次,静脉输注每3周一。化疗方案由临床医生根据一线治疗用药适当调整,包括:1)吉西他滨+替吉奥(GS方案),吉西他滨1000 mg/m²静滴30分钟,第1天和第8天,替吉奥50 mg口服1/早、1/晚,连用14天休息7天;2)吉西他滨+白蛋白紫杉醇(GN方案),吉西他滨1000 mg/m²,白蛋白紫杉醇125 mg/m²静滴30分钟,第1天和第8天;3)奥沙利铂+吉西他滨(GEMOX方案),奥沙利铂130~135 mg/m²静滴2小时,吉西他滨静滴,第1天和第8天;4)奥沙利铂+替吉奥,奥沙利铂静滴,替吉奥早晚口服。

2.3. 疗效评估

开始治疗前检查患者血常规、生化、心肌酶、凝血、甲功等常规血液化验,尿、便常规,心电图及影像学评估肿瘤,开始治疗后每周复查血常规,每个疗程前再次化验所有指标,影像学检查则每2~3个周期进行一次以评估疗效。采用实体瘤疗效评估标准(RECIST1.1版)进行评估,分为完全缓解(complete

response, CR)、部分缓解(partial response, PR)、疾病稳定(stable disease, SD)和疾病进展(disease progression, PD)。采用通用不良反应术语标准 CTCAE 3.0 版评估治疗期间的不良事件。在这项研究中, 观察指标为安全性、OS、PFS、ORR 和 DCR。客观缓解率(objective response rate, ORR)定义为 CR 和 PR 患者的总和, 疾病控制率(disease control rate, DCR)为 CR、PR 和 SD 患者的总和。

2.4. 统计分析

采用 SPSS22.0 版统计软件进行数据处理, 频数资料用百分率(%)表示, OS、PFS 为主要观察指标, 采用 Kaplan-Meier 生存分析以及 Log-rank 检验比较组间 OS 差异并绘制生存曲线图。采用 COX 多变量风险回归模型对选定的临床因素进行分析, 以确定有效的独立因素。P < 0.05 认为差异具有统计学意义。

3. 结果

随访截止至 2021 年 11 月, 中位治疗周期数为 5 个周期, 最小治疗周期数为 1 个周期, 最大为 10 个周期。患者总体耐受性较好, 单药免疫治疗最常出现的不良反应包括疲乏(3 例)、发热、贫血、血小板减少、皮疹(各 1 例); 免疫联合化疗最常出现的不良反应包括白细胞减少、粒细胞减少(各 8 例, 均包括 3~4 级 2 例)、血小板减少(7 例); 没有发生与药物有关死亡。总体来看免疫性肺炎(2 例)、肝炎、心肌炎(各 1 例)等免疫相关不良反应较少出现且均为 1~2 级, 予糖皮质激素治疗 5~7 天控制较好; 骨髓抑制、发热、疲乏、皮疹、瘙痒、恶心呕吐、食欲下降等予对症治疗后均于下一周期前恢复; 甲状腺功能异常(2 例)经内分泌科会诊后提示可自行代偿, 随诊观察; 予患者保护肝肾功能的药物, 效果均较好。详情见表 2。

患者的 mPFS 为 3.6 个月(95% CI 3.000~5.050) (图 1), 中位 mOS 为 6.2 个月(95% CI 3.200~6.900) (图 2)。患者的总 ORR 为 27.8% (图 3), DCR 为 66.7%。COX 分析显示, 年龄($P = 0.576$)、性别($P = 0.079$)、合并化疗($P = 0.900$)、转移灶数量($P = 0.218$)、CA19-9 ($P = 0.906$) (图 4)及是否手术($P = 0.157$)等与患者的 OS 无相关性, ECOG 评分($P = 0.006$) (图 5)是延长 OS 的因素, 但非独立的预后因素。

Table 2. Adverse events

表 2. 不良事件

	免疫单药治疗不良事件(5 例)			免疫合并化疗不良事件(13 例)		
	1~2 级	3~4 级	n (%)	1~2 级	3~4 级	n (%)
疲乏	3	0	3 (16.7)	6	0	6 (33.3)
发热	2	0	2 (11.1)	6	0	6 (33.3)
贫血	2	0	2 (11.1)	5	1	6 (33.3)
血小板减少	2	0	2 (11.1)	6	1	7 (38.9)
皮疹	2	0	2 (11.1)	2	0	2 (11.1)
皮肤瘙痒	1	1	2 (11.1)	4	0	4 (22.2)
免疫性肺炎	1	0	1 (5.6)	1	0	1 (5.6)
粒细胞减少	1	0	1 (5.6)	6	2	8 (44.4)
白细胞减少	1	0	1 (5.6)	6	2	8 (44.4)
恶心呕吐	1	0	1 (5.6)	5	0	5 (27.8)
谷丙/草转氨酶	1	0	1 (5.6)	3	0	3 (16.7)
胆红素	1	0	1 (5.6)	3	0	3 (16.7)
天门冬/丙氨酸氨基转移酶升高	1	0	1 (5.6)	3	0	3 (16.7)
甲状腺功能异常	1	0	1 (5.6)	1	0	1 (5.6)
食欲下降	1	0	1 (5.6)	6	0	6 (33.3)
免疫性心肌炎	0	0	0 (0)	1	0	1 (5.6)
免疫性肝炎	0	0	0 (0)	1	0	1 (5.6)

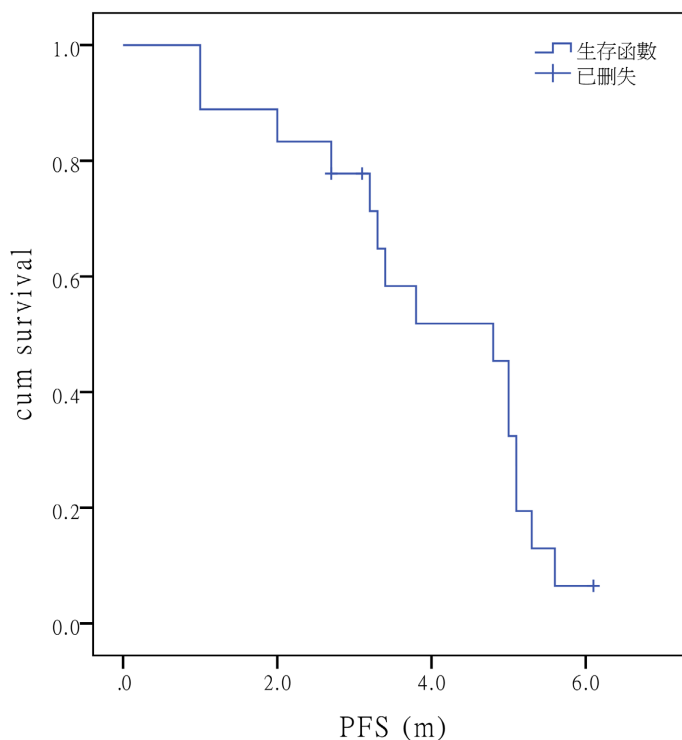


Figure 1. Shows the progression-free survival curve of the whole group (n = 18)

图 1. 为全组无进展生存期生存曲线图(n = 18)

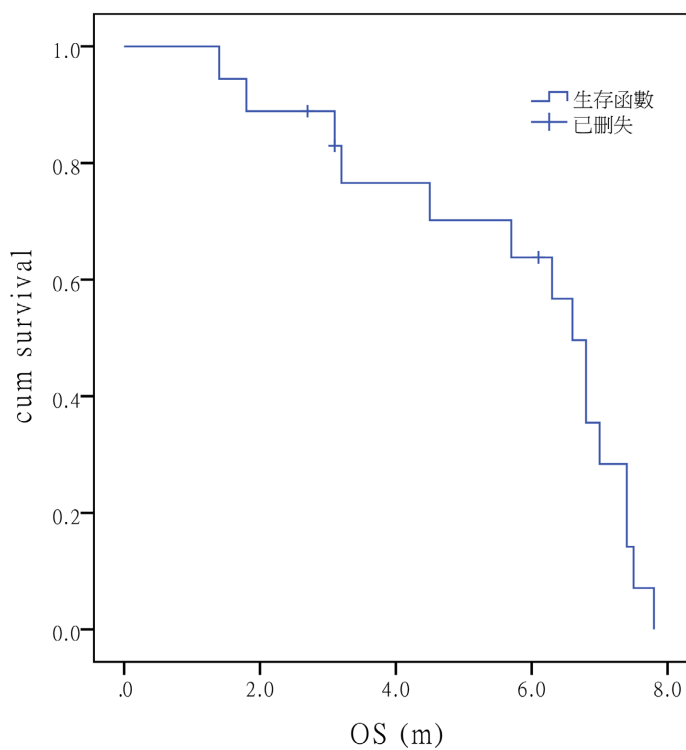


Figure 2. Shows the overall survival curve of the whole group (n = 18)

图 2. 为全组总生存期生存曲线图(n = 18)

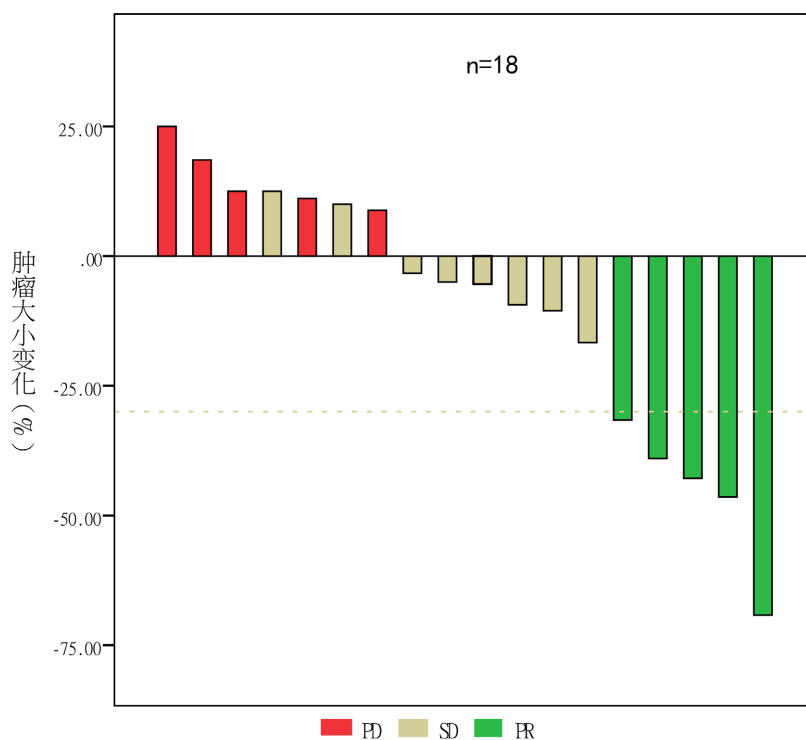


Figure 3. Shows maximum relief depth map according to RECIST V.1.1 criteria for evaluation of solid tumors: maximum change in tumor diameter from baseline
图 3. 为最大缓解深度图。据 RECIST V.1.1 实体瘤疗效评估标准：肿瘤直径较基线的最大变化

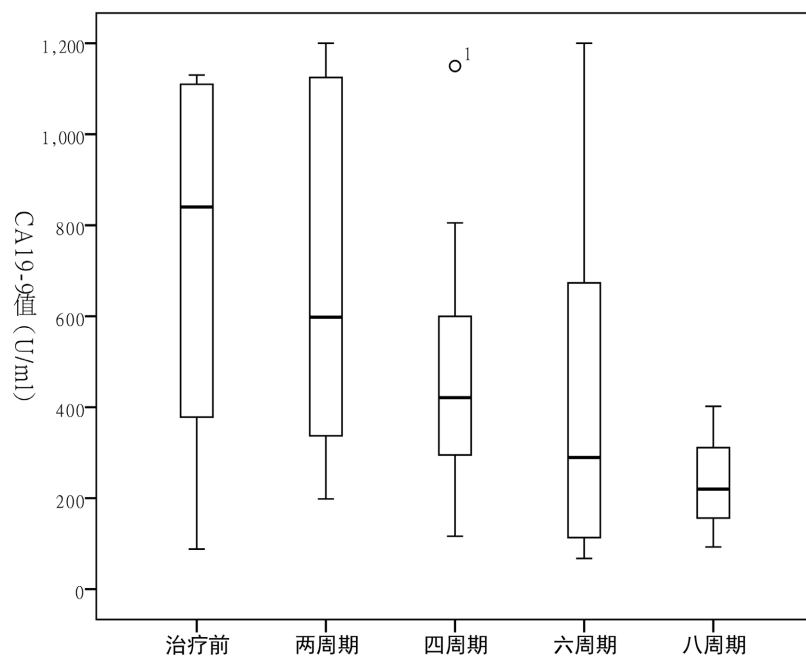


Figure 4. Shows boxplot of horizontal changes in CA19-9 values. CA19-9 value changes in patients before and after treatment every two cycles
图 4. 为 CA19-9 值水平变化箱线图。患者治疗前与接受治疗后每两周期的 CA19-9 值水平

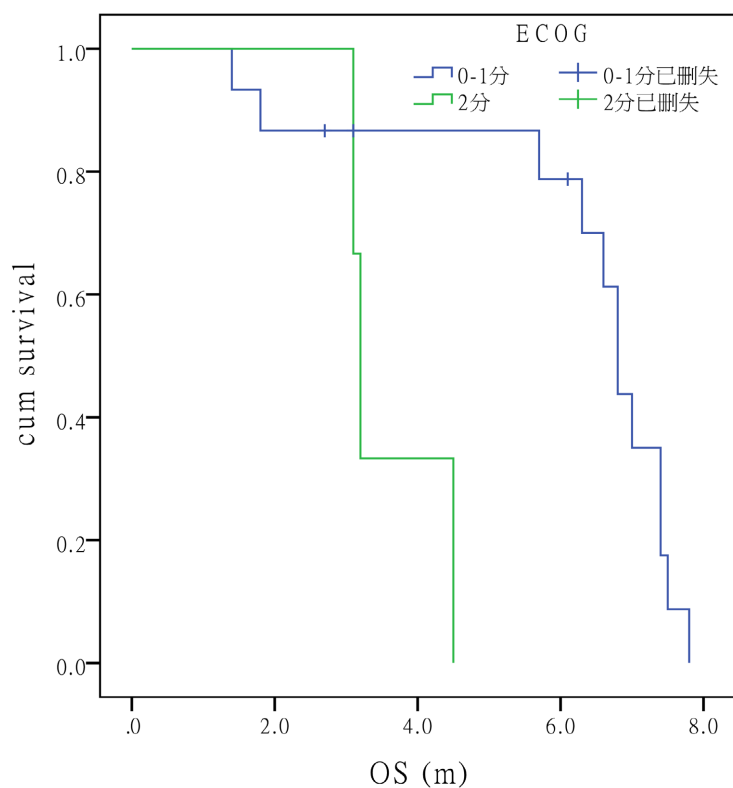


Figure 5. Shows the influence of ECOG PS score on survival. The OS ratio of patients with 0~1 and 2 points: 6.6 months vs 3.2 months, $P = 0.006$

图 5. 为 ECOG PS 评分对生存期的影响, 0~1 分与 2 分患者的 OS 比: 6.6 月 vs 3.2 月, $P = 0.006$

4. 讨论

根据本研究观察证实了特瑞普利单抗和信迪利单抗治疗的安全性, 然而单药与联合化疗治疗胰腺癌的总有效率都是有限的, 这可能与肿瘤组织周围包裹大量间质成分使治疗药物难以进入肿瘤组织周围, 胰腺肿瘤免疫微环境中存在大量免疫抑制成分限制了机体免疫反应有关[14]。本研究总体结果是不尽如人意的, 但是个别患者存在一些新奇的表现, 其中 1 例患者在特瑞普利单抗联合 GN 方案治疗 4 个周期后复查, 发现胰腺病灶缩小, 肝转移灶却增大, CA19-9 值大幅度下降, 且患者自我感觉良好, 经 MDT 讨论, 一致认为是假性进展, 继续原方案治疗后 2 周期后, 病灶及转移灶均缩小, 验证了我们的猜想, 疗效评价为 PR。另 1 例患者有三十余年的银屑病病史, 共治疗 7 周期后, 银屑病减轻(可能与使用单抗类药物后造成自身免疫功能的提高有关), 肿瘤缩小了 20%但 CA19-9 值始终大于 1000, 疗效评价为 SD。患者后期心肌酶结果为 LDH 511 U/L (120~250), CK 835 U/L (50~310), CK-MB 62 U/L (0~26), 期间发生了 3 次胸闷、心悸、室速、血压下降等危重情况, 虽抢救成功, 但考虑可能为抗 PD-1 抗体导致的免疫性心肌炎, 之后停止了治疗。

一项 Ib/II 期的单臂单中心临床试验(NCT02331251)纳入了 17 例晚期胰腺癌患者给予 Pembrolizumab 联合 GN 方案治疗, 结果中位 PFS 及 OS 分别达到 9.1 个月及 15 个月, 但 12 名患者(70.6%)经历 3~4 级不良事件[15]。比本研究的生存期均要高, 可能与治疗方案、病人质量或早期治疗均有关, 但不良事件发生概率显著高于本研究, 临床上是否能优先应用此方案, 由于该研究纳入的样本量较少, 缺乏大样本的验证, 因此后期仍需扩量进行 III 期临床研究进行进一步证实。另一项 Ib 期临床试验[16]纳入了 21 例胰

腺癌, 予以 Ipilimumab 联合吉西他滨, 结果显示 mPFS 及 mOS 分别为 2.8 个月和 6.9 个月, ORR 为 14%, 其中 7 例患者病情稳定, 3 例中位缓解时间为 11 个月, 其中 1 例患者缓解时间为 19.8 个月, 与我们的研究结果相近, 个别患者反应相对持久, 安全且耐受, 同样也需扩量进行临床研究进一步证实疗效是否可靠。另两项 II 期临床试验[17] [18]得出结论为单药 Ipilimumab 3.0 mg/kg 剂量对晚期胰腺癌无效, Durvalumab 单药治疗或 Durvalumab 联合 Tremliumab 双免疫治疗疗效均差, 病情进展迅速。

对于胰腺癌二线化疗的研究也有学者在不断尝试, 一项 Ib 期临床试验[15]纳入了 342 名胰腺癌患者, 其中 FOLFIRINOX 治疗组的 mOS 和 mPFS 分别为 11.1 个月和 6.4 个月, 比我们的生存期要长, 但其不良事件发生率更高, 部分患者生活质量明显下降。GEST 研究[5]中将患者随机分为吉西他滨组(G 组)、吉西他滨联合替吉奥组(GS 组), mOS 分别为 8.8 个月和 10.1 个月, 均比本研究要长, 但不良反应都较显著, G 组患者的 3 级骨髓抑制、AST 和 ALT 升高的发生率显著升高。GS 组中除此之外还有 3~4 级的皮疹、腹泻、呕吐。GN 方案治疗胰腺癌的 3 期临床研究[4]中结果为 mOS 为 8.5 个月, 3~4 级最常见的不良反应是中粒细胞减少、疲劳、神经病变发生率均较高。学术界目前对免疫治疗在胰腺癌中疗效欠佳的原因也有了一定认识, 认为胰腺癌组织中的免疫细胞相对匮乏或者肿瘤微环境不利于免疫细胞浸润可能是主要因素, 因此有一些研究尝试联合其他药物改善其微环境以增加 PD-1 单抗的疗效, 如: 脯氨酸异构酶 (Pin1) 不仅能激活多种癌症通路, 还通过作用于肿瘤成纤维细胞并诱导 PD-1 配体 PD-L1 和吉西他滨转运体 ENT1 在癌细胞中的溶酶体降解, 从而驱动结缔组织的增生和免疫抑制肿瘤微环境。因此, 抑制 Pin1 可同时阻断多种癌症通路, 破坏结缔组织的增生和免疫抑制肿瘤微环境, 上调 PD-L1 和 ENT1, 使 PDAC 可被免疫化疗根除[19]。

总之, 晚期胰腺癌的治疗目前尚在探索阶段。相信随着越来越多的机制机理的阐明, 新思路新方法的不断引入, 胰腺癌的临床疗效也将得到不断提升。

参考文献

- [1] Bray, F., Ferlay, J., Soerjomataram, I., et al. (2018) Global Cancer Statistics 2018: GLOBOCAN Estimates of Incidence and Mortality Worldwide for 36 Cancers in 185 Countries. *CA: A Cancer Journal for Clinicians*, **68**, 394-424. <https://doi.org/10.3322/caac.21492>
- [2] 霍文萍, 金洪传. 晚期胰腺癌内科治疗进展[J]. 临床荟萃, 2020, 35(8): 761-765.
- [3] 郭俊超, 赵玉沛. 多药耐药基因与胰腺癌化疗[J]. 胰腺病学, 2002, 2(4): 247-249.
- [4] Von Hoff, D.D., Ervin, T., Arena, F.P., et al. (2013) Increased Survival in Pancreatic Cancer with Nab-Paclitaxel plus Gemcitabine. *The New England Journal of Medicine*, **369**, 1691-1703. <https://doi.org/10.1056/NEJMoa1304369>
- [5] Ueno, H., Ioka, T., Ikeda, M., et al. (2013) Randomized Phase III Study of Gemcitabine plus S-1, S-1 Alone, or Gemcitabine Alone in Patients with Locally Advanced and Metastatic Pancreatic Cancer in Japan and Taiwan: GEST Study. *Journal of Clinical Oncology*, **31**, 1640-1648. <https://doi.org/10.1200/JCO.2012.43.3680>
- [6] El-Khoueiry, A.B., Sangro, B., Yau, T., et al. (2017) Nivolumab in Patients with Advanced Hepatocellular Carcinoma (CheckMate 040): An Open-Label, Non-Comparative, Phase 1/2 Dose Escalation and Expansion Trial. *The Lancet*, **389**, 2492-2502. [https://doi.org/10.1016/S0140-6736\(17\)31046-2](https://doi.org/10.1016/S0140-6736(17)31046-2)
- [7] Bruchbacher, A., Lemberger, U., Hassler, M.R., et al. (2020) PD1/PD-L1 Therapy in Metastatic Renal Cell Carcinoma. *Current Opinion in Urology*, **30**, 534-541. <https://doi.org/10.1097/MOU.0000000000000788>
- [8] Tang, B., Chi, Z., Chen, Y., et al. (2020) Safety, Efficacy, and Biomarker Analysis of Toripalimab in Previously Treated Advanced Melanoma: Results of the POLARIS-01 Multicenter Phase II Trial. *Clinical Cancer Research*, **26**, 4250-4259. <https://doi.org/10.1158/1078-0432.CCR-19-3922>
- [9] Brahmer, J., Reckamp, K.L., Baas, P., et al. (2015) Nivolumab versus Docetaxel in Advanced Squamous-Cell Non-Small-Cell Lung Cancer. *The New England Journal of Medicine*, **373**, 123-135. <https://doi.org/10.1056/NEJMoa1504627>
- [10] Wang, F., Wei, X.L., Wang, F.H., et al. (2019) Safety, Efficacy and Tumor Mutational Burden as a Biomarker of Overall Survival Benefit in Chemo-Refractory Gastric Cancer Treated with Toripalimab, a PD-1 Antibody in Phase Ib/II Clinical Trial NCT02915432. *Annals of Oncology*, **30**, 1479-1486. <https://doi.org/10.1093/annonc/mdz197>

-
- [11] Lv, J.W., Li, J.Y., Luo, L.N., *et al.* (2019) Comparative Safety and Efficacy of Anti-PD-1 Monotherapy, Chemotherapy Alone, and Their Combination Therapy in Advanced Nasopharyngeal Carcinoma: Findings from Recent Advances in Landmark Trials. *Journal for ImmunoTherapy of Cancer*, **7**, 159. <https://doi.org/10.1186/s40425-019-0636-7>
- [12] Liu, J., Liu, Q., Li, Y., *et al.* (2020) Efficacy and Safety of Camrelizumab Combined with Apatinib in Advanced Triple-Negative Breast Cancer: An Open-Label Phase II Trial. *Journal for ImmunoTherapy of Cancer*, **8**, e000696. <https://doi.org/10.1136/jitc-2020-000696>
- [13] Ferris, R.L., Blumenschein, G., Fayette, J., *et al.* (2018) Nivolumab vs Investigator's Choice in Recurrent or Metastatic Squamous Cell Carcinoma of the Head and Neck: 2-Year Long-Term Survival Update of CheckMate 141 with Analyses by Tumor PD-L1 Expression. *Oral Oncology*, **81**, 45-51. <https://doi.org/10.1016/j.oraloncology.2018.04.008>
- [14] Jiang, H., Zheng, Y., Qian, J., *et al.* (2020) Safety and Efficacy of Sintilimab Combined with Oxaliplatin/Capecitabine as First-Line Treatment in Patients with Locally Advanced or Metastatic Gastric/Gastroesophageal Junction Adenocarcinoma in a Phase Ib Clinical Trial. *BMC Cancer*, **20**, 760. <https://doi.org/10.1186/s12885-020-07251-z>
- [15] Weiss, G.J., Blaydorn, L., Beck, J., *et al.* (2018) Phase Ib/II Study of Gemcitabine, Nab-Paclitaxel, and Pembrolizumab in Metastatic Pancreatic Adenocarcinoma. *Investigational New Drugs*, **36**, 96-102. <https://doi.org/10.1007/s10637-017-0525-1>
- [16] Kamath, S.D., Kalyan, A., Kircher, S., *et al.* (2020) Ipilimumab and Gemcitabine for Advanced Pancreatic Cancer: A Phase Ib Study. *Oncologist*, **25**, e808-e815. <https://doi.org/10.1634/theoncologist.2019-0473>
- [17] Royal, R.E., Levy, C., Turner, K., *et al.* (2010) Phase 2 Trial of Single Agent Ipilimumab (Anti-CTLA-4) for Locally Advanced or Metastatic Pancreatic Adenocarcinoma. *Journal of Immunotherapy*, **33**, 828-833. <https://doi.org/10.1097/CJI.0b013e3181eeec14c>
- [18] O'Reilly, E.M., Oh, D.Y., Dhani, N., *et al.* (2019) Durvalumab with or without Tremelimumab for Patients with Metastatic Pancreatic Ductal Adenocarcinoma: A Phase 2 Randomized Clinical Trial. *JAMA Oncology*, **5**, 1431-1438. <https://doi.org/10.1001/jamaoncol.2019.1588>
- [19] Koikawa, K., Kibe, S., Suizu, F., *et al.* (2021) Targeting Pin1 Renders Pancreatic Cancer Eradicable by Synergizing with Immunochemotherapy. *Cell*, **184**, 4753-4771. <https://doi.org/10.1016/j.cell.2021.07.020>