Advances in Clinical Medicine 临床医学进展, 2022, 12(3), 1654-1662
Published Online March 2022 in Hans. http://www.hanspub.org/journal/acm
https://doi.org/10.12677/acm.2022.123238

Hans汉斯

恶性腹膜间皮瘤26例临床分析

李　川[1]，于建智[1]，王光宁[1]，孙宁霞[1]，杜文婷[1]，陈爱平[2*]

[1]青岛大学医学部，山东 青岛
[2]青岛大学附属医院妇科，山东 青岛

收稿日期：2022年2月6日；录用日期：2022年2月28日；发布日期：2022年3月9日

摘　要

目的：探讨恶性腹膜间皮瘤(malignant peritoneal mesothelioma, MPM)的临床特点、病理特征、治疗及预后。方法：选取2010年至2020年在青岛大学附属医院经病理确诊的26例腹膜恶性间皮瘤患者，收集其性别、年龄、临床表现、辅助检查、病理结果、治疗方式及预后等临床资料，回顾性分析并总结其临床、病理特点及疗效。结果：26例患者中位年龄59.5岁，男女比例1:1.89，仅1例具有石棉接触史。首发症状主要表现为腹痛、腹胀，肿瘤标记物以CA125升高为主，B超和CT检查可见腹水、腹膜增厚和腹盆腔肿块，大网膜呈“饼状”。26例均经病理确诊，组织学分型：上皮型9例，肉瘤型2例，未分型15例。免疫组化指标选择不完全相同，阳性率最高的依次为CK (100%)、CK7 (94.4%)、Vimentin (90.9%)、Calretinin (89.5%)、D2-40 (88.9%)、CK5/6 (88.2%)和WT-1 (81.3%)，检测CK20、CDX-2均为阴性。13例接受剖腹手术或腹腔镜手术联合全身化疗，8例接受单纯化疗，3例放弃治疗，失访2例。全部患者的中位无进展生存期(progression-free survival, PFS) 6个月，中位总生存期(overall survival, OS) 7个月。单因素生存分析显示，仅年龄的差异有统计学意义(P = 0.001, χ^2 log-rank = 10.424)。结论：恶性腹膜间皮瘤临床表现无特异性，超声或CT引导下组织活检有助于诊断。恶性腹膜间皮瘤预后差，年龄影响其预后，手术和化疗不能有效延长患者生存期。

关键词

恶性腹膜间皮瘤，诊断，治疗，预后

Clinical Analysis of 26 Cases of Malignant Peritoneal Mesothelioma

Chuan Li[1], Jianzhi Yu[1], Guangning Wang[1], Ningxia Sun[1], Wenting Du[1], Aiping Chen[2*]

[1]Medical College of Qingdao University; Qingdao Shandong
[2]Department of Gynecology, The Affiliated Hospital of Qingdao University, Qingdao Shandong

Received: Feb. 6th, 2022; accepted: Feb. 28th, 2022; published: Mar. 9th, 2022

*通讯作者 Email: chenaiping516@163.com

文章引用: 李川, 于建智, 王光宁, 孙宁霞, 杜文婷, 陈爱平. 恶性腹膜间皮瘤 26 例临床分析[J]. 临床医学进展, 2022, 12(3): 1654-1662. DOI: 10.12677/acm.2022.123238

Abstract

Objective: To discuss the clinical characteristics, pathological characteristics, treatment and prognosis of malignant peritoneal mesothelioma. Methods: Select 26 patients with peritoneal malignant mesothelioma diagnosed pathologically in The Affiliated Hospital of Qingdao University from 2010 to 2020. Collect their gender, age, clinical manifestations, auxiliary examinations, pathological results, treatment methods and prognosis and other clinical data for retrospective analysis and summarize its clinical, pathological characteristics and efficacy. Results: The median age of the 26 patients was 59.5 years, the male to female ratio was 1:1.89, and only 1 patient had a history of asbestos exposure. Initial symptoms are mainly abdominal pain, bloating. The tumor markers were mainly elevated CA125. B-ultrasound and CT examination showed ascites, thickening of the peritoneum, abdominal and pelvic masses, and a "cake-like" appearance of the omentum. All 26 cases were diagnosed by pathology, histological classification: 9 cases of epithelial type, 2 cases of sarcoma type, and 15 cases of unclassified type. The selection of immunohistochemical indexes is not exactly the same. The highest positive rate is CK (100%), CK7 (94.4%), Vimentin (90.9%), Calretinin (89.5%), D2-40 (88.9%), CK5/6 (88.2%) and WT-1 (81.3%), the detection of CK20 and CDX-2 were all negative. 13 cases received laparotomy or laparoscopic surgery combined with systemic chemotherapy, 8 received chemotherapy alone, 3 gave up treatment, and 2 were lost to follow-up. The median progression-free survival (PFS) of all patients was 6 months, and the median overall survival (OS) was 7 months. Univariate survival analysis showed that only the difference in age was statistically significant (P = 0.001, χ^2 log-rank = 10.424). Conclusion: The clinical manifestations of malignant peritoneal mesothelioma are not specific. Ultrasound or CT-guided tissue biopsy is helpful for diagnosis. Malignant peritoneal mesothelioma has a poor prognosis, and age affects its prognosis. Surgery and chemotherapy cannot effectively prolong the survival of patients.

Keywords

Malignant Peritoneal Mesothelioma, Diagnosis, Treatment, Prognosis

Copyright © 2022 by author(s) and Hans Publishers Inc.
This work is licensed under the Creative Commons Attribution International License (CC BY 4.0).
http://creativecommons.org/licenses/by/4.0/
Open Access

1. 引言

恶性腹膜间皮瘤(malignant peritoneal mesothelioma, MPM)是一种起源于腹膜间皮细胞的高侵袭性肿瘤，临床少见。该病起病隐匿，临床表现缺乏特异性，诊断较为困难，且预后较差。目前主要治疗方法有减瘤手术(cytoreductive surgery, CRS)、腹腔热灌注化疗(heated intraperitoneal chemotherapy, HIPEC)、全身化疗等。本文通过回顾性分析 26 例 MPM 患者的临床资料，进一步探讨其临床特点及预后因素。

2. 对象与方法

1) 对象 选取 2010 年至 2020 年青岛大学附属医院经病理确诊的恶性腹膜间皮瘤患者 26 例，病理学诊断符合 2012 年美国《间皮瘤病理学诊断指南》[1]。

2) 方法 收集 26 例恶性腹膜间皮瘤患者的一般情况、临床表现、病理特点、治疗及转归等临床资料，对其进行回顾性总结，并分析疗效及预后因素。

3) 统计学处理 采用 SPSS 26.0 统计软件进行统计分析。应用 Kaplan-Meier 法绘制生存曲线，生存曲线的比较采用 Log-rank 检验。$P < 0.05$ 为差异有统计学意义。

3. 结果

1) 一般资料 26 例 MPM 患者年龄 25~78 岁，中位年龄 59.5 岁；男 9 例，女 17 例，男女比例 1:1.89；1 例患者既往结核病史 5 年，1 例患者石棉接触史 20 余年；9 例(34.6%)患者来自城市地区，17 例(65.48%)患者来自农村地区。

2) 临床表现 首发症状主要表现为腹胀 l5 例(57.8%)，其次为腹痛 5 例(19.2%)，自扪及腹部肿块 2 例(7.7%)，不规则阴道流血 2 例(7.7%)，发热 1 例(3.8%)，产检发现 1 例(3.8%)。伴腹水、胸水 18 例(69.2%)，伴消瘦 9 例(34.6%)，伴发热、乏力 5 例(19.2%)。

3) 实验室检查 26 例患者中，25 例行血清肿瘤标记物检测，糖类抗原 125(CA125)升高 12 例(48%)，糖类抗原 199 (CA199)升高 1 例(4%)，糖类抗原 153 (CA153)升高 5 例(20%)，癌胚抗原(CEA)升高 2 例(8%)，甲胎蛋白(AFP)升高 2 例(8%)。送检腹水 12 例、胸水 2 例，腹水发现恶性肿瘤细胞 6 例(阳性率 50%)，2 例胸水中均查找到肿瘤细胞。

4) 影像学检查 行超声检查的 15 例 MPM 患者中，发现腹盆腔异常回声者 9 例(60%，排除子宫肌瘤引起的低回声)，超声发现腹水 12 例(80%)、腹膜网膜增厚 5 例(33%)。25 例患者接受 CT 检查，19 例(76%)患者检测到盆腹腔积液，18 例(72%)患者腹膜网膜结节样或饼样增厚，17 例(68%)发现异常密度灶，淋巴结肿大 5 例(20%)。

5) 诊断术 前疑诊恶性腹膜间皮瘤 2 例(7.7%)，误诊为卵巢癌 9 例(34.6%)，结核性腹膜炎 4 例(15.4%)，胃肠肿瘤 6 例(23.1%)，腹膜后肿物 2 例(7.7%)，肝占位、肝硬化、前列腺癌各 1 例(3.8%)。16 例(61.5%)经超声或 CT 引导下穿刺活检确诊，8 例(30.8%)经术后大病理确诊，2 例(7.7%)经腹水细胞学确诊。26 例 MPM 患者的主要特征见表 1。

Table 1. Main characteristics of the 26 MPM patients
表 1. 26 例 MPM 患者的主要特征

特征		例数	比例(%)
年龄	≥50 岁	19	73.1
	<50 岁	7	26.9
性别	男	9	34.6
	女	17	65.4
常住地	农村	17	65.4
	城市	9	34.6
首发症状	腹胀	15	57.8
	腹痛	5	19.2
	腹部包块	2	7.7
	阴道流血	2	7.7
	发热	1	3.8
	其他	1	3.8

Continued

伴随症状	胸水、腹水	18	69.2
	消瘦	9	34.6
	发热	5	19.2
肿瘤标记物	CA125 升高	12	48
	CA199 升高	1	4
	CA153 升高	5	20
	CEA 升高	2	8
	AFP 升高	2	8
术前诊断	恶性腹膜间皮瘤	2	7.7
	卵巢癌	9	34.6
	结核性腹膜炎	4	15.4
	胃肠肿瘤	6	23.1
	腹膜后肿物	2	7.7
	肝占位	1	3.8
	肝硬化	1	3.8
	前列腺癌	1	3.8
诊断方式	穿刺活检	16	61.5
	术后病理	8	30.8
	腹水细胞学	2	7.7
分期	I-II	4	15.4
	III-IV	22	84.6
治疗	手术 + 化疗	13	50
	化疗	8	30.8
	放弃治疗	3	11.5
	失访	2	7.7

6) 组织病理及免疫组化 26 例 MPM 患者均经病理检查确诊。组织学分型：上皮型 9 例，肉瘤型 2 例，未分型 15 例。免疫组化指标阳性率最高的依次为细胞角蛋白(Cytokeratin, CK)、CK7、波形蛋白(Vimentin)、钙视网膜蛋白(Calretinin)、淋巴管内皮细胞特异性标志物(D2-40)、CK5/6、肾母细胞瘤蛋白 1 (Wilms tumor1, WT-1)，具体百分比见表 2。检测细胞角蛋白 20 (CK20) 12 例、尾型同源盒转录因子-2 (CDX-2) 13 例，均为阴性。

7) 治疗及预后 26 例患者有 13 例接受剖腹探查或腹腔镜手术及全身化疗，8 例接受全身化疗，3 例放弃治疗，失访 2 例。接受手术治疗的 13 例患者：11 例行肿瘤细胞减灭术，2 例仅行腹腔镜活检术；3 例患者因术前误诊卵巢癌行紫杉醇联合铂类先期化疗 1~2 周期，术后接受 1 周期紫杉醇 + 卡铂化疗后更换化疗方案培美曲塞 + 顺铂，其余 10 例均接受培美曲塞 + 顺铂一线化疗，化疗 1~9 个周期不等。8 例接受全身化疗：3 例行培美曲赛 + 顺铂腹腔灌注联合静脉化疗，3 例仅行培美曲塞 + 顺铂静脉化疗，1 例行紫杉醇 + 奈达铂静脉化疗，化疗 1~6 个周期不等。1 例因不能耐受全身化疗选用口服阿帕替尼治疗。

Table 2. Main immunohistochemical indexes and expression of the 26 MPM patients
表 2. 26 例 MPM 患者的主要免疫组化指标及表达情况

主要免疫组化指标	表达情况	表达比例(%)
CK	+	100 (12/12)
CK7	+	94.4 (17/18)
Vimentin	+	90.9 (10/11)
Calretinin	+	89.5 (17/19)
D2-40	+	88.9 (8/9)
CK5/6	+	88.2 (15/17)
WT-1	+	81.3 (13/16)
CK20	−	100 (12/12)
CDX-2	−	100 (13/13)

注：CK：细胞角蛋白；Vimentin：波形蛋白；Calretinin：钙视网膜蛋白；D2-40：淋巴管内皮细胞特异性标志物；WT-1：肾母细胞瘤蛋白 1；CDX-2：尾型同源盒转录因子 2。

从患者确诊日期开始随访，随访至患者死亡或 2021 年 5 月，随访时间 2~36 个月。至随访结束，有 21 例患者死亡，3 例存活，2 例失访。随访的 24 例患者中，完全缓解(CR) 3 例，部分缓解(partial response, PR) 6 例，稳定(stable disease, SD) 8 例，进展(PD) 7 例。客观缓解率(overall response rate, ORR) 37.5%，疾病控制率(disease control rate, DCR) 70.8%。中位无进展生存期(progression-free survival, PFS) 6 个月，中位总生存期(overall survival, OS) 7 个月。生存曲线见图 1。

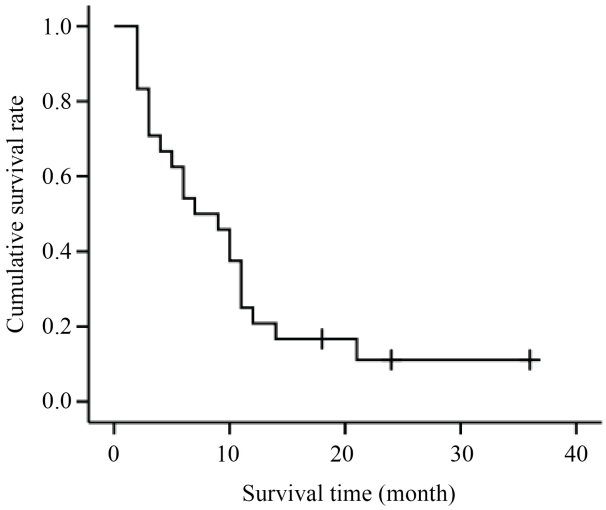

Figure 1. Kaplan-Meier survival curve of 24 MPM patients
图 1. 24 例 MPM 患者的 Kaplan-Meier 生存曲线

将性别、年龄、常住地、血清 CA125 水平、不同治疗模式进行单因素生存分析，结果显示仅年龄的差异(P = 0.001, χ^2 log-rank = 10.424)有统计学意义(表 3)。生存曲线见图 2。因单因素分析显示仅年龄差异有统计学意义，遂未行多因素分析。

Table 3. Univariate analysis of the prognosis in 24 MPM patients
表 3. 24 例 MPM 患者预后的单因素分析

变量		例数	中位总生存期(月)	P	x^2 log-rank
性别	男	8	6	0.331	0.945
	女	16	9		
年龄	≥60 岁	11	3	0.001	10.424
	<60 岁	13	11		
常住地	城市	9	6	0.768	0.087
	农村	15	9		
CA125	升高	11	6	0.467	0.529
	正常	13	10		
治疗	手术 + 化疗	13	10	0.685	0.165
	化疗	8	7		
	放弃	3			

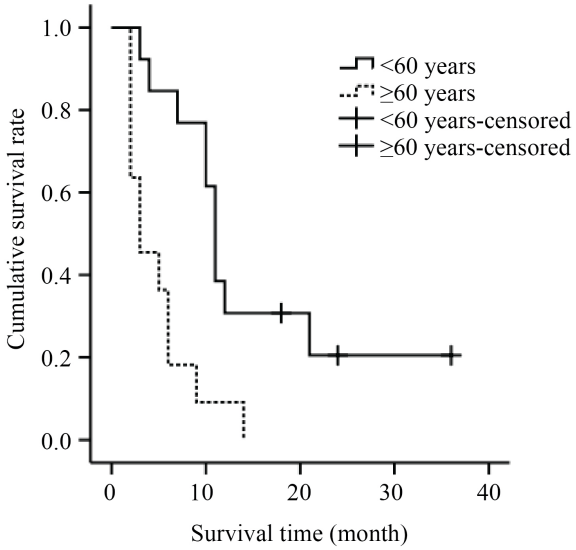

Figure 2. Kaplan-Meier survival curves of different ages
图 2. 不同年龄的 Kaplan-Meier 生存曲线

4. 讨论

恶性腹膜间皮瘤(malignant peritoneal mesothelioma, MPM)起源于腹膜浆膜的间皮和间皮下层细胞，具有向纤维母细胞和上皮细胞双向分化的能力，恶性程度高，预后差。MPM 发病率约为 1/100 万~2/100 万，约占所有腹膜间皮瘤的 20%，是临床罕见肿瘤[2]。MPM 发病高峰在 55 至 60 岁之间，但也可发生在年轻人和老年人中[3]。本组研究患者发病年龄 25~78 岁，中位年龄 59.5 岁，发病年龄跨度较大，年轻患者的增加可能与患者自身健康意识增强、就医及时有关。石棉是已知的胸膜恶性间皮瘤的致病因素，但并非所有间皮瘤都与石棉有关，尤其女性患者可归因于石棉暴露的更少[4]。毛沸石、碳纳米管等其他矿物质、辐射、慢性炎症、猿病毒 40 (SV40)是近来研究较多的 MPM 病因。本研究中仅有 1 例男性患者有石

棉接触史，其余 25 例均无石棉接触史，因此，其确切病因及发病机制尚有待进一步探索。

MPM 起病隐匿，临床表现为腹痛、腹胀等，少数病例无症状偶然发现，确诊时多为晚期[5]。本研究患者临床表现大体与文献报道相符，主要以腹痛、腹胀为主诉，部分女性病人以扪及腹部包块、阴道流血来诊，22 例患者(84.6%)确诊时已进展至 III~IV 期。此外，本研究中 6 例患者起病时有发热，发热程度不等，且检查发现 69.2%伴有腹水和或胸水。MPM 临床表现的无特异性，致使该病极易被误诊为结核性腹膜炎、卵巢癌、腹膜转移癌等[6]。本研究初诊腹膜恶性间皮瘤者仅 2 例(占 7.7%)，误诊为卵巢癌、胃肠肿瘤、结核性腹膜炎者分别占 34.6%、15.4%、23.1%，误诊率较高。血清肿瘤标志物以 CA125 升高为主，本组占 40%，部分患者有 CA153、CEA 和 AFP 升高，但无特异性。超声、CT 作为临床常用辅助检查，对早期发现腹水、腹腔内实质性肿块具有较大优势。该病超声表现多可见腹膜、大网膜弥漫性增厚，厚薄不均，探头触之质硬。CT 表现的直接征象包括大网膜、肠系膜弥漫性增厚及不规则和(或)结节状增厚[7]。二者可及时发现大网膜病变及病变位置与范围，并为腹膜穿刺定位提供一定的依据与帮助。本研究 61.5%患者行超声或 CT 引导下穿刺活检，在尽可能小的创伤前提下得到了病理学诊断。

PMM 组织病理学上具有双向分化特点，分为 3 种类型即上皮型、肉瘤型和混合型，但存在多种变体，病理组织结构复杂[8]。BRCA 相关蛋白 1 (BAP1)和 MTAP 免疫组化和 CDKN2A 荧光原位杂交可辅助分离良性和恶性间皮细胞增生[9]。Tandon 等人通过对 244 例 PMM 分析发现，敏感的免疫组化标记物包括 Calretinin (100%)、WT-1 (94%)、CK5/6 (89%)和 D2-40 (80%)，BAP1 在 PMM 中失表达具有高度特异性[10]。由于本研究为回顾性分析，本研究组患者的免疫组织化学染色指标的选择不完全相同，这是因为目前仍未有任何一种抗体对 MPM 完全特异和敏感[11]。本研究采用的免疫组化指标中，阳性率最高的依次为 CK (100%)、CK7 (94.4%)、Vimentin (90.9%)、Calretinin (89.5%)、D2-40 (88.9%)、CK5/6 (88.2%)和 WT-1 (81.3%)，检测 CK20、CDX-2 均为阴性。本研究与 Tandon 等人得出的结论不完全相同，可能是由于本研究样本量较小，同时也说明需进一步探索可诊断 MPM 的特异性免疫组化指标。

MPM 缺乏规范有效的治疗方法，肿瘤细胞减灭术(cytoreductive surgery, CRS)联合腹腔热灌注化疗(hyperthermic intraperitoneal chemotherapy, HIPEC)，目前被认为是治疗 PMM 的首选方法；铂类联合培美曲塞是 PMM 首选化疗药物。一项纳入了 1047 例肿瘤细胞减灭术联合腹腔热灌注化疗的 MPM 患者的 Meta 分析显示，患者的 1、3、5 年生存率分别为 84%、59%和 42% [12]。Salo SAS 等人报道 CRS 加 HIPEC 和根治性手术联合化疗可提高患者生存率[13]。此外，HIPEC 联合常温腹腔内长期化疗(normothermic intraperitoneal chemotherapy long-term, NIPEC-LT)亦在 MPM 患者中得到有效利用[14]。在没有 CRS 和 HIPEC 的情况下，MPM 患者的中位生存期约为 1 年。积极的手术方法加上局部化疗使中位生存期增加到 5 年以上[15]。CRS、HIPEC 和 NIPEC-LT 的使用使 MPM 患者受益颇多。本研究 11 例患者进行减瘤手术，3 例患者进行腹腔热灌注化疗，统计结果显示，接受减瘤术的患者 OS 未见明显延长，这可能是由于患者病情已进展至晚期及患者全身状况较差，且本组患者多来自农村地区，经济条件限制使其未能接受完整的巩固化疗。本研究大部分患者选择培美曲塞为基础的全身化疗，分析结果显示，培美曲塞化疗组较其他药物组无生存优势，可能与样本量小有关。本研究应用的紫杉醇联合铂类化疗的相关研究数据较少，尚需进一步扩大样本量以探究其意义。法国试验组在欧洲肿瘤内科学会会议上报告的一项试验评估了将贝伐单抗添加到培美曲塞和铂治疗胸膜间皮瘤的效用。该研究发现，加入贝伐单抗后，患者中位 OS 时间从 2.7 个月增加到近 19 个月。因此，这种三药方案逐渐成为许多中心当前 MPM 的治疗选择[16]。

MPM 临床少见，预后差，不同学者对不同地区 MPM 预后影响因素分析不尽相同[17] [18] [19] [20]。认可较多的独立预后因素包括年龄、性别、组织学亚型、细胞减灭术的完整性、腹膜癌指数(peritoneal cancer index, PCI)和淋巴结转移。Chapel DB 等研究显示，年龄 ＜60 岁、ECOG 体能状态 0 或 1、影像学检查无淋巴结转移、细胞减灭术、腹腔热灌注化疗、腹膜癌指数 ＜27 和上皮样组织亚型为有利的独立预后因素

[17]。Yonemura Y 等认为 HIPEC、腹膜癌指数(PCI)评分 C12、无远处转移和组织学上皮类型是 MPM 患者预后的独立影响因素[18]。Magge D 等人研究显示，年龄及性别是预后的独立影响因素[19]。而 Yin 等人研究报道高血液中性粒细胞与淋巴细胞比率(neutrophil-to-lymphocyte ratio, NLR)和低蛋白血症是 MPM 患者的不良预后因素[20]。本研究结合临床常用的指标，评估了 MPM 患者的预后影响因素，仅年龄的差异具有统计学意义，但本组患者例数相对较少，还需大样本进一步研究。

5. 总结

综上，本研究回顾性分析了 26 例腹膜间皮瘤患者的临床及病理特征、治疗及转归，由于 MPM 为罕见病，样本量小，为回顾性分析，部分统计学分析未得到差异有统计学意义的结论，仍需扩大样本量进一步研究。期待有更多关于治疗模式、靶向药物、生物标记物方面的前瞻性随机对照研究，以期延长腹膜间皮瘤患者的生存。

参考文献

[1] Husain, A.N., Colby, T., Ordonez, N., Krausz, T., Attanoos, R., Beasley, M.B., *et al*. (2013) Guidelines for Pathologic Diagnosis of Malignant Mesothelioma: 2012 Update of the Consensus Statement from the International Mesothelioma Interest Group. *Archives of Pathology & Laboratory Medicine*, **137**, 647-667. https://doi.org/10.5858/arpa.2012-0214-OA

[2] Carbone, M., Adusumilli, P.S., Alexander Jr., H.R., Baas, P., Bardelli, F., Bononi, A., *et al*. (2019) Mesothelioma: Scientific Clues for Prevention, Diagnosis, and Therapy. *CA: A Cancer Journal for Clinicians*, **69**, 402-429. https://doi.org/10.3322/caac.21572

[3] Alexander Jr., H.R., Li, C.Y. and Kennedy, T.J. (2018) Current Management and Future Opportunities for Peritoneal Metastases: Peritoneal Mesothelioma. *Annals of Surgical Oncology*, **25**, 2159-2164. https://doi.org/10.1245/s10434-018-6337-5

[4] Attanoos, R.L., Churg, A., Galateau-Salle, F., Gibbs, A.R. and Roggli, V.L. (2018) Malignant Mesothelioma and Its Non-Asbestos Causes. *Archives of Pathology & Laboratory Medicine*, **142**, 753-760. https://doi.org/10.5858/arpa.2017-0365-RA

[5] Greenbaum, A. and Alexander, H.R. (2020) Peritoneal Mesothelioma. *Translational Lung Cancer Research*, **9**, S120-S132. https://doi.org/10.21037/tlcr.2019.12.15

[6] 刘湘红, 伍浩, 黄艳芬, 张桂英, 徐美华. 误诊为结核性腹膜炎的恶性腹膜间皮瘤六例临床分析[J]. 中华医学杂志, 2019, 99(24): 1893-1897.

[7] Liang, Y.F., Zheng, G.Q., Chen, Y.F., Song, H., Yin, W.-J., and Zhang, L. (2016) CT Differentiation of Diffuse Malignant Peritoneal Mesothelioma and Peritoneal Carcinomatosis. *Journal of Gastroenterology and Hepatology*, **31**, 709-715. https://doi.org/10.1111/jgh.13260

[8] Broeckx, G. and Pauwels, P. (2018) Malignant Peritoneal Mesothelioma: A Review. *Translational Lung Cancer Research*, **7**, 537-542. https://doi.org/10.21037/tlcr.2018.10.04

[9] Siddiqui, M.T., Schmitt, F. and Churg, A. (2019) Proceedings of the American Society of Cytopathology Companion Session at the 2019 United States and Canadian Academy of Pathology Annual Meeting, Part 2: Effusion Cytology with Focus on Theranostics and Diagnosis of Malignant Mesothelioma. *Journal of the American Society of Cytopathology*, **8**, 352-361. https://doi.org/10.1016/j.jasc.2019.07.005

[10] Tandon, R.T., Jimenez-Cortez, Y., Taub, R. and Borczuk, A.C. (2018) Immunohistochemistry in Peritoneal Mesothelioma: A Single-Center Experience of 244 Cases. *Archives of Pathology & Laboratory Medicine*, **142**, 236-242. https://doi.org/10.5858/arpa.2017-0092-OA

[11] Fels Elliott, D.R. and Jones, K.D. (2020) Diagnosis of Mesothelioma. *Surgical Pathology Clinics*, **13**, 73-89. https://doi.org/10.1016/j.path.2019.10.001

[12] Helm, J.H., Miura, J.T., Glenn, J.A., Marcus, R.K., Larrieux, G., Jayakrishnan, T.T., *et al*. (2015) Cytoreductive Surgery and Hyperthermic Intraperitoneal Chemotherapy for Malignant Peritoneal Mesothelioma: A Systematic Review and Meta-Analysis. *Annals of Surgical Oncology*, **22**, 1686-1693. https://doi.org/10.1245/s10434-014-3978-x

[13] Salo, S.A.S., Ilonen, I., Laaksonen, S., Myllärniemi, M., Salo, J.A. and Rantanen, T. (2019) Malignant Peritoneal Mesothelioma: Treatment Options and Survival. *Anticancer Research*, **39**, 839-845. https://doi.org/10.21873/anticanres.13183

[14] Sugarbaker, P.H. and Chang, D. (2017) Long-Term Regional Chemotherapy for Patients with Epithelial Malignant Peritoneal Mesothelioma Results in Improved Survival. *European Journal of Surgical Oncology*, **43**, 1228-1235. https://doi.org/10.1016/j.ejso.2017.01.009

[15] Sugarbaker, P.H. (2018) Update on the Management of Malignant Peritoneal Mesothelioma. *Translational Lung Cancer Research*, **7**, 599-608. https://doi.org/10.21037/tlcr.2018.08.03

[16] Zalcman, G., Mazieres, J., Margery, J., Greillier, L., Audigier-Valette, C., Moro-Sibilot, D., *et al*. (2016) Bevacizumab for Newly Diagnosed Pleural Mesothelioma in the Mesothelioma Avastin Cisplatin Pemetrexed Study (MAPS): A Randomised, Controlled, Open-Label, Phase 3 Trial. *Lancet*, **387**, 1405-1414. https://doi.org/10.1016/S0140-6736(15)01238-6

[17] Chapel, D.B., Schulte, J.J., Absenger, G., Attanoos, R., Brcic, L., Butnor, K.J., *et al*. (2021) Malignant Peritoneal Mesothelioma: Prognostic Significance of Clinical and Pathologic Parameters and Validation of a Nuclear-Grading System in a Multi-Institutional Series of 225 Cases. *Modern Pathology*, **34**, 380-395. https://doi.org/10.1038/s41379-020-00688-4

[18] Yonemura, Y., Canbay, E., Wakama, S., Sako, S., Ishibashi, H., Hirano, M., *et al*. (2019) Prognostic Factors of Malignant Peritoneal Mesothelioma Experienced in Japanese Peritoneal Metastasis Center. *Japanese Journal of Cancer and Chemotherapy*, **46**, 395-399.

[19] Magge, D., Zenati, M.S., Austin, F., Mavanur, A., Sathaiah, M., Ramalingam, L., *et al*. (2014) Malignant Peritoneal Mesothelioma: Prognostic Factors and Oncologic Outcome Analysis. *Annals of Surgical Oncology*, **21**, 1159-1165. https://doi.org/10.1245/s10434-013-3358-y

[20] Yin, W., Zheng, G., Yang, K., Song, H. and Liang, Y. (2018) Analysis of Prognostic Factors of Patients with Malignant Peritoneal Mesothelioma. *World Journal of Surgical Oncology*, **16**, Article No. 44. https://doi.org/10.1186/s12957-018-1350-5