

清洁间歇导尿联合托特罗定治疗瓣膜膀胱综合征的疗效分析

倪园松¹, 华 焱^{1,2*}, 杨 猛¹

¹重庆医科大学附属儿童医院泌尿外科, 重庆

²儿童发育疾病研究教育部重点实验室, 国家儿童健康与疾病临床医学研究中心, 儿童发育重大疾病国家国际科技合作基地, 儿科学重庆市重点实验室, 儿童泌尿生殖发育与组织工程重点实验室, 重庆

收稿日期: 2022年2月11日; 录用日期: 2022年3月4日; 发布日期: 2022年3月15日

摘 要

目的: 探讨早期清洁间歇导尿(Clean intermittent catheterization, CIC)联合托特罗定治疗膀胱瓣膜综合征的疗效, 为后尿道瓣膜术后改善膀胱功能提供参考。方法: 回顾性分析我中心行膀胱镜后尿道瓣膜切除术后患儿36例。术后首次随访尿动力学提示小膀胱容量或/和膀胱顺应性差或/和逼尿肌不稳定和/或诊断为膀胱过度活动, 并且有残余尿。按照既往治疗方式分为CIC联合托特罗定组(n = 20)和CIC组(n = 16)。在治疗后1个月随访两组尿动力检查、尿路造影。结果: 治疗后1月, 尿动力学中, CIC联合托特罗定组逼尿肌不稳定率及膀胱顺应性差发生率低于CIC组(p < 0.05), CIC联合托特罗定组的膀胱最大容量、最大逼尿肌压力结果优于CIC组(p < 0.05)。尿路造影中, CIC联合托特罗定组的肾积水率与CIC组无明显差异(p > 0.05)。结论: CIC联合托特罗定对后尿道瓣膜切除术后患儿可改善膀胱功能, 短期效果明显。

关键词

后尿道瓣膜, 托特罗定, 清洁间歇导尿, 瓣膜膀胱综合征

Analysis of the Efficacy of Clean Intermittent Catheterization Combined with Tolterodine in the Treatment of Valvular Bladder Syndrome

Yuansong Ni¹, Yi Hua^{1,2*}, Meng Yang¹

¹Department of Urology, Children's Hospital Affiliated to Chongqing Medical University, Chongqing

*通讯作者 Email: huayi730@hotmail.com

文章引用: 倪园松, 华焱, 杨猛. 清洁间歇导尿联合托特罗定治疗瓣膜膀胱综合征的疗效分析[J]. 临床医学进展, 2022, 12(3): 1748-1757. DOI: 10.12677/acm.2022.123252

²Ministry of Education Key Laboratory of Child Development and Disorders, National Clinical Research Center for Child Health and Disorders, China International Science and Technology Cooperation Base of Child Development and Critical Disorders, Chongqing Key Laboratory of Pediatrics, Chongqing Key Laboratory of Children Urogenital Development and Tissue Engineering, Children's Hospital of Chongqing Medical University, Chongqing

Received: Feb. 11th, 2022; accepted: Mar. 4th, 2022; published: Mar. 15th, 2022

Abstract

Objective: To investigate the efficacy of early clean intermittent catheterization (CIC) combined with tolterodine in the treatment of bladder valve syndrome and to provide a reference for improving bladder function after posterior urethral valvulotomy. **Methods:** A retrospective analysis of 36 children who underwent cystoscopic posterior urethral valve resection at our centre. The first postoperative follow-up urodynamics suggested overactive bladder and/or small bladder capacity or/and poor bladder compliance or/and instability of the detrusor muscle, and residual urine. The CIC combined with tolterodine group (n = 20) and the CIC group (n = 16) were divided according to previous treatment. Both groups were followed up at 1 month after treatment with urodynamic tests and urography. **Results:** 1 month post-treatment, in urodynamics, the rates of forceps instability and poor bladder compliance were lower in the CIC combined with tolterodine group than in the CIC group (p < 0.05), and the results of maximal bladder volume, maximal forceps pressure were better in the CIC combined with tolterodine group than in the CIC group (p < 0.05). In urography, the rate of hydronephrosis in the CIC combined with tolterodine group was not significantly different from that in the CIC group (p > 0.05). **Conclusion:** CIC combined with tolterodine improves bladder function in children after posterior urethral valvulotomy with significant short-term results.

Keywords

Posterior Urethral Valve, Tolterodine, Clean Intermittent Catheterization, Valve Bladder Syndrome

Copyright © 2022 by author(s) and Hans Publishers Inc.

This work is licensed under the Creative Commons Attribution International License (CC BY 4.0).

<http://creativecommons.org/licenses/by/4.0/>



Open Access

1. 前言

后尿道瓣膜(Posterior urethral valve, PUV)是先天性后尿路梗阻(Lower urinary tract obstruction, LUTO)最常见的原因之一,在新生儿中发病率约 1/5000 [1]。经尿道瓣膜切除术是治疗后尿道瓣膜的首选方式[2]。但瓣膜切除术后约 1/3 的患儿仍可能持续存在膀胱功能障碍,这种膀胱功能障碍被称为膀胱瓣膜综合征(Valve bladder syndrome, VBS)。膀胱瓣膜综合征会导致膀胱输尿管反流、上尿路积水、甚至肾功能的恶化。所以术后正确合理治疗膀胱瓣膜综合征非常重要,治疗膀胱瓣膜综合征目的在于改善膀胱功能、排空膀胱、预防反复泌尿系感染和保护肾功能。托特罗定是一种 M 胆碱受体拮抗剂,已经证实该药物可以改善膀胱过度活跃儿童的膀胱功能、减少膀胱壁厚度[3]。清洁间歇导尿(Clean intermittent catheterization, CIC)指在清洁条件下,定时将尿管经尿道插入膀胱,规律排空尿液的方法,可以防止膀胱充

盈导致肾功能损害[4]。目前国内外针对膀胱瓣膜综合征的治疗研究较少, 尚未见 CIC 联合托特罗定治疗膀胱瓣膜综合征的报道。本研究探讨清洁间歇导尿联合托特罗定对膀胱瓣膜综合征的治疗效果, 报道如下。

2. 材料与方法

2.1. 研究对象来源与诊断标准

本研究回顾性分析 2010 年至 2020 年在儿童医院行膀胱镜下后尿道瓣膜切除术的患儿。后尿道瓣膜诊断标准[5]: 膀胱镜下确诊后尿道瓣膜。

2.2. 纳入标准及排除标准

纳入标准: ① 符合后尿道瓣膜诊断并且行手术治疗后, 排泄性膀胱尿道造影(Voiding cystourethrography, VCUG)证实无解剖性梗阻的患儿; ② 术后配合随访尿动力且结果提示小膀胱容量或/和膀胱顺应性差或/和逼尿肌不稳定和/或诊断为膀胱过度活动, 并且有残余尿的患儿; ③ 依从性良好的患儿及家属。

排除标准: ① 仅暂时行膀胱造瘘术的患儿; ② 未确诊后尿道瓣膜患儿; ③ 后尿道瓣膜切除术后 VCUG 仍提示下尿路梗阻的患儿; ④ 合并其他影响膀胱功能疾病的患儿; ⑤ 已经出现终末期肾疾病(End-stage renal disease, ESRD)的患儿; ⑥ 未配合行清洁间歇导尿的患儿; ⑦ 不能配合检查尿动力学的患儿。

2.3. 分组方法、治疗方式

按照治疗方式分为两组, CIC 联合托特罗定组 20 人, 这 20 例是在 2015 年至 2020 年接受治疗的患儿, CIC 组 16 人, CIC 组是 2010 年至 2015 年指南共识尚未尝试使用联合托特罗定治疗的患儿。治疗方式: CIC 联合托特罗定组的患儿口服托特罗定缓释胶囊 1~4 mg, 每日两次[6] [7], 并且采用清洁间歇导尿。清洁间歇导尿是一种操作简单方便的排空膀胱的方式。我们采用 6~8 号一次性硅胶导尿管。叮嘱患儿家属: 1) 导尿前对操作者双手及患儿会阴部用肥皂和清水彻底清洗, 尽量在患儿排大便前导尿; 2) 避免操作者双手直接接触尿管前端, 尽可能戴无菌手套接触; 3) 尿管用润滑剂充分润滑, 对于男性患儿, 操作者应了解男性尿道弯曲处, 避免损伤尿道; 4) 每天至少 4~6 次导尿, 每次使膀胱尽量排空; 5) 每日保证足够饮水量, 使尿液呈清亮淡黄色[8] [9]。并且确保患儿家属学会正确的 CIC 方法。CIC 组行单纯清洁间歇导尿排空膀胱。后尿道瓣膜切除术后 1 个月随访尿动力学, 纳入病例在随访后即开始治疗。治疗 1 个月后随访。

2.4. 观察指标

所有患儿在研究开始前和治疗结束后 1 个月, 都测量以下指标:

尿动力学: 取卧位或半卧位, 6F 测压尿管, 生理盐水灌注, 灌注速度 5~20 ml/min。测量膀胱充盈期及排尿期, 记录最大膀胱容量(Maximum bladder capacity, MBC)、膀胱顺应性(Bladder compliance, BC)、最大逼尿肌排尿压(Maximal detrusor pressure, Pdet_{max})、逼尿肌不稳定(Detrusor instability, DI)、和排尿期后残余尿(Post void residual, PVR)。公式计算预期膀胱正常容量(Expected bladder capacity, EBC), EBC (ml) = [年龄(岁) + 2] * 30 (用于 2~11 岁) = 7 * 体重(kg) (小于 2 岁)。我们把 MBC/EBC < 50% 定义为小膀胱容量。MBC/EBC 的变化也是评估指标之一。膀胱顺应性差定义为在 25 cmH₂O 逼尿肌压力下, 小于 90% 的膀胱容量[10]。最大逼尿肌压力过高定义为大于 90 cmH₂O [11], 新生儿 Pdet_{max} 过高定义为大于 118 cmH₂O [12]。逼尿肌不稳定定义为膀胱充盈中不受抑制的收缩超过 15 cmH₂O。对于年龄小的婴儿, 在尿动力检

查前,充分安抚患儿并保持安静状态。

尿路造影:膀胱输尿管反流、肾积水。

2.5. 统计学方式

采用 SPSS23.0 软件对数据进行统计处理。用 Mann-Whitney U 检验比较两组非正态分布连续变量差异性。Fisher'S 精确概率检验比较二分类变量差异性。数据表示为中位数(四分位区间)。p < 0.05 为差异有统计学意义。

3. 结果

本研究已通过儿童医院伦理委员会审查(2020193)。

CIC 联合托特罗定组与 CIC 组术前一般资料无统计学差异,具备可比性。见表 1。

Table 1. General Data

表 1. 一般资料

	CIC 联合托特罗定组(n = 20)	CIC 组(n = 16)	Z/ χ^2	p 值
年龄(月)	8 (57.75)	15.5 (43)	0.207	0.838
治疗前肾积水(n)	6	5	-0.080	1.000
治疗前膀胱输尿管反流(n)	3	3	-0.296	1.000
治疗前顺应性差(n)	10	9	-0.368	0.749
治疗前逼尿肌不稳定(n)	11	9	-0.074	1.000
治疗前 MBC (ml)	47 (65.5)	40 (55.25)	0.080	0.937
治疗前 Pdet _{max} (cmH ₂ O)	60.5 (14.75)	66.55 (15)	1.148	0.262
治疗前 PVR (ml)	16 (21.75)	18.5 (15.25)	0.447	0.617

尿动力学检查:见表 2。治疗后,CIC 联合托特罗定组的 MBC、Pdet_{max}、DI、BC 结果均优于 CIC 组(p < 0.05)。两组 PVR 结果无明显统计学差异。我们计算 36 位患儿的预计膀胱容量后,按照 MBC/EBC 比值分为两组,分别为 MBC/EBC < 50%和 MBC/EBC > 50%。MBC/EBC < 50%中,CIC 联合托特罗定治疗的患儿 13 例,CIC 治疗患儿 9 例。MBC/EBC > 50%中,CIC 联合托特罗定治疗的患儿 7 例,CIC 治疗患儿 7 例。根据治疗前后 MBC/EBC 占比的变化差值进行统计学分析,在 MBC/EBC < 50%患儿中,治疗前后 CIC 联合托特罗定组患儿的 MBC/EBC 占比变化差值优于 CIC 组(p < 0.001),在 MBC/EBC > 50%患儿中,治疗前后两组患儿的 MBC/EBC 占比变化差值无明显统计学差异(p > 0.05)。见表 3。

Table 2. Urodynamic results of the two groups

表 2. 两组尿动力学结果

	CIC 联合托特罗定组(n = 20)	CIC 组(n = 16)	Z/ χ^2	p
MBC (ml)				
治疗前	60.5 (14.75)	40 (55.25)		
1 月	81 (144.5)	52 (61.75)		
差值	32 (58.25)	13 (12.75)	4.444	<0.001

Continued

Pdet _{max} (cmH ₂ O)					
治疗前		60.5 (14.75)	66.55 (15)		
1 月		50 (7.75)	59.5 (15.25)		
差值		13.5 (12)	4.5 (4.5)	-2.638	0.007
PVR (ml)					
治疗前		16 (21.75)	18.5 (15.25)		
1 月		20 (20)	22.5 (14.75)		
差值		2 (9.75)	6.5 (9)	-1.946	0.053
DI [例(%)]					
治疗前		10 (50.0%)	12 (75%)		
1 月		3 (15.0%)	8 (50.0%)	-2.234	0.034
膀胱顺应性差[例(%)]					
治疗前		10 (50.0%)	9 (56.3%)		
1 月		2 (10.0%)	7 (43.8%)	-2.291	0.049

Table 3. According to the proportion of bladder before treatment, the difference of the proportion of bladder after treatment was compared between the two groups

表 3. 按治疗前的膀胱占比，比较两组治疗后的膀胱占比差

			占比(%)	Z	差值 p
MBC/EBC < 50%	CIC 联合托特罗定 (n = 13)	治疗前	44.33 (4.18)	-3.840	<0.001
		1 月	90.48 (12.61)		
		差值	45.33 (15.61)		
	CIC (n = 9)	治疗前	41.67 (3.37)		
		1 月	50.67 (21.11)		
		差值	9.33 (20.02)		
MBC/EBC > 50%	CIC 联合托特罗定 (n = 7)	治疗前	82.54 (10.71)	-1.853	0.073
		1 月	114.29 (47.11)		
		差值	40.82 (42.97)		
	CIC (n = 7)	治疗前	81.48 (29.81)		
		1 月	81.48 (27.74)		
		差值	12.67 (5.96)		

尿路造影：见表 4。治疗后，CIC 联合托特罗定组 3 例肾积水改善，3 例膀胱输尿管反流改善，CIC 组 2 例肾积水改善，1 例膀胱输尿管反流改善。CIC 联合托特罗定组治疗后改善肾积水、膀胱输尿管反流消退的例数多于 CIC 组，但是在经 Fisher'S 精确概率检验后，两组治疗后肾积水和膀胱输尿管反流发生率没有明显差异。

Table 4. Comparison of urography between the two groups
表 4. 两组尿路造影比较

	肾积水[例数(%)]		膀胱输尿管反流[例数(%)]	
	治疗前	1月	治疗前	1月
CIC 联合托特罗定组(n = 20)	6 (30.0%)	3 (15.0%)	3 (15.0%)	0
CIC 组(n = 16)	5 (31.3%)	3 (18.8%)	3 (18.8%)	2 (12.5%)
χ^2		-0.296		-1.604
p 值		1.000		0.190

CIC 联合托特罗定组有 7 例患儿在治疗后 1 个月、6 个月、1 年随访尿动力学检查, 治疗后 1 个月 MBC 增加明显($p < 0.05$), 随后 6 个月、1 年趋于稳定。治疗后 1 个月 Pdet_{max} 下降明显($p < 0.05$), 随后 6 个月、1 年趋于稳定。PVR 无明显改变($p > 0.05$)。MBC、Pdet_{max} 与 PVR 的变化趋势见图 1。

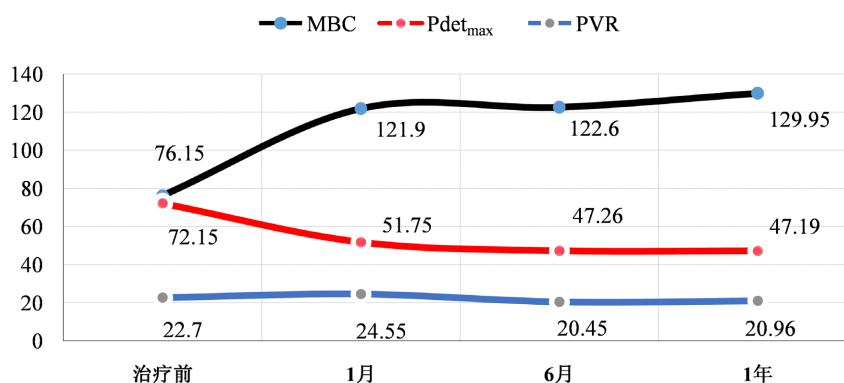


Figure 1. Urodynamic changes in 7 children with CIC combined with tolterodine at 1 month, 6 months and 1 year follow-up

图 1. 7 例 CIC 联合托特罗定患儿治疗后随访 1 月、6 月、1 年的尿动力变化

4. 讨论

后尿道瓣膜是男性婴儿常见下尿路梗阻之一, 临床表现是多样的, 包括排尿困难、生长迟缓、肺发育不良所致的呼吸困难、反复泌尿系感染、尿失禁、尿频、排尿费力等。随着产前超声技术提高, 后尿道瓣膜得以早期诊断。膀胱镜下直视可以清楚看到后尿道瓣膜病理结构, 同时膀胱镜下后尿道瓣膜切除术可以使患儿改善尿路解剖性梗阻。但是一些研究表明, 后尿道瓣膜切除术后可能出现持续性膀胱功能障碍, 即瓣膜膀胱综合征。膀胱瓣膜综合征出现原因可能是在患者接受手术切除瓣膜前, 尿路的梗阻可导致膀胱内高压、膀胱壁肌肉增厚、胶原沉积、形成小梁或囊状, 严重会形成憩室。这些膀胱的病理改变可能会导致膀胱出现功能紊乱, 即使在手术解除尿路梗阻后也可能持续存在。尿动力检查表现为膀胱容量小并且顺应性差、膀胱逼尿肌过度活动、肌源性衰竭伴溢出性尿失禁等[13]。在一项动物实验研究中, 证实下尿路梗阻的胎羊, 梗阻后会逐渐出现膀胱肌肉成分改变、纤维化、膀胱壁增厚等病理改变[14]。胡金华等学者对 114 例后尿道瓣膜切除术后患儿进行尿动力检查, 有 48 例存在膀胱过度活跃[15]。Mallya 等学者观察到 39 例后尿道瓣膜切除术患儿中, 其中有 67% 患儿出现膀胱顺应性降低, 38.5% 患儿出现逼尿肌过度活动[16]。在我们的研究中, 瓣膜膀胱综合征患儿的尿动力以小膀胱容量、膀胱过度活动、膀胱顺应性差、逼尿肌不稳定为主。瓣膜膀胱综合征导致慢性肾脏病(Chronic kidney disease, CKD)、终末期肾

疾病(ESRD)的非常重要的原因。我们可以通过对术后瓣膜膀胱综合征的治疗,防止肾脏功能进一步的损害。

近年来,我们尝试使用抗胆碱能药物联合 CIC 治疗瓣膜膀胱综合征。抗胆碱能药物治疗 PUV 术后膀胱功能障碍既往有一些报道,如一些研究表明抗胆碱能药物在后尿道瓣膜术后对膀胱容量改善、顺应性改善、逼尿肌不稳定改善都有积极的作用[10][17]。另外,在大鼠实验中,抗胆碱能药物托特罗定可以降低膀胱出口梗阻的大鼠膀胱胶原沉积、抑制膀胱平滑肌细胞增殖、增强膀胱平滑肌收缩,对膀胱结构及功能具有保护作用[18][19]。瓣膜膀胱综合征较常用的抗胆碱能药物有托特罗定、奥昔布宁等,既往报道中托特罗定在治疗膀胱过度活跃中出现口干的风险较低、耐受性更好[20][21]。邓永继等学者将 204 例膀胱过度活跃的患儿分为安慰组 68 例、奥昔布宁组 68 例、托特罗定组 68 例,治疗 2 周后发现奥昔布宁与托特罗定疗效相似,但奥昔布宁(57%)的不良反应该率高于托特罗定(28%) [22]。结合既往报道及我中心近年来治疗经验,我们在对瓣膜膀胱综合征患儿中,我们选用抗胆碱能药物中的托特罗定尝试治疗,也是因为该药物不良反应该率相对低。瓣膜膀胱综合征患儿中,膀胱排空通常不完全,造成排尿后仍有残余尿。这无疑增加了尿路感染的风险,并且大量残余尿的情况下,导致高膀胱充盈压,可能损害肾功能。CIC 可以实现排尿控制降低、尿路感染率、降低膀胱压力,保护肾功能,但是未有研究表明单纯清洁间歇导尿可以改善膀胱功能。

后尿道瓣膜术后随访尿动力学的做法是很多学者认同的。这项检查有助于早期发现膀胱功能障碍并且防止肾损害,还可以根据尿动力结果及时调整治疗的方式或者药物的剂量[23][24]。Emir 等学者研究发现术后患儿的尿动力学中可出现小膀胱容量、低顺应性膀胱、高残余尿量、逼尿肌不稳定[23]。与我中心瓣膜膀胱综合患儿的尿动力类型相符。Kim 等学者观察 21 例后尿道瓣膜术后患儿进行抗胆碱能药物治疗,改善了大部分患儿的顺应性,减少了逼尿肌不稳定,改善了膀胱可控性[25]。Casey Jessica T 等学者在一项研究中,研究者对 18 例、平均年龄 3.4 个月的后尿道瓣膜消融术后婴儿早期应用奥昔布宁,直到婴儿完成如厕训练,结果表示早期应用抗胆碱能药物改善了婴儿的排尿压、膀胱顺应性、低容量膀胱[10]。我们的研究中,发现应用托特罗定联合 CIC 可以提高膀胱容量、改善膀胱顺应性、减少逼尿肌不稳定发生率及降低逼尿肌压力,与上述两位学者的报道结果一致。仅关注膀胱容量而不评估患儿的预计膀胱容量是不合理的,因为瓣膜膀胱综合征患儿中,少部分患儿会表现为膀胱过度扩张导致肌源性衰竭。为了进一步了解托特罗定治疗膀胱容量尚可、但存在其他膀胱功能障碍类型患儿的疗效。我们按照 MBC/EBC 的比值,分为小膀胱容量患儿(MBC/EBC < 50%),膀胱容量尚可患儿(50% < MBC/EBC < 100%)。对比两组 MBC/EBC < 50% 的患儿,CIC 联合托特罗定治疗后更好地增加了 MBC/EBC 比值,使膀胱容量更加接近患儿预计膀胱容量。所以我们认为小膀胱容量患儿使用托特罗定是安全有效的,但是服用药物后应随访尿动力,假如出现明显残余尿量及膀胱总容量升高,应该警惕膀胱肌源性衰竭。对比两组 50% < MBC/EBC < 100% 的患儿,两组的 MBC/EBC 比值均有所增加,但增幅较小并且两组差异无统计学意义。共 7 例 50% < MBC/EBC < 100% 的患儿接受托特罗定联合 CIC 治疗,没有出现因为肌源性衰竭而停用托特罗定的患儿。可见托特罗定治疗后出现膀胱容量过度增加导致肌源性衰竭是非常少见的,这一结果与国外一项报道一致,有学者回顾性分析了 51 例 PUV 术后的尿动力学表现,发现有 3 例出现肌源性衰竭,但是停用抗胆碱能药物后即消失,他们推测可能继发于抗胆碱药物,并且认为肌源性衰竭并不是常见的。所以我们建议瓣膜膀胱综合征患儿,存在膀胱过度活跃、膀胱顺应性差、逼尿肌不稳定但是膀胱容量尚可的患儿,在服用抗胆碱能药物同时应及时检查尿动力学,尤其对于残余尿量和膀胱总容量的监测[26]。

后尿道瓣膜患儿 $Pdet_{max}$ 增加是常见的,与尿路解剖性梗阻相关。但是术后复查尿动力,部分患儿可能仍然存在 $Pdet_{max}$ 较高,排除尿路解剖性梗阻的原因后,这类患儿的通常是存在逼尿肌括约肌收缩不协调、逼尿肌不稳定。胡金华等学者在一项随机对照试验报道中,对比电刺激联合奥昔布宁与单纯电刺激

治疗后尿道瓣膜术后膀胱过度活跃患儿，发现联合抗胆碱能药物奥昔布宁治疗后最大逼尿肌收缩压明显降低。这与我们的结论一致，我们研究结果提示联合抗胆碱能托特罗定可以更显著降低 $P_{det,max}$ 。

后尿道瓣膜术后的 PVR 变化是值得关注的问题。我们的研究中，治疗后，CIC 联合托特罗定组与 CIC 组的 PVR 都有少量增加，分别为 1.30 ± 6.73 ml 和 5.94 ± 6.41 ml。接受 CIC 联合托特罗定患儿，PVR 增幅较小，但是两组对比无明显统计学差异。这提示 CIC 联合托特罗定治疗对 PVR 没有明显改善。但是需要明确的是，所有针对瓣膜膀胱综合征的治疗，最终目的都是为了实现降低膀胱压力，防止肾功能进一步损害。所以即使 PVR 无明显缓解，在通过 CIC 排空膀胱、降低膀胱压力后，仍可以保护肾功能。既往报道中，通过生物反馈、盆底肌训练及经皮神经电刺激等方式，可以降低膀胱功能障碍患儿的 PVR [27] [28]，所以未来我们可能会尝试对残余尿量非常高的患儿使用这些治疗方式，以改善其 PVR。

后尿道瓣膜患者出现膀胱输尿管反流往往被视为继发性病变，因为膀胱出口梗阻使得膀胱压力升高，导致输尿管膀胱连接处在排尿期不能正常闭合。所以完全解除下尿路解剖性梗阻后，至少 1/3 患者的反流会消退。在张淮平教授的报道中，瓣膜切开后 1 年，轻度反流和重度反流的改善率分别为 53.3% 和 45.4% [29]。瓣膜膀胱综合征患儿存在膀胱输尿管反流也往往是因为膀胱功能障碍致膀胱充盈压力高所致。在我们的结果中，接受 CIC 联合托特罗定的患儿，治疗前有 3 例膀胱输尿管反流，治疗后全部消退，CIC 组患儿治疗前有 3 例，治疗后 1 例自然消退，CIC 联合托特罗定组患儿膀胱输尿管反流消退例数更多，但两组比较无统计学差异。Abdelhalim 等学者对 24 例后尿道瓣膜消融术后持续膀胱功能障碍的婴儿使用抗胆碱能药物奥昔布宁治疗，另外 25 例婴儿接受观察自然病程，结果提示抗胆碱能药物奥昔布宁改善了膀胱输尿管反流 [30]。这与我们的结果有差异，可能由于我们的研究中，两组膀胱输尿管反流患儿例数都过少，无法得到可靠的统计学结果。另外，CIC 联合托特罗定治疗前后肾积水例数分别为 6 例和 3 例，CIC 治疗前后肾积水例数分别为 5 例与 3 例，两组结果无明显统计学差异。这一结果不同于 Abdelhalim 等学者的研究结果，他们的结果表示抗胆碱能药物奥昔布宁改善了后尿道瓣膜消融术后膀胱功能障碍婴儿的肾积水 [30]。可能原因是：1) 我们的患儿随访时间短，而 Abdelhalim 学者的研究中对这些膀胱功能障碍婴儿进行至少 1 年以上随访，所以改善肾积水是长期治疗的结果，在短期内改善可能不明显；2) 部分后尿道瓣膜患儿伴肾发育不良，所以在我们的研究中两组肾积水无明显好转的患儿，可能存在先天性肾发育不良。结合他们的 CTU 和肾脏彩超，考虑存在肾发育不良。这解释了 CIC 联合托特罗定组患儿为什么膀胱功能改善后仍有 3 名患儿存在肾积水。

关注术后膀胱的组织学改变，也许对治疗瓣膜膀胱综合征是有帮助的。有文献具体描述了后尿道瓣膜的病理组织特征：人类膀胱形成在妊娠 21 周，任何形式的尿路梗阻导致膀胱过度扩张都有可能致膀胱平滑肌增生，从而改变两种提供张力的总胶原蛋白与 III 型胶原纤维的比例。同时，这种组织学异常改变，是不可逆性的 [31]。但是对于已经膀胱肌肉的增生这一组织学改变，我们并没有一些明确的证据证明我们的治疗方式可以逆转这一病理组织学改变。在未来的临床研究中如果随访后尿道瓣膜患儿的膀胱组织学改变，也许对瓣膜膀胱综合征的治疗是有益的。

瓣膜膀胱综合征是无法预防的，通过尿动力监测并且尽早改善膀胱功能，防止进一步上尿路扩张恶化导致肾功能损害是很关键的。抗胆碱能药物托特罗定联合 CIC 治疗瓣膜膀胱综合征短期效果明显。长期疗效及对肾积水的改善作用有待进一步研究。

基金项目

重庆市渝中区科技局基础研究与前沿勘探项目(20200151)；重庆市科技局基础研究与前沿勘探项目(cstc2019jcyj-zdxmX0840)；重庆市人力资源和社会保障局归国华侨创业创新者支持计划创新类基金项目(cx2019078)。

参考文献

- [1] Diamond, D.A., Chan, I.H.Y., Holland, A.J.A., *et al.* (2017) Advances in Paediatric Urology. *The Lancet*, **390**, 1061-1071. [https://doi.org/10.1016/S0140-6736\(17\)32282-1](https://doi.org/10.1016/S0140-6736(17)32282-1)
- [2] 张潍平, 王朝旭. 后尿道瓣膜症的治疗[J]. 中华小儿外科杂志, 2018, 39(2): 81-82. <https://doi.org/10.3760/cma.j.issn.0253-3006.2018.02.001>
- [3] Koç, B., Canpolat, N., Adaletli, İ., *et al.* (2020) Efficacy of Tolterodine in Children with Overactive Bladder. *Turkish Archive of Pediatrics*, **55**, 284-289.
- [4] Berendsen, S.A., van Doorn, T. and Blok, B.F.M. (2021) Trends in the Use and Costs of Intermittent Urinary Catheters in the Netherlands from 1997 to 2018: A Population-Based Observational Study. *Neurourology and Urodynamics*, **40**, 876-882. <https://doi.org/10.1002/nau.24643>
- [5] Radmayr, C., Bogaert, G., Dogan, H.S., *et al.* (2001) EAU Guidelines on Paediatric Urology. <http://www.uroweb.org/guidelines>
- [6] Zeng, F., Chen, H.Q., Qi, L., *et al.* (2012) Comparative Study of Pelvic Floor Biofeedback Training and Tolterodine for Treatment of Detrusor After-Contraction in Posturination Dribbling in Children. *Journal of International Medical Research*, **40**, 2305-2310. <https://doi.org/10.1177/030006051204000628>
- [7] Reddy, P.P., Borgstein, N.G., Nijman, R.J.M., *et al.* (2008) Long-Term Efficacy and Safety of Tolterodine in Children with Neurogenic Detrusor Overactivity. *Journal of Pediatric Urology*, **4**, 428-433. <https://doi.org/10.1016/j.jpuro.2008.05.003>
- [8] Lamin, E. and Newman, D.K. (2016) Clean Intermittent Catheterization Revisited. *International Urology and Nephrology*, **48**, 931-939. <https://doi.org/10.1007/s11255-016-1236-9>
- [9] Wilde, M.H., Fairbanks, E., Parshall, R., *et al.* (2015) A Web-Based Self-Management Intervention for Intermittent Catheter Users. *Urologic Nursing*, **35**, 127-133, 138. <https://doi.org/10.7257/1053-816X.2015.35.3.127>
- [10] Casey, J.T., Hagerty, J.A., Maizels, M., *et al.* (2012) Early Administration of Oxybutynin Improves Bladder Function and Clinical Outcomes in Newborns with Posterior Urethral Valves. *The Journal of Urology*, **188**, 1516-1520.
- [11] Capitanucci, M.L., Silveri, M., Mosiello, G., *et al.* (2000) Prevalence of Hypercontractility in Male and Female Infants with Vesico-Ureteral Reflux. *European Journal of Pediatric Surgery*, **10**, 172-176.
- [12] Partin, A.W., Dmochowski, R.R., Kavoussi, L.R., *et al.* (2020) Campbell-Walsh-Wein Urology. Elsevier, Philadelphia.
- [13] Nasir, A.A., Ameh, E.A., Abdur-Rahman, L.O., *et al.* (2011) Posterior Urethral Valve. *World Journal of Pediatrics*, **7**, Article No. 205. <https://doi.org/10.1007/s12519-011-0289-1>
- [14] Kitajima, K., Aoba, T., Pringle, K.C., *et al.* (2010) Bladder Development Following Bladder Outlet Obstruction in Fetal Lambs: Optimal Timing of Fetal Therapy. *Journal of Pediatric Surgery*, **45**, 2423-2430. <https://doi.org/10.1016/j.jpedsurg.2010.08.047>
- [15] 翟国敏, 刘国昌, 贾炜, 伏雯, 龙旺军, 胡金华. 经皮电刺激联合奥昔布宁治疗后尿道瓣膜切除术后膀胱过度活动症的随机对照研究[J]. 中华小儿外科杂志, 2018, 39(2): 87-90. <https://doi.org/10.3760/cma.j.issn.0253-3006.2018.02.003>
- [16] Mallya, A., Karthikeyan, V.S., Vijayanapathy, S., *et al.* (2018) Urodynamic Profile in Posterior Urethral Valve Patients Following Fulguration: Does Age at Fulguration Matter? *Indian Journal of Urology*, **34**, 278-282. https://doi.org/10.4103/iju.IJU_148_17
- [17] Puri, A., Bhatnagar, V., Grover, V.P., *et al.* (2005) Urodynamics-Based Evidence for the Beneficial Effect of Imipramine on Valve Bladders in Children. *European Journal of Pediatric Surgery*, **15**, 347-353. <https://doi.org/10.1055/s-2005-865842>
- [18] Yang, T.X., Luo, D.Y., Lin, Y.F., *et al.* (2018) The Antimuscarinic Agent Tolterodine Regulates Bladder Extracellular Matrix in Partial Bladder Outlet Obstruction in Rats. *Cellular Physiology and Biochemistry*, **46**, 36-45. <https://doi.org/10.1159/000488407>
- [19] Liu, Q., Luo, D., Yang, T., *et al.* (2017) Protective Effects of Antimuscarinics on the Bladder Remodeling after Bladder Outlet Obstruction. *Cellular Physiology and Biochemistry*, **44**, 907-919. <https://doi.org/10.1159/000485358>
- [20] Sharma, S., Joshi, M., Gupta, D.K., *et al.* (2019) Consensus on the Management of Posterior Urethral Valves from Antenatal Period to Puberty. *Journal of Indian Association of Pediatric Surgeons*, **24**, 4-14. https://doi.org/10.4103/jiaps.JIAPS_148_18
- [21] Abrams, P., Freeman, R., Anderström, C., *et al.* (1998) Tolterodine, a New Antimuscarinic Agent: As Effective but Better Tolerated than Oxybutynin in Patients with an Overactive Bladder. *British Journal of Urology*, **81**, 801-810. <https://doi.org/10.1046/j.1464-410x.1998.00717.x>

- [22] 邓永继, 马耿, 郭云飞, 等. 托特罗定和奥昔布宁治疗原发性儿童膀胱过度活动症的疗效和安全性比较[J]. 中国当代儿科杂志, 2011, 13(1): 26-28. <https://doi.org/cnki:sun:ddkz.0.2011-01-010>
- [23] Emir, H., Eroğlu, E., Tekant, G., *et al.* (2002) Urodynamic Findings of Posterior Urethral Valve Patients. *European Journal of Pediatric Surgery*, **12**, 38-41. <https://doi.org/10.1055/s-2002-25093>
- [24] Wen, J.G., Li, Y. and Wang, Q.W. (2007) Urodynamic Investigation of Valve Bladder Syndrome in Children. *Journal of Pediatric Urology*, **3**, 118-121. <https://doi.org/10.1016/j.jpuro.2006.06.008>
- [25] Kim, Y.H., Horowitz, M., Combs, A.J., *et al.* (1997) Management of Posterior Urethral Valves on the Basis of Urodynamic Findings. *Journal of Urology*, **158**, 1011-1016. [https://doi.org/10.1016/S0022-5347\(01\)64377-5](https://doi.org/10.1016/S0022-5347(01)64377-5)
- [26] Misseri, R., Combs, A.J., Horowitz, M., *et al.* (2002) Myogenic Failure in Posterior Urethral Valve Disease: Real or Imagined? *Journal of Urology*, **168**, 1844-1848. <https://doi.org/10.1097/00005392-200210020-00045>
- [27] Tugtepe, H., Thomas, D.T., Ergun, R., *et al.* (2015) Comparison of Biofeedback Therapy in Children with Treatment-Refractory Dysfunctional Voiding and Overactive Bladder. *Urology*, **85**, 900-904. <https://doi.org/10.1016/j.urology.2014.12.031>
- [28] 王朝旭, 张淮平, 宋宏程, 韩文文. 经尿道瓣膜切开手术对后尿道瓣膜合并膀胱输尿管反流的影响[J]. 临床小儿外科杂志, 2019, 18(3): 225-228. <https://doi.org/10.3969/j.issn.1671-6353.2019.03.013>
- [29] Tugtepe, H., Thomas, D.T., Ergun, R., *et al.* (2015) The Effectiveness of Transcutaneous Electrical Neural Stimulation Therapy in Patients with Urinary Incontinence Resistant to Initial Medical Treatment or Biofeedback. *Journal of Pediatric Urology*, **11**, 137.E1-137.E5. <https://doi.org/10.1016/j.jpuro.2014.10.016>
- [30] Abdelhalim, A., El-Hefnawy, A.S., Dawaba, M.E., *et al.* (2020) Effect of Early Oxybutynin Treatment on Posterior Urethral Valve Outcomes in Infants: A Randomized Controlled Trial. *Journal of Urology*, **203**, 826-831. <https://doi.org/10.1097/JU.0000000000000691>
- [31] Glassberg, K.I. (2001) The Valve Bladder Syndrome: 20 Years Later. *Journal of Urology*, **166**, 1406-1414. [https://doi.org/10.1016/S0022-5347\(05\)65796-5](https://doi.org/10.1016/S0022-5347(05)65796-5)