

内镜治疗伴有骨化的L5/S1极外侧间盘突出症 1例报告

戴岸原, 刘钦毅*

吉林大学第二医院脊柱外科, 吉林 长春

收稿日期: 2022年5月27日; 录用日期: 2022年6月19日; 发布日期: 2022年6月28日

摘要

背景: 腰椎间盘突出症合并骨化是目前脊柱外科较为常见的疾病, 是指在椎间盘退行性病变的基础上伴发椎间盘骨化、椎体后缘骨赘形成或黄韧带骨化等情况。患者多表现为下肢根性症状如疼痛麻木等。既往该疾病由于骨化部分无法切除、切除不彻底及易损伤硬膜等因素被视为微创脊柱内镜手术的禁忌症, 故多采用开放式手术进行治疗。近年来, 随着微创脊柱手术技术及器械的发展与完善, 采用脊柱内镜治疗该疾病已愈发显示出其优势所在。

关键词

腰椎间盘突出症, 骨化, 脊柱内镜, 诊治, 外科治疗

Endoscopic Treatment of Extreme Lateral Disc Herniation of L5/S1 with Ossification: A Case Report

Anyuan Dai, Qinyi Liu*

Department of Spine Surgery, The Second Hospital of Jilin University, Changchun Jilin

Received: May 27th, 2022; accepted: Jun. 19th, 2022; published: Jun. 28th, 2022

Abstract

Lumbar intervertebral disc herniation combined with ossification is a relatively common disease in spine surgery at present, which refers to the ossification of the intervertebral disc, the forma-

*通讯作者。

tion of osteophytes at the posterior edge of the vertebral body, or the ossification of the ligamentum flavum on the basis of intervertebral disc degeneration. Patients often present with lower extremity radicular symptoms such as pain and numbness. In the past, the disease was regarded as a contraindication to minimally invasive spinal endoscopic surgery due to factors such as unresectable ossification, incomplete resection, and easy damage to the dura mater, so open surgery was often used for treatment. In recent years, with the development and improvement of minimally invasive spinal surgery techniques and instruments, the use of spinal endoscopy in the treatment of this disease has increasingly shown its advantages.

Keywords

LDH, Ossification, Spinal Endoscope, Diagnose, Surgical Treatment

Copyright © 2022 by author(s) and Hans Publishers Inc.

This work is licensed under the Creative Commons Attribution International License (CC BY 4.0).

<http://creativecommons.org/licenses/by/4.0/>



Open Access

1. 案例介绍

1.1. 病史采集

患者女, 56岁, 主因“左侧臀部及下肢疼痛麻木2个月, 加重1周”入院。

现病史: 患者2个月前无明显诱因出现左侧臀部及大腿外侧、小腿后侧疼痛麻木, 行保守治疗无效, 1周前上述症状加重, 现患者为求进一步诊治来我院门诊就诊, 经门诊查体、询问病史及阅片后以“腰椎间盘突出”收入院, 既往史、个人史均无特殊情况。

专科查体: 视诊: 脊柱生理曲度存在, 触诊: 腰部压痛及叩击痛阴性。皮肤感觉: 左下肢外侧及后侧感觉减退。四肢运动: 髂腰肌肌力: 左侧IV级, 右侧IV级; 股四头肌: 左侧IV级, 右侧IV级; 胫骨前肌: 左侧IV级, 右侧V级; 踇长伸肌: 左侧IV级, 右侧IV级; 肌张力未见明显异常。生理反射: 左侧膝腱反射减弱, 右侧正常; 双下肢跟腱反射减弱。病理反射: 双侧Hoffman(-), 双侧Babinski(-), 双侧髌阵挛及踝阵挛未引出。双下肢直腿抬高试验(-), 双下肢末梢血运未见明显异常。

实验室检查: 血常规、尿常规、肝功、肾功等均无明显异常。

影像学检查: 腰椎核磁共振示: L5/S1极外侧(左)椎间盘突出, 详见图1(a)、图1(b); 腰椎CT示: L5/S1左侧椎间孔周围存在骨化, 详见图1(c)、图1(d); 术中穿刺影像见图2; 术后核磁见图3(a)、图3(b), 术后CT见图3(c)、图3(d)。

1.2. 诊治经过

根据患者的术前检查及家属意愿, 我们选择内镜下腰椎间盘突出切除术。病人右侧卧位, C臂透视定位L5/S1椎间隙, 标记, 术区皮肤消毒, 铺无菌手术巾。以L5/S1椎间孔为中心确定穿刺点, 旁开棘突中线约8厘米, 局部麻醉, 应用穿刺针经椎间孔穿刺入S1上关节突, 将导丝沿穿刺针导入, 用尖刀以穿刺针为中心取切口约0.7cm, 拔出穿刺针, 沿导丝方向插入扩张导杆, 达到椎间盘边缘, 逐层扩张后, 通过偏心管道应用0.5%利多卡因局部浸润麻醉纤维环, 并用相应的扩孔环锯扩大椎间孔。放置工作套管, 并通过C臂确定位置良好后, 放置内镜。术野中无法准确定位病灶位置, 再次阅片后确定患者L5/S1左侧椎间孔附近存在较重骨化, 完全覆盖椎间隙, 应用骨刀、镜下环锯等工具去除骨化, 显露椎间隙, 向外

上方探查, 见 L5/S1 椎间隙髓核组织突出于极外侧, 应用髓核钳将髓核摘除, 并用射频消融残存的髓核组织。旋转工作套管, 清理周围残余的髓核组织, 进行充分减压, 见神经根已松解。冲洗切口, 查无活动性出血后, 清点器械、纱布无误, 缝合切口。术后随访 3 个月, 患者目前恢复良好, 未残留任何不适症状。

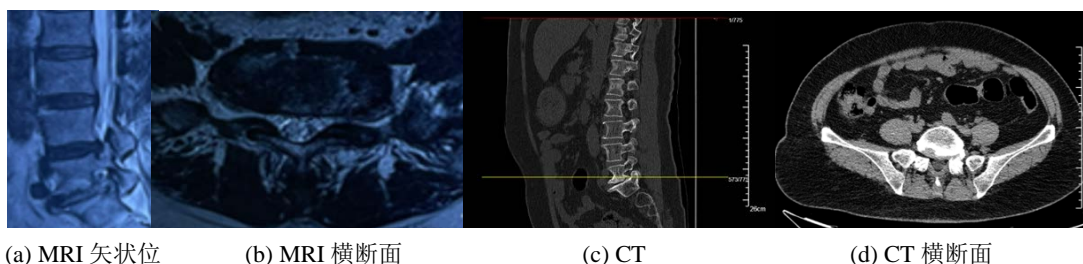


Figure 1. Patient's preoperative imaging results
图 1. 患者术前影像学检查结果

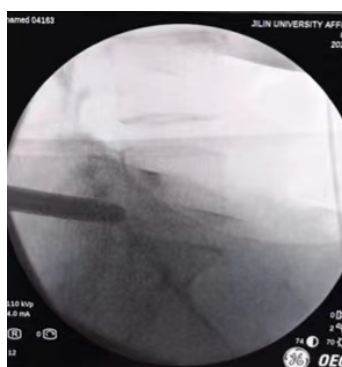

Figure 2. Intraoperative imaging of patient
图 2. 患者术中影像

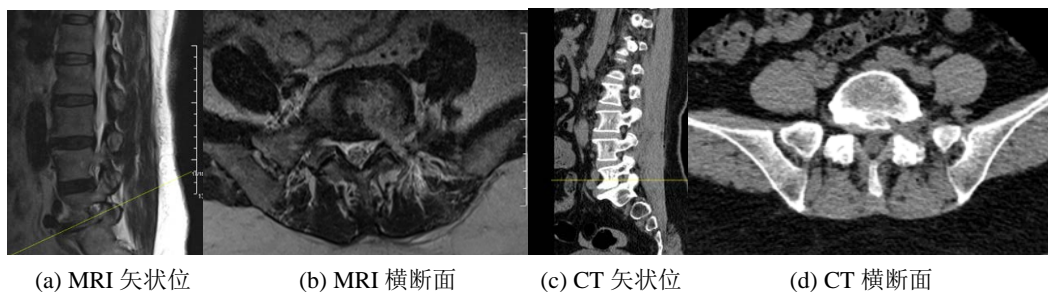


Figure 3. Patient's postoperative imaging results
图 3. 患者术后影像学检查结果

2. 讨论

2.1. 微创脊柱的发展及 PELD 内镜技术的应用

腰椎间盘突出伴骨化好发于中老年和病史较长的腰椎间盘突出者, 发病率约为 4.7%~15.9% [1]。传统的开放手术被认为是治疗腰椎间盘突出症(Lumbar disc herniation, LDH)的金标准[2], 对于伴骨化的腰椎间盘突出症, 开放手术的治疗效果同样得到了普遍认可, 但其仍存在肌肉、韧带和软组织损伤较大等

问题。近年来,随着人们对医疗需求的提升,为减少开放手术的上述缺点,微创技术的应用愈发广泛[3]。脊柱内镜的理论基于“Kambin 三角”原理,其在脊柱解剖结构形成的自然腔隙中建立工作通道[4]。经皮内镜腰椎间盘切除术(Percutaneous endoscopic lumbar discectomy, PELD)是在 1~2 cm 皮肤切口下置入工作通道的微创内镜技术,该技术可选择经椎板间或经椎间孔的不同入路,即经皮内镜椎板间入路椎间盘切除术(Percutaneous endoscopic interlaminar discectomy, PEID)和经皮内镜椎间孔入路椎间盘切除术(Percutaneous endoscopic transforaminal discectomy, PETD)来达到治疗腰椎间盘突出症的目的,且具有切口较小、失血较少、软组织损伤较小、术后恢复较快等优势[5] [6] [7] [8]。

通常情况下,由于椎板间孔较大、髂嵴较高等因素,笔者及所在团队认为 L5-S1 椎间盘突出症的微创治疗适宜采用 PEID 术式,而其余节段则可根据间盘突出位置进行术式选择。但某些特殊情况,如本病例所示的极外侧间盘突出伴骨化,若髂嵴条件允许,也可尝试选择 PETD 术式。

2.2. 术前影像学检查的重要性

近年来腰椎间盘突出症在临床上的发生率越来越高,且发病者呈现偏向青中年群体的趋势,影像学检查愈发受到临床医生的重视。目前临床上对 LDH 的诊断绝大部分基于安全无创的影像学检查[9]。其中,X 线对诊断 LDH 的意义较弱,CT 与 MRI 等检查仍为诊断 LDH 的主要依据[10]。若患者出现相应临床表现及神经体征,且影像学检查符合诊断标准,则应考虑进行手术治疗。尽管 MRI 对于诊断 LDH 在实际工作中比 CT 更具价值[11],但是 CT 影像学检查对诊断伴有骨化的 LDH 时根据骨化程度进行术式选择等更有意义。而像本病例这种腰椎间盘突出合并骨化的情况在临床并不少见[12] [13],所以更应该结合 MRI 与 CT,从多方面评估患者病情。本病例若临床医生术前进进一步针对其情况详细阅片,通过 MRI 定位间盘突出位置后复查三维 CT,对椎间孔内外及椎间盘上下等层面多加考虑,则能够更加准确的对其病情进行术前判断。

2.3. PELD 对于骨化的处理

若患者已经出现因压迫神经根所致的根性症状,则应考虑进行手术切除。保守治疗通常无效甚至会逐渐加重骨化部分对神经根的卡压。理论上,通过 PELD 治疗 LDH 伴骨化的情况时,骨化部分应该尽可能全部切除。但实际上由于 PELD 操作空间及术野的局限性,更多情况下是以解除症状为主,不强求切除所有的骨化[14] [15]。对于骨化部分的内镜治疗则应围绕以下几点:1) 应根据术前影像学检查采用适宜的手术入路及穿刺方法;2) 应用镜下环锯、磨钻、骨刀、工作通道弧形口等工具处理骨化部分;3) 切除骨化部分时可能会出现较大出血阻碍术野的情况,此时应注意避免损伤神经根及硬膜[16]。本例患者因突出间盘位于极外侧,若采用 PEID 建立通道无法到达压迫靶点,故采用 PETD 的方式进行手术,术后复查 MRI 及 CT 见 L5/S1 极外侧间盘及骨化部分均已较完整切除,患者术前症状基本消失,未残留功能障碍。

3. 总结

综上所述,使用 PELD 技术治疗伴有骨化的腰椎间盘突出症,术前影像学检查极为重要,临床医生应该尽可能仔细地进行阅片,通过术前 MRI 及 CT 定位突出间盘及骨化部分的位置,制定手术方案。术中通过内镜下磨钻等工具切除骨化,避免损伤神经根及硬膜。从而有效地进行神经根减压,达到理想的手术效果。

同意书

本病例报告资料搜集及发表已获得病人及授权人的知情同意。

参考文献

- [1] Cong, L., Zhu, Y. and Tu, G. (2016) A Meta-Analysis of Endoscopic Discectomy versus Open Discectomy for Symptomatic Lumbar Disk Herniation. *European Spine Journal*, **25**, 134-143. <https://doi.org/10.1007/s00586-015-3776-6>
- [2] McCulloch, J.A. (1996) Focus Issue on Lumbar Disc Herniation: Macro- and Microdiscectomy. *Spine*, **21**, 45S-56S. <https://doi.org/10.1097/00007632-199612151-00005>
- [3] Song, H., Hu, W., Liu, Z., Hao, Y. and Zhang, X. (2017) Percutaneous Endoscopic Interlaminar Discectomy of L5-S1 Disc Herniation: A Comparison between Intermittent Endoscopy Technique and Full Endoscopy Technique. *Journal of Orthopaedic Surgery & Research*, **12**, 162. <https://doi.org/10.1186/s13018-017-0662-4>
- [4] 舒伟, 李勇杰, 陶蔚, 卢光, 张佳星, 倪兵, 等. 经皮脊柱内镜下手术治疗腰5-骶1椎间盘突出症[J]. 中国临床神经外科杂志, 2018, 23(1): 4-6.
- [5] Yeung, A.T. and Yeung, C.A. (2003) Advances in Endoscopic Disc and Spine Surgery: Foraminal Approach. *Surgical Technology International*, **11**, 255-263.
- [6] Yeung, A.T. and Tsou, P.M. (2002) Posterolateral Endoscopic Excision for Lumbar Disc Herniation: Surgical Technique, Outcome, and Complications in 307 Consecutive Cases. *Spine*, **27**, 722-731. <https://doi.org/10.1097/00007632-200204010-00009>
- [7] Ruetten, S., Komp, M., Merk, H. and Godolias, G. (2008) Full-Endoscopic Interlaminar and Transforaminal Lumbar Discectomy versus Conventional Microsurgical Technique: A Prospective, Randomized, Controlled Study. *Spine*, **33**, 931-939. <https://doi.org/10.1097/BRS.0b013e31816c8af7>
- [8] Choi, K.C., Kim, J.S., Ryu, K.S., Kang, B.U., Ahn, Y. and Lee, S.H. (2013) Percutaneous Endoscopic Lumbar Discectomy for L5-S1 Disc Herniation: Transforaminal versus Interlaminar Approach. *Pain Physician*, **16**, 547-556. <https://doi.org/10.36076/ppj.2013/16/547>
- [9] Rasmussen, C., Nielsen, G.L., Hansen, V.K., Jensen, O.K. and Schioetz-Christensen, B. (2005) Rates of Lumbar Disc Surgery before and after Implementation of Multidisciplinary Nonsurgical Spine Clinics. *Spine*, **30**, 2469-2473. <https://doi.org/10.1097/01.brs.0000184686.70838.96>
- [10] Schwaiger, B.J., Behr, M., Gersing, A.S., Meyer, B., Zimmer, C., Kirschke, J.S., et al. (2016) Computed Tomography Findings Associated with Clinical Outcome after Dynamic Posterior Stabilization of the Lumbar Spine. *World Neurosurgery*, **93**, 306-314. <https://doi.org/10.1016/j.wneu.2016.06.048>
- [11] 王娅, 孙志远, 陈立顶. 腰椎间盘突出症 CT 与 MRI 影像对比研究. 中国实用医药. 2018. 13(30): 77-78.
- [12] Cheng, X.G., Brys, P., Nijs, J., Nicholson, P., Jiang, Y., Baert, A.L., et al. (1996) Radiological Prevalence of Lumbar Intervertebral Disc Calcification in the Elderly: An Autopsy Study. *Skeletal Radiol*, **25**, 231-235. <https://doi.org/10.1007/s002560050070>
- [13] Karamouzian, S., Eskandary, H., Faramarzee, M., Meyer, B., Zimmer, C., Kirschke, J.S., et al. (2010) Frequency of Lumbar Intervertebral Disc Calcification and Angiogenesis, and Their Correlation with Clinical, Surgical, and Magnetic Resonance Imaging Findings. *Spine*, **35**, 881-886. <https://doi.org/10.1097/BRS.0b013e3181b9c986>
- [14] 孙德舜, 李庆斌, 苏佰芳, 王洪泰. 经皮椎间孔镜技术在腰椎间盘突出症治疗中的应用进展[J]. 中医正骨, 2015(6): 29-32.
- [15] 邓中博, 何丁文, 陈伟才, 吴添龙, 程细高. 经皮椎板间入路内镜治疗钙化型腰椎间盘突出症[J]. 中国矫形外科杂志, 2016, 24(11): 1045-1047.
- [16] 关家文, 张洪涛, 孙海涛, 刘维财, 马宗雷, 韩大鹏, 等. 椎管内骨化腰椎间盘突出症的影像分析与内镜治疗[J]. 中国矫形外科杂志, 2016, 24(21): 1932-1937.