

四肢外伤后骨髓水肿与隐匿性骨折的关系

胡亚雯, 周锐志, 徐琦, 杨志涛, 陈海松*

青岛大学附属医院放射科, 山东 青岛

收稿日期: 2022年5月15日; 录用日期: 2022年6月3日; 发布日期: 2022年6月17日

摘要

目的: MR与三维CT联合研究外伤后骨髓水肿与隐匿性骨折的关系, 以此提高对隐匿性骨折及其周围水肿的认识。方法: 选取我院2018年1月~2021年8月215例外伤后平片未见骨折征象, 但MR上出现骨髓水肿的患者为研究对象, 通过对患者的影像学资料进行回顾性分析, 观察外伤后单纯性骨髓水肿的占比; 外伤后骨髓水肿中隐匿性骨折的占比; 骨髓水肿的范围与隐匿性骨折线长度的关系; 骨髓水肿消退时间及骨折线消失的关系。结果: 215例外伤后骨髓水肿患者, 外伤后仅表现为单纯骨髓水肿者有144例, 占比67.0% (144/215); 骨髓水肿中有隐匿性骨折者71例, 占比约为33.0% (71/215)。骨髓水肿的最大径与骨折线的长径呈正相关($r = 0.650, P < 0.01$); 隐匿性骨折骨髓水肿的消失时间与骨折线的消失基本同步。结论: 外伤后隐匿性骨折周围骨髓水肿的信号范围可反映隐匿性骨折的严重程度, 骨髓水肿信号的消失提示隐匿性骨折的愈合。

关键词

隐匿性骨折, 骨髓水肿, 外伤, 磁共振成像

The Relationship between Bone Marrow Edema and Occult Fracture after Limb Trauma

Yawen Hu, Ruizhi Zhou, Qi Xu, Zhitao Yang, Haisong Chen*

Department of Radiology, The Affiliated Hospital of Qingdao University, Qingdao Shandong

Received: May 15th, 2022; accepted: Jun. 3rd, 2022; published: Jun. 17th, 2022

Abstract

Objective: To study the relationship between post-traumatic bone marrow edema and occult frac-

*通讯作者 Email: chenhs@qdu.edu.cn

文章引用: 胡亚雯, 周锐志, 徐琦, 杨志涛, 陈海松. 四肢外伤后骨髓水肿与隐匿性骨折的关系[J]. 临床医学进展, 2022, 12(6): 5401-5406. DOI: 10.12677/acm.2022.126782

tures by combining MR and three-dimensional CT, so as to improve the understanding of occult fractures and surrounding edema. **Materials and Methods:** From January 2018 to August 2021, a total of 215 patients who had no signs of fracture on radiography but with bone marrow edema displayed on MR in our hospital were selected as the research objects. Through retrospectively analyzing the imaging data of the patients, we observed the proportion of simply post-traumatic bone marrow edema, the proportion of occult fracture in post-traumatic bone marrow edema, the relationship between the range of bone marrow edema and the length of the occult fracture line, as well as the relationship between the regression time of bone marrow edema and the disappearance of the fracture line. **Results:** Of 215 patients with post-traumatic bone marrow edema, 144 cases simply showed bone marrow edema after trauma, accounting for 67.0% (144/215); 71 cases showed an occult fracture with bone marrow edema, accounting for 33.0% (71/215). The maximum diameter of bone marrow edema was positively correlated with the length and diameter of fracture line ($r = 0.650, p < 0.01$); the disappearance time of bone marrow edema around occult fracture line was basically synchronous with the disappearance of the fracture line. **Conclusion:** The signal range of bone marrow edema around post-traumatic occult fracture can reflect the severity of the occult fracture. The disappearance of the bone marrow edema signal suggests the healing of the occult fracture.

Keywords

Occult Fractures, Bone Marrow Edema, Trauma, Magnetic Resonance Imaging

Copyright © 2022 by author(s) and Hans Publishers Inc.

This work is licensed under the Creative Commons Attribution International License (CC BY 4.0).

<http://creativecommons.org/licenses/by/4.0/>



Open Access

1. 引言

隐匿性骨折早期准确的诊断具有重要的临床意义, 通过对隐匿性骨折患者进行制动等保守治疗, 多数患者可以获得良好临床预后, 可避免病情进展而导致预后不良, 或影响患者劳动力。但隐匿性骨折常诊断困难, 如何提高诊断正确率及如何判断隐匿骨折的程度及愈合状态是一个重要的临床问题。隐匿性骨折常合并周围骨髓水肿, 骨髓水肿在 MRI 压脂图像上很容易显示。但外伤后骨髓水肿的存在是否能提示隐匿性骨折的存在, 两者是怎样的关系? 骨髓水肿的范围是否与隐匿性骨折的严重程度有关? 骨髓水肿的消失是否提示骨折已愈合? 我们的研究拟通过 MRI 及三维 CT 对比观察以解决这些问题, 为临床诊断和治疗隐匿性骨折提供影像依据。

2. 材料与方法

2.1. 一般资料

回顾性分析 2018 年 1 月至 2021 年 8 月的外伤病例, 纳入标准为: 外伤后外伤部位平片未见骨折征象, MR 上出现骨髓水肿的患者为研究对象, 共计 215 例。排除标准: 资料不全患者以及合并其他疾病, 如骨质疏松, 骨肿瘤性病变等, 不纳入观察。

2.2. 影像检查

所有患者均行 X 线, 三维 CT 以及 MRI 检查。1) X 线检查采用美国锐珂 DRX-Evolution, 管电压为 65 kV, 管电流为 250 mA。2) CT 检查采用美国 GE Optima 670 CT, 管电压为 120 kV, 管电流为 200 mA,

螺距为 1, 准直与重建层厚为 0.625 mm, 重建间隔 50%。扫描结束后, 利用 AW VolumeShare 7 工作站进行多平面重组。3) MR 检查采用美国 GE signa 3.0T 超导型扫描仪, 层厚 4 mm, 层间隔 4 mm, 序列包括矢状位及冠状位 T1WI (TR 500 ms, TE 15 ms), 横轴位、冠状位及矢状位 T2WI 及 T2WI 预饱和脂肪抑制序列 (TR 2000 ms, TE 80 ms)。

2.3. 影像学资料分析

骨髓水肿的定义: 根据文献将骨髓水肿定义为骨髓内边界不清的均匀的异常信号区, T2WI 压脂像或 STIR 压脂像呈高信号, T1WI 呈低或中等信号, 无占位效应[1]。

隐匿性骨折的诊断标准: 隐匿性骨折是指 X 线平片未发现骨折征象, 通过 CT 或 MRI 等检查可以发现骨折线或骨小梁嵌插, 是一种亚临床骨折。按照骨折所累及的部位, 可以分为隐匿性骨皮质骨折, 隐匿性骨皮质下骨折, 隐匿性骨软骨骨折[2]。

分析方法: 由骨骼肌肉系统专业的两名高年资医师对患者的影像资料进行诊断。在 CT 上选择显示骨折线最佳的方位进行长径测量, 在 MR 脂肪抑制序列上, 显示骨髓水肿最大范围的层面及方位, 测其长径, 每个数值测三次, 取其平均值, 然后对骨折线长径及骨髓水肿长径进行相关性分析。同时观察骨髓水肿的消失时间, 及其与骨折线的关系。

2.4. 统计学方法

应用 SPSS 26.0 软件进行数据分析, 骨髓水肿的最大径为 27.09 (11.27), 骨折线的长径为 15.18 (7.21), 采用 Spearman 相关系数来对骨折线的长径及骨髓水肿的长径的关系进行分析。

3. 结果

215 例外伤后骨髓水肿患者, 其中诊断为隐匿性骨折的有 71 例, 年龄最小的 10 岁, 年龄最大的 87 岁, 中位年龄 38 岁。男 39 例, 女 32 例。股骨 5 例, 髌骨 9 例, 胫骨 31 例, 腓骨 12 例, 尺骨 2 例, 桡骨 7 例, 肱骨 5 例。

215 例外伤后骨髓水肿患者, 外伤后仅表现为单纯骨髓水肿(无骨折或隐匿性骨折)者有 144 例, 占比 67.0% (144/215); 骨髓水肿中有隐匿性骨折为 71 例, 占比约为 33.0% (71/215)。

通过对骨髓水肿最大径及骨折线长径做散点图(见图 1), 发现两者似有相关性。Spearman 相关系数证实, 骨髓水肿的最大径与骨折线的长径呈正相关, 相关系数 $r = 0.650$, $P < 0.01$ 。

隐匿性骨折骨髓水肿的消失时间长短不一, 短者 3 个月, 长者 8 个月, 但骨髓水肿的消失与骨折线的消失基本同步。

4. 讨论

骨髓水肿是一种非特异性改变, 外伤后的骨髓水肿病理显示骨小梁间填充血清样、呈嗜酸性的水肿液, 骨髓内可见毛细血管过度灌注, 有时可见破裂出血及骨小梁损伤[1]。对于四肢外伤后的骨髓水肿, MR 化学位移频率选择预饱和和脂肪抑制技术具有更好的优势, 它利用脂肪和水的化学位移效应成像, 对发现骨髓水肿敏感性极佳。若患者不适合做磁共振检查, 如有心脏起搏器、幽闭恐惧症等, 我们可以用 DECT 对外伤后的骨髓水肿进行诊断[3] [4] [5]。对于骨折线的显示, 隐匿性骨折的骨折线在三维 CT 上表现为线状透亮影或由于骨折部位骨小梁的扞插呈现线状高密度影, 本次所纳入的观察对象的骨折线在 MR 上显示为长 T1 长 T2 信号(图 2、图 3), 这种 T1WI 扫描上的低信号带是由骨小梁撞击造成的, 并非骨折周围水肿或出血的结果。MR 与三维 CT 联合应用可提高隐匿性骨折的诊断率[6]-[12]。

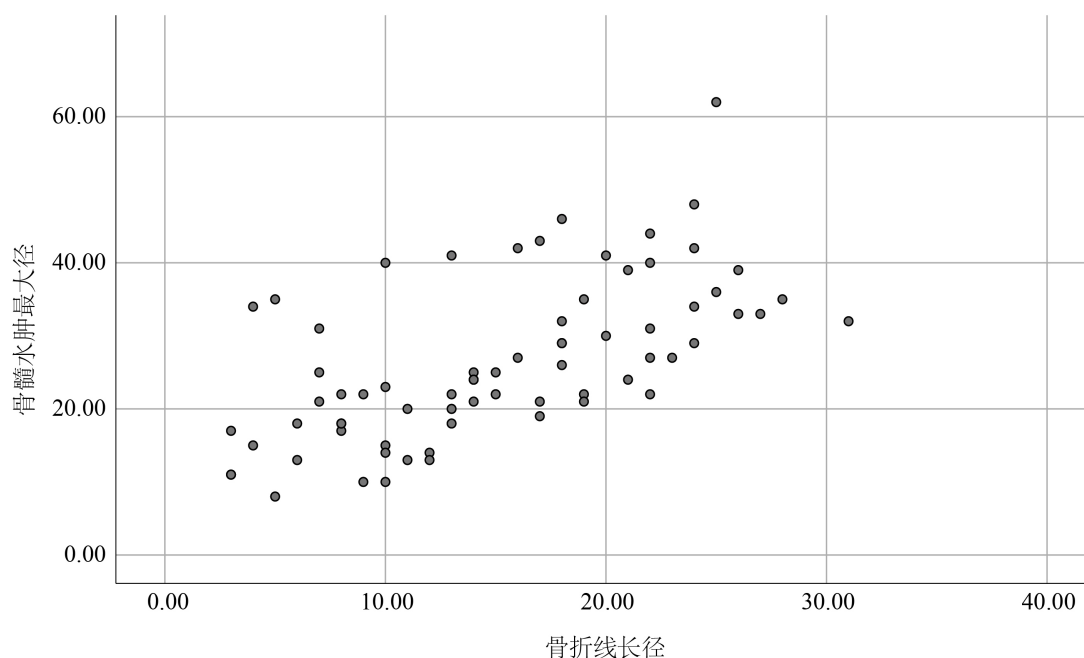


Figure 1. Scatter plot of fracture line length and maximum diameter of bone marrow edema
图 1. 骨折线长径与骨髓水肿最大径的散点图

创伤是骨髓水肿最常见的原因。外伤后出现的骨髓水肿不一定都意味着隐性骨折的发生, 本组 215 例外伤后骨髓水肿患者, 外伤后仅表现为单纯骨髓水肿者(不伴有骨折者)有 144 例, 占比 67.0%, 称为骨挫伤。外伤后骨髓水肿中有隐性骨折为 71 例, 占比约为 33.0%; 不同的损伤严重程度可能决定了隐性病变的不同组织学模式。相对较轻的创伤会导致骨髓水肿, 但细胞成分没有明显的损伤, 而随着创伤的加重, 可以看到微骨折和出血。因此, 外伤后骨髓水肿的病例中包括骨挫伤和隐性骨折。骨挫伤时, 骨髓内的毛细血管过度灌注, 骨髓发生水肿, 有时可观察到骨小梁的微骨折, 此时骨皮质及关节软骨是完整的。当发生隐性骨折后, 松质骨和骨皮质或骨软骨表面发生断裂, 断端血管破裂、出血, 周围损伤较轻的部位血管过度灌注, 渗出增加, 骨髓水肿。故血管的受累范围与骨折线的范围基本一致, 而骨髓水肿与血管受累范围一致, 由此而知骨髓水肿的范围与骨折线的范围是相关的。故 MRI 上应该在骨折线的周围见到骨髓水肿信号, 且骨髓水肿的最大径与骨折线的长径应有相关性。本次研究所观察的 71 例隐性骨折均伴有骨髓水肿的形成, 且骨髓水肿的最大径与骨折线的长径呈正相关, 与理论结果一致。

骨的再生能力很强, 骨折后可以完全修复。当隐性骨折发生后, 机体通过肉芽组织进行修复, 肉芽组织内的新生毛细血管壁薄, 通透性较高, 此时 MRI 图像上损伤部位信号仍较高, 当肉芽组织逐渐成熟, 间质的水分吸收、减少, 毛细血管改建、成熟, 通透性恢复正常血管水平, 渗出不再增加, 原有渗出吸收, MRI 上信号减低。当其修复完成, MRI 上损伤部位的异常信号应该消失。本次研究证实虽然骨髓水肿信号消失的具体时间长短不一, 但骨髓水肿的消失时间与骨折线的消失基本同步。因此, 外伤后隐性骨折周围骨髓水肿的信号范围可反映隐性骨折的严重程度, 骨髓水肿信号的消失提示隐性骨折的愈合。籍此可为临床治疗决策提供影像依据。

本研究所纳部分病例, 入院时 MRI 检查与三维 CT 检查时间并不完全一致, 间隔在 3 天~2 周, 且病例的复查时间亦不一致, 短者 1 周复查, 长者 1 月复查, 故在今后的隐性骨折的研究中应注意 MRI 与三维 CT 检查时间的一致及复查时间的规范化。

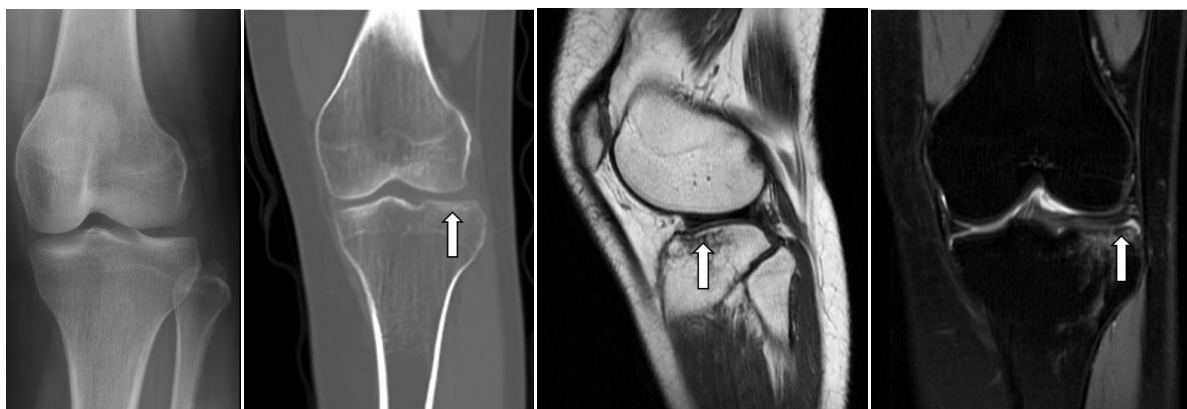


Figure 2. Female, 35 years old. The fracture of tibial plateau was diagnosed. She was injured in a car accident. No fracture was shown on radiography. Due to the persisting pain of the knee, three-dimensional CT scan was performed and high-attenuation line was found on the lateral part of the tibial plateau. MR images displayed strip-shaped low signal on T1WI and strip-shaped high signal on T2WI with fat suppression. The boundary was unclear and the signal was homogeneous on MRI

图 2. 女, 35 岁, 胫骨平台骨折。车祸伤, 行 X 线检查未见明显骨折征象, 由于患者受伤部位疼痛, 进一步检查发现, 三维 CT 扫描可见胫骨平台外侧线状高密度影, MRI 检查发现 T1WI 上见条片状低信号, T2 压脂像上见条片状高信号, 边界欠清, 信号均匀

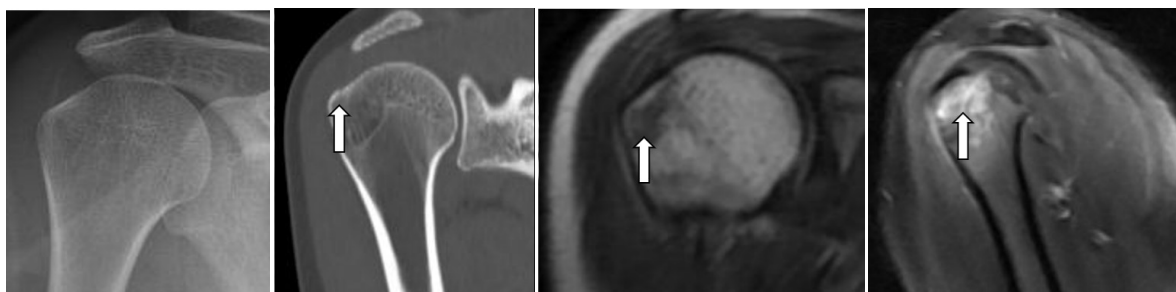


Figure 3. Female, 30 years old, fell. The fracture of greater tubercle of humerus was diagnosed. No fracture was shown on radiography. A fracture line was found on the coronal multiple-planar reconstruction image of CT at the greater tubercle of humerus. Strip-shaped low signal could be seen on image of MR-T1WI and mass-shaped high signal could be found on T2WI with fat suppression with unclear boundary

图 3. 女, 30 岁, 肱骨大结节骨折。摔伤, 行 X 线检查未见明显骨折征象, 三维 CT 可见肱骨大结节处骨皮质不连, 见线状透亮影, MRI 检查见 T1WI 上条片状低信号影, T2 压脂像见团片状高信号影, 边界欠清

基金项目

国家自然科学基金面上项目(编号 81571673); 青岛大学附属医院“临床医学 + X”科研项目(编号 QDFY + X2021016)。

参考文献

- [1] Szaro, P., Geijer, M. and Solidakis, N. (2020) Traumatic and Non-Traumatic Bone Marrow Edema in Ankle MRI: A Pictorial Essay. *Insights Imaging*, **11**, 97. <https://doi.org/10.1186/s13244-020-00900-8>
- [2] 金琼英, 徐光炎, 楼英英, 等. 膝关节隐性创伤骨折的 MRI 分型及临床价值[J]. 实用放射学杂志, 2010, 26(6): 864-867.
- [3] 沈瑞, 赵旻月, 曹国平, 郭海滨, 吴胤赟, 徐驰杰, 邓小毅. 双能量 CT 虚拟去钙化成像诊断下肢关节外伤性骨髓水肿[J]. 放射学实践, 2021, 36(2): 227-231. <https://doi.org/10.13609/j.cnki.1000-0313.2021.02.015>
- [4] Yadav, H., Khanduri, S., Yadav, P., et al. (2020) Diagnostic Accuracy of Dual Energy CT in the Assessment of Traumatic Bone Marrow Edema of Lower Limb and Its Correlation with MRI. *Indian Journal of Radiology and Imaging*,

- 30**, 59-63. https://doi.org/10.4103/ijri.IJRI_59_19
- [5] Foti, G., Serra, G., Iacono, V., *et al.* (2021) Identification of Traumatic Bone Marrow Oedema: The Pearls and Pitfalls of Dual-Energy CT (DECT). *Tomography*, **7**, 424-433. <https://doi.org/10.3390/tomography7030037>
- [6] Walsh, P.J., Farooq, M. and Walz, D.M. (2021) Occult Fracture Propagation in Patients with Isolated Greater Trochanteric Fractures: Patterns and Management. *Skeletal Radiology*, **51**, 1391-1398. <https://doi.org/10.1007/s00256-021-03965-8>
- [7] Haj-Mirzaian, A., Eng, J., Khorasani, R., *et al.* (2020) Use of Advanced Imaging for Radiographically Occult Hip Fracture in Elderly Patients: A Systematic Review and Meta-Analysis. *Radiology*, **296**, 521-531. <https://doi.org/10.1148/radiol.2020192167>
- [8] Sahu, A., Kuek, D.K., MacCormick, A., *et al.* (2021) Prospective Comparison of Magnetic Resonance Imaging and Computed Tomography in Diagnosing Occult Scaphoid Fractures. *Acta Radiologica*, 2841851211064595. <https://doi.org/10.1177/02841851211064595>
- [9] Mandell, J.C., Weaver, M.J. and Khurana, B. (2018) Computed Tomography for Occult Fractures of the Proximal Femur, Pelvis, and Sacrum in Clinical Practice: Single Institution, Dual-Site Experience. *Emergency Radiology*, **25**, 265-273. <https://doi.org/10.1007/s10140-018-1580-4>
- [10] Park, Y.C., Um, K.S., Hong, S.P., *et al.* (2020) Preoperative “Computed Tomography Capsular Sign” for the Detection of Occult Ipsilateral Femoral Neck Fractures Associated with Femoral Shaft Fractures. *Injury*, **51**, 1051-1056. <https://doi.org/10.1016/j.injury.2020.02.067>
- [11] Guo, J., Xu, L., Zhang, H., *et al.* (2020) Clinical Analysis of Magnetic Nanoparticle Contrast Agent in the Diagnosis of Occult Fracture by Multislice Spiral CT and MRI. *Journal for Nanoscience and Nanotechnology*, **20**, 6568-6576. <https://doi.org/10.1166/jnn.2020.18565>
- [12] Kutaiba, N., Lamanna, A., Malara, F., *et al.* (2020) Use of Computed Tomography and Magnetic Resonance Imaging for Occult Neck of Femur Fractures: A Single-Centre Study. *Emergency Medicine Australasia*, **32**, 980-985. <https://doi.org/10.1111/1742-6723.13524>