

长期腹膜透析患者伴下肢动脉硬化闭塞症一例并文献复习

孔 洁^{1*}, 魏明明^{2#}, 孟 雪², 李新建²

¹济宁医学院临床医学院, 山东 济宁

²济宁医学院附属医院肾内科, 山东 济宁

收稿日期: 2022年6月28日; 录用日期: 2022年7月27日; 发布日期: 2022年8月3日

摘 要

目的: 通过1例腹膜透析患者合并下肢动脉闭塞的病例, 探讨该病例诊治线索以及治疗时机。方法: 回顾性分析我院1例腹膜透析患者合并下肢动脉闭塞临床表现、诊治思路、治疗结局, 并进行相关文献复习。结果: 该例患者因感染、合并症多, 最终死亡。结论: 因严重肢体缺血接受下肢动脉闭塞干预且同时患有CKD/ESRD的患者发生大截肢和早期死亡的风险增加。

关键词

腹膜透析, 外周动脉疾病, 终末期肾病

Long-Term Peritoneal Dialysis Patient with Lower Limb Atherosclerotic Occlusive Disease: A Case Report and Literature Review

Jie Kong^{1*}, Mingming Wei^{2#}, Xue Meng², Xinjian Li²

¹School of Clinical Medicine, Jining Medical College, Jining Shandong

²Department of Nephrology, Affiliated Hospital of Jining Medical College, Jining Shandong

Received: Jun. 28th, 2022; accepted: Jul. 27th, 2022; published: Aug. 3rd, 2022

*第一作者。

#通讯作者。

文章引用: 孔洁, 魏明明, 孟雪, 李新建. 长期腹膜透析患者伴下肢动脉硬化闭塞症一例并文献复习[J]. 临床医学进展, 2022, 12(8): 7065-7070. DOI: 10.12677/acm.2022.1281017

Abstract

Objective: A case of a peritoneal dialysis patient with lower limb arterial occlusion is used to discuss the clues to the diagnosis and management of the case and the timing of treatment. **Methods:** A retrospective analysis of the clinical manifestations, diagnostic ideas and treatment outcomes of a case of combined lower limb arterial occlusion in a peritoneal dialysis patient at our hospital, and a review of the relevant literature. **Results:** Patients due to numerous infections, comorbidities had died eventually. **Conclusion:** Patients undergoing lower limb arterial occlusion intervention for severe limb ischaemia who also have CKD/ESRD are at increased risk of major amputation and early death.

Keywords

Peritoneal Dialysis, Peripheral Arterial Disease, End-Stage Renal Disease

Copyright © 2022 by author(s) and Hans Publishers Inc.

This work is licensed under the Creative Commons Attribution International License (CC BY 4.0).

<http://creativecommons.org/licenses/by/4.0/>



Open Access

1. 引言

外周动脉疾病(peripheral arterial disease, PAD)是糖尿病患者心血管死亡率和高致残率的重要原因之一。随着疾病的进展,下肢动脉的狭窄和血栓性闭塞会损害行走功能,例如间歇性跛行,其定义为肌肉疲劳、痉挛或疼痛,最初由运动诱导,休息后可缓解,后逐渐发展为静息痛,虽然不是一种直接危及生命的疾病,但它与生活质量下降有关,最终可导致截肢和死亡的风险[1]。然而,既往无糖尿病病史,继发于腹膜透析的下肢血管病变报道较少,本文报道了1例继发于腹膜透析患者合并下肢动脉闭塞病例,旨在为合并下肢动脉血管病变的早期诊断和诊治提供更多参考资料。

2. 病例资料

1例49岁女性患者,因IgA肾病引起终末期肾功能衰竭(End-stage renal disease, ESRD),规律腹膜透析,超滤约1000 ml,持续10年余。2020.05.15因间断下肢水肿10年余,心慌、多汗6天入院,住院期间感双下肢麻木,查血红蛋白134 g/L,钙2.42 mmol/L,磷1.28 mmol/L,钾3.09 mmol/L,C反应蛋白12.5 mg/L,降钙素原0.603 ng/ml,白蛋白40.3 g/L, β_2 微球蛋白18.52 mg/L,血肌酐839.3 μ mol/L,甲状旁腺激素133.4 pg/mL。心脏彩超示:EF47%,左房扩大,左室壁运动幅度弥漫性减低,二尖瓣少量反流,卵圆孔未闭。2020.05.29行下肢动静脉彩超提示静脉无异常,右侧股浅动脉中下段动脉栓塞。心电图提示双侧胫、腓总神经波幅降低,传导速度减慢,神经内科诊断周围神经病变,给予患者甲钴胺营养神经。同时血管外科建议加用前列地尔改善循环,进一步完善下肢动脉血管成像(CT angiography, CTA)后提示双侧股动脉、腓动脉、左侧胫后动脉局部管腔闭塞,右侧股动脉中下段完全闭塞,见图1。2020.06.09拟行下肢动脉造影+股动脉支架植入术,术中可见下肢动脉管腔内多发血栓形成,给予尿激酶30WU+0.9% NS 50 ml于30分钟自导管内持续泵入,考虑目前动脉硬化合并血栓,决定不再行球囊扩张并支架植入,术后予以利伐沙班片抗凝,尿激酶溶栓(3天后停用),患者下肢麻木不适较前明显减轻。2020.7.17复查下肢动脉彩超,提示右侧股浅动脉血流通畅,双侧下肢动脉管腔不同程度狭窄,继续行利伐沙班片

抗凝，阿司匹林肠溶片抗血小板聚集治疗。2020.12.02 患者因右下肢疼痛加重再次入院，复查下肢动脉CTA提示：下肢动脉血管闭塞较前加重，右侧股动脉节段性完全闭塞，于2020.12.21转入血管外科行经皮下肢动脉取栓术(机械吸栓右) + 股动脉覆膜支架置入术 + 股动脉球囊扩张成形术，术后血管造影显示，重度弥漫性股动脉狭窄的长度明显减少，经血流量良好，见图2，但患者下肢疼痛无有效改善，继续行抗凝、抗血小板、止痛治疗。2021.07.31 患者因下肢疼痛加重且持续不缓解再次入我院治疗，查白细胞 $12.1 \times 10^9/L$ ，血红蛋白 85 g/L，C反应蛋白 63 mg/L，磷 2.04 mmol/L，钙 1.94 mmol/L，肌酐 594.6 $\mu\text{mol/L}$ ， β_2 微球蛋白 18.52 mg/L，甲状旁腺激素 59.170 pg/mL。心脏彩超检查提示：EF52%，室壁各节段厚度正常，左室壁运动不协调，左室舒张功能降低，主肺动脉扩张。2021.08.02 行下肢动脉CTA提示支架内闭塞；下肢动脉血管狭窄程度较前进展：双侧髂内动脉近中段重度狭窄以及左侧股动脉全程管壁节段性重度狭窄。患者下肢皮肤多处片状坏疽，皮温减低，末梢循环极差，足背动脉未触及，见图3。经多学科会诊讨论，考虑患者双下肢血管条件差，已多次行血运重建，再次开通血管难度大，效果差，建议截肢，患者拒绝。2021.08.23 患者体温 39.2°C ，考虑与下肢组织坏死、感染有关，给予莫西沙星抗感染治疗，2021.08.24 患者血培养、药敏试验提示热带假丝酵母样孢子，真菌血流感染诊断明确，加用伏立康唑抗真菌治疗，患者体温趋于正常。2021.09.15 患者血压 92/68 mmHg，再次发热，更换美罗培南抗感染治疗。患者双下肢皮肤青紫仍较前进展，因下肢缺血坏死，再次开通下肢动脉无法逆转，且病程中感染灶未彻底解决，住院期间复查感染指标仍异常，多次建议截肢，患者仍拒绝。在积极行经验性抗感染的情况下，患者下肢反复疼痛不适，疼痛间期缩短，加用利奈唑胺并联合头孢哌酮舒巴坦抗感染，2021.11.29 患者腹膜透析引流液浑浊，腹水常规检查：白细胞 $333 \times 10^9/L$ ，考虑为腹膜透析相关性腹膜炎，给予头孢唑林钠入腹治疗，效果差，后出现低血压，BP66/45 mmHg，给予升压药物治疗后，血压仍不能维持，最后死于感染性休克。

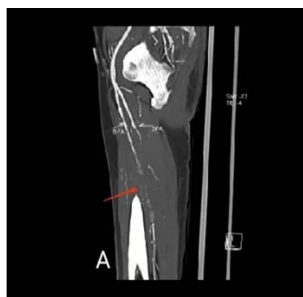

Figure 1. Severe diffuse arterial stenosis
图 1. 严重弥漫性动脉狭窄

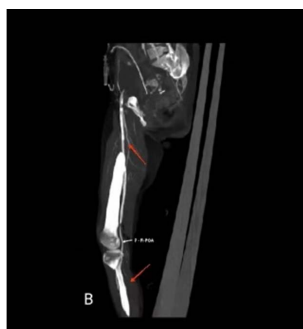


Figure 2. After femoral stent implantation
图 2. 股动脉支架植入术后

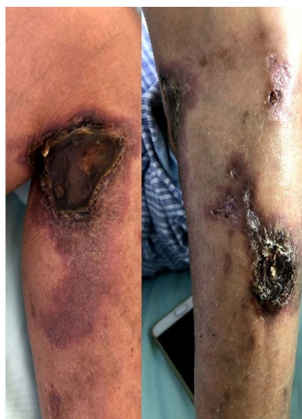

Figure 3. Multiple gangrene in the lower extremities

图 3. 下肢屈曲畸形，多处坏疽

3. 讨论

有关文献报道，糖尿病患者更易出现严重肢体缺血(Critical limb ischemia, CLI)，并且有更高的再狭窄和截肢率[2]。然而在本病例报告中，患者既往无糖尿病史，该病例可在临床诊治中给予参考。外周动脉疾病源于下肢动脉粥样硬化，伴有动脉狭窄或闭塞，其典型表现为静息痛，缺血性溃疡或干性坏疽[3]，最终可能导致截肢[4]。慢性肾脏病患者中的 PAD (peripheral arterial disease) 风险因素并不完全了解，但可能包括钙磷代谢异常和尿毒症相关的风险因素。例如高磷血症可通过多种机制促进血管钙化[5]，如促进血管平滑肌细胞(vascular smooth muscle cells, VSMCs)的骨细胞分化和抑制 MV 破骨细胞分化，促进 VSMCs 的凋亡，并与成纤维细胞生长因子 23 协同激活 VSMCs 的 ERK1/2 通路，促进钙化[6]。外周动脉疾病患者的年龄增加，血压升高，动脉僵化标志物、营养不良标志物升高，透析充分性较低等因素也参与血管钙化的发展[7]。同时蛋白质结合的尿毒症毒素还能发挥促炎作用，并通过激活循环白细胞和血管之间的串联而导致血管损伤[8]。另外在接受规律腹膜透析的终末期肾衰竭患者合并下肢动脉闭塞其自身内环境代谢紊乱和肾小球滤过率降低以及先天性机制也可造成感染风险[9]，本案例中患者因拒绝截肢最后死于感染性休克。

然而，慢性肾脏病(chronic kidney disease, CKD)中下肢动脉闭塞的诊疗、预后是一个具有挑战性的问题[2]，下肢动脉病变可以通过无创踝臂指数、多普勒超声血流检查、计算机断层成像或磁共振血管造影或侵入性动脉血管造影进行筛查、诊断[10]。与普通人群中肾功能正常的个体相比，慢性肾脏病患者患外周动脉疾病及其不良健康后果(包括肢体丧失和心血管死亡)的风险增加[11]，有相关研究通过比较接受血管成形术或旁路术的严重肢体缺血患者的长期结局来评估 ESRD (End-stage renal disease) 患者和非 ESRD 的患者之间生存率、肢体挽救率的差异，结果表明血管成形术和严重肢体缺血旁路术后的终末期肾衰竭患者的主要截肢和全因死亡率都更高[1] [12] (OR 0.33, 95% CI 0.21~0.53, $p < 0.01$)。

关于下肢动脉闭塞目前的治疗包括生活方式改变以及药物保守治疗，包括抗高血压、控制血糖、降脂和抗血栓药物等[13]。当然，随着介入治疗技术快速发展与初步成熟，其具有创伤小、起效快、操作性强的特点正逐步在临床治疗中显示出较大优势，当血管内血运重建与保守运动的保守治疗或抗血栓药物治疗相结合时，可能会产生协同效应，与单独使用保守治疗相比，联合治疗似乎在功能表现和预后方面有更大的改善[14]。对于透析患者，血管内治疗比开放手术更可行和有效，因为它具有侵入性更小，并发症和术后死亡率更低的优点[15]，早期识别和积极治疗外周动脉疾病结局高风险的慢性肾脏病患者可能为预防肢体丧失提供更好的机会[16]。

4. 结论

慢性肾脏疾病本身与外周动脉疾病密切相关,因严重肢体缺血接受 PAD 干预且同时合并 CKD/ESRD 的患者发生大截肢和早期死亡的风险增加,因此,以证据为基础的策略来管理这些接受下肢血运重建的高危人群是至关重要的。

作者贡献

孔洁负责病历资料的收集和整理,并撰写论文初稿;孟雪进行病历资料的收集和整理,李新建负责患者诊治和病例资料的提供;魏明明*负责文章的质量控制及修订,并对文章整体负责、监督管理。

参考文献

- [1] Sheikh, A.B., Na Gpal, S., *et al.* (2021) Systematic Review and Meta Analysis of Outcomes of Lower Extremity Peripheral Arterial Interventions in Patients with and without Chronic Kidney Disease or End Stage Renal Disease. *Journal of Vascular Surgery*, **73**, 331-340. <https://doi.org/10.1016/j.jvs.2020.08.032>
- [2] Lee, M.S., Rha, S.W., Han, S.K., *et al.* (2015) Comparison of Diabetic and Non-Diabetic Patients Undergoing Endovascular Revascularization for Peripheral Arterial Disease. *Journal of Invasive Cardiology*, **27**, 167-171.
- [3] Barnes, J.A., Eid, M.A., Creager, M.A., *et al.* (2020) Epidemiology and Risk of Amputation in Patients with Diabetes Mellitus and Peripheral Artery Disease. *Arteriosclerosis Thrombosis and Vascular Biology*, **40**, 1808-1817. <https://doi.org/10.1161/ATVBAHA.120.314595>
- [4] Conte, M.S., Bradbury, A.W., Kolh, P., *et al.* (2019) Global Vascular Guidelines on the Management of Chronic Limb-Threatening Ischemia. *Journal of Vascular Surgery*, **69**, s3-s125. <https://doi.org/10.1016/j.jvs.2019.04.437>
- [5] Sicard, G.A. (2018) Rutherford's Vascular Surgery and Endovascular Therapy. *Journal of Vascular Surgery*, **68**, 1611-1612. <https://doi.org/10.1016/j.jvs.2018.08.001>
- [6] Son, B.-K., *et al.* (2006) Statins Protect Human Aortic Smooth Muscle Cells from Inorganic Phosphate-Induced Calcification by Restoring Gas6-Axl Survival Pathway. *Circulation Research*, **98**, 1024-1031. <https://doi.org/10.1161/01.RES.0000218859.90970.8d>
- [7] Raikou, V.D. and Kyriaki, D. (2019) Factors Related to Peripheral Arterial Disease in Patients Undergoing Hemodialysis: The Potential Role of Monocyte Chemoattractant Protein-1. *Hypertension Research*, **42**, 1528-1535. <https://doi.org/10.1038/s41440-019-0259-x>
- [8] Pletinck, A., Glorieux, G., Schepers, E., *et al.* (2013) Protein-Bound Uremic Toxins Stimulate Crosstalk between Leukocytes and Vessel Wall. *Journal of the American Society of Nephrology*, **24**, 1981-1994. <https://doi.org/10.1681/ASN.2012030281>
- [9] Mozar, A., Haren, N., Chasseraud, M., *et al.* (2010) High Extracellular Inorganic Phosphate Concentration Inhibits RANK-RANKL Signaling in Osteoclast-Like Cells. *Journal of Cellular Physiology*, **215**, 47-54. <https://doi.org/10.1002/jcp.21283>
- [10] Aboyans, V., Ricco, J.B., Bartelink, M.E., *et al.* (2018) Editor's Choice-2017 ESC Guidelines on the Diagnosis and Treatment of Peripheral Arterial Diseases, in Collaboration with the European Society for Vascular Surgery (ESVS). *European Journal of Vascular and Endovascular Surgery: The Official Journal of the European Society for Vascular Surgery*, **55**, 305-368. <https://doi.org/10.1016/j.ejvs.2017.07.018>
- [11] Garimella, P.S. and Hirsch, A.T. (2014) Peripheral Artery Disease and Chronic Kidney Disease: Clinical Synergy to Improve Outcomes. *Advances in Chronic Kidney Disease*, **21**, 460-471. <https://doi.org/10.1053/j.ackd.2014.07.005>
- [12] Dawson, D.B., Telles-Garcia, N.A., Atkins, J.L., *et al.* (2021) End-Stage Renal Disease Patients Undergoing Angioplasty and Bypass for Critical Limb Ischemia Have Worse Outcomes Compared to Non-ESRD Patients: Systematic Review and Meta-Analysis. *Systematic Review and Meta-Analysis*, **98**, 297-307. <https://doi.org/10.1002/ccd.29688>
- [13] Kayssi, A., Oreopoulos, G., *et al.* (2016) Drug-Eluting Balloon Angioplasty versus Uncoated Balloon Angioplasty for Peripheral Arterial Disease of the Lower Limbs. *Cochrane Database of Systematic Reviews*, **63**, 105S-106S. <https://doi.org/10.1016/j.jvs.2016.03.120>
- [14] Fakhry, F., Fokkenrood, H.J., Spronk, S., *et al.* (2018) Endovascular Revascularisation versus Conservative Management for Intermittent Claudication. *Cochrane Database of Systematic Reviews*, **3**, 64-65. <https://doi.org/10.1002/14651858.CD010512.pub2>
- [15] Mensah, G.A., Roth, G.A., Ademi, Z., *et al.* (2020) Global Burden of Cardiovascular Diseases and Risk Factors, 1990-2019. *Journal of the American College of Cardiology*, **76**, 2982-3021.

- [16] O'Hare, A.M. (2004) Postoperative Mortality after Nontraumatic Lower Extremity Amputation in Patients with Renal Insufficiency. *Journal of the American Society of Nephrology*, **15**, 427-434.
<https://doi.org/10.1097/01.ASN.0000105992.18297.63>