

2种食管裂孔疝手术入路方式的临床疗效对比

范坤¹, 刘傲¹, 杜文兴¹, 孙玉慧¹, 矫文捷^{2*}

¹青岛大学医学部, 山东 青岛

²青岛大学附属医院胸外科, 山东 青岛

收稿日期: 2022年10月9日; 录用日期: 2022年11月7日; 发布日期: 2022年11月14日

摘要

目的: 对比2种食管裂孔疝手术入路的疗效及安全性。方法: 将32例保守治疗效果不佳的食管裂孔疝病人按手术入路分为经胸入路组15例与经腹入路17例。观察并记录术中出血量、术后引流量及术后住院时间等; 同时使用VAS, 即视觉模拟评分法(0~10分, 患者得分越高表明疼痛越剧烈)来观察比较术后患者的疼痛情况, 并且对所有病例进行3个月的近期追踪随访。结果: 所有病人手术均成功, 经胸入路组发生3例肺部感染, 2例功能性胃瘫, 保守治疗出院。在手术时间和住院期间总花费方面相比, 2组病例的差异没有统计学意义($p > 0.05$); 而2组病例手术出血量、手术后引流量、手术后住院天数及手术后并发症发生率比较, 差异均具有统计学意义($p < 0.05$)。经腹入路组患者手术疼痛VAS评分低于经胸入路组, 差异具有统计学意义($p < 0.05$)。随访三个月, 主诉未见明显的不适感, 临床症状得到了有效减轻。结论: 2种手术方法在食管裂孔疝治疗中的安全性以及有效性均能得到保证, 近期随访疗效较好。经腹入路具有手术后并发症发生率较低、手术后住院时间较短、手术后引流量较少、手术出血量较少、术后疼痛VAS评分低的优点。

关键词

食管裂孔疝, 食管旁疝, 手术入路, 临床疗效

Comparison of Clinical Effects of Two Surgical Approaches for Esophageal Hiatal Hernia

Kun Fan¹, Ao Liu¹, Wenxing Du¹, Yuhui Sun¹, Wenjie Jiao^{2*}

¹School of Medicine, Qingdao University, Qingdao Shandong

²Department of Thoracic Surgery, Affiliated Hospital of Qingdao University, Qingdao Shandong

Received: Oct. 9th, 2022; accepted: Nov. 7th, 2022; published: Nov. 14th, 2022

*通讯作者 Email: jiaowenjie@163.com

文章引用: 范坤, 刘傲, 杜文兴, 孙玉慧, 矫文捷. 2种食管裂孔疝手术入路方式的临床疗效对比[J]. 临床医学进展, 2022, 12(11): 10098-10105. DOI: [10.12677/acm.2022.12111456](https://doi.org/10.12677/acm.2022.12111456)

Abstract

Objective: Comparing the benefits and risks of transthoracic versus transabdominal approaches to paraesophageal hernia surgery. **Methods:** An analysis of 32 hiatal hernia patients with failed conservative treatment was performed by dividing them into groups based on their transthoracic and transabdominal approaches. A three-month follow-up was done on all cases to determine the intraoperative blood loss, postoperative drainage volume, and hospital stay. The visual analogue scale (VAS) (0~10 points, with higher scores indicating more severe pain) was used to observe and compare the postoperative pain of patients. **Results:** All patients underwent successful operations. In transthoracic approach group, 3 cases of pulmonary infection and 2 cases of functional gastroparesis occurred, and they were discharged after conservative treatment. The operation times and hospitalization costs of the two groups were not significantly different ($p > 0.05$); In terms of surgical blood loss, drainage, postoperative hospital stay, and complications following surgery, statistically significant differences were observed among the two groups ($p < 0.05$). The VAS score of surgical pain in the transabdominal approach group was lower than that in the transthoracic approach group, and the difference was statistically significant ($p < 0.05$). During the 3-month follow-up, there was no obvious discomfort, and the clinical symptoms were effectively relieved. **Conclusion:** The safety and effectiveness of the two surgical methods in the treatment of hiatal hernia can be guaranteed, with good short-term follow-up results. The transabdominal approach has advantages in the incidence of postoperative complications, postoperative hospital stay, postoperative drainage volume, intraoperative blood loss and lower postoperative pain VAS score.

Keywords

Hiatal Hernia, Paraesophageal Hernia, Surgical Approach, Clinical Efficacy

Copyright © 2022 by author(s) and Hans Publishers Inc.

This work is licensed under the Creative Commons Attribution International License (CC BY 4.0).

<http://creativecommons.org/licenses/by/4.0/>



Open Access

1. 引言

食管裂孔疝(hiatal hernia of esophagus, HH)是指腹腔内脏器(以胃为主)经膈食管裂孔流入胸腔而导致的有相应症状的病变[1] [2], 属于膈疝的一种类型。HH 可导致胃食管反流, 并在胸骨后产生灼烧感[3]。膈肌裂孔附近韧带结构的弹性减弱或腹腔内压力升高, 是食管裂孔疝形成的常见因素[4]。保守治疗后, 大多数裂孔疝患者的临床症状可以缓解, 而对于那些保守治疗无效的患者需要手术治疗[5]。

本研究回顾性分析了 2013 年 1 月~2022 年 3 月就诊于青岛大学附属医院胸外科通过手术方式治疗后, 顺利出院的 32 例食管裂孔疝患者的临床资料, 根据患者手术入路的选择不同, 分为经胸入路组(含 15 例患者)和经腹入路组(含 17 例患者), 对两种手术入路的临床效果进行分析。

2. 资料与方法

2.1. 临床资料

收集 2013 年 1 月~2022 年 3 月就诊于青岛大学附属医院胸外科行手术治疗的食管裂孔疝患者 32 例患者, 男性 10 人, 女性 22 人, 年龄 45~78 岁, 平均年龄为(63.13 ± 9.50)周岁。住院期间胸骨后及(或)上腹, 剑突后痛 11 例, 恶心, 反酸 16 例, 进食梗噎感 5 例。症状持续时间在 1 个月至 15 年内, 所有患

者术前在通过内科保守干预无效后选择行外科手术治疗。所有患者在被收治入院后，术前积极完善相关辅助检查，例如胸部 CT、腹部 CT、胃镜以及消化道造影等来确定裂孔疝的类型，如图 1。患者无明显阳性体征，其中 I 型食管裂孔疝患者 5 例，II 型患者 14 例，III 型患者 6 例，IV 型患者 7 例。32 名病例按手术入路的不同分为行经胸入路组的 15 例与行经腹入路组的 17 例。

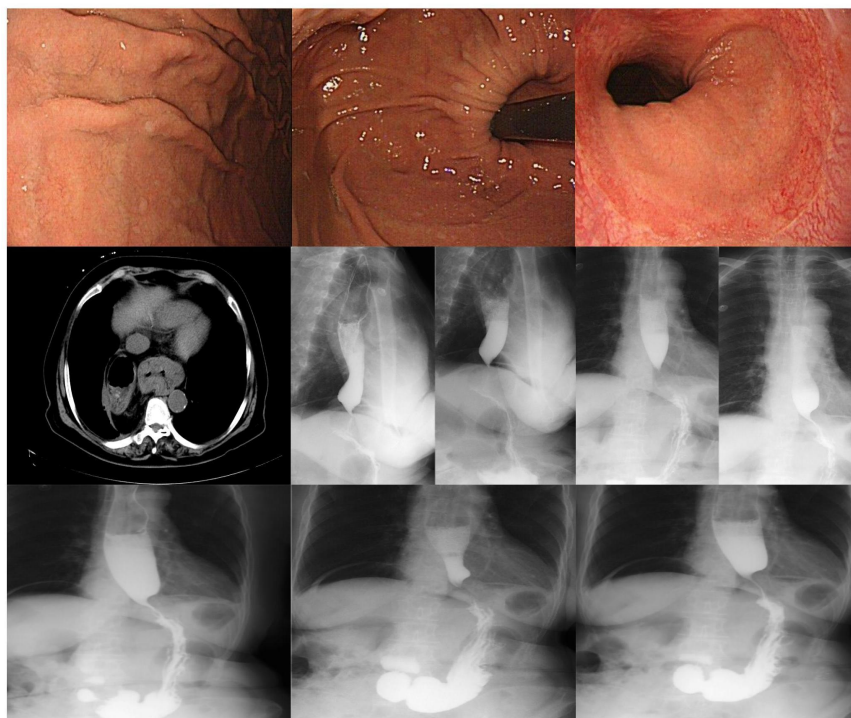


Figure 1. Preoperative imaging of hiatal hernia
图 1. 术前食管裂孔疝影像学图示

2.2. 方法

2.2.1. 手术方法

经胸食管裂孔疝修补术(Mark IV 式): 手术前对患者置胃管并禁饮食、气管插管全身麻醉，经左侧第 6 肋间隙或者第 7 肋间隙行纵向切口后进入胸腔。仔细探查胸腔情况，对患者的食管下段以及疝囊进行充分暴露，判断血供是否异常，充分游离粘连部分，对疝周围组织进行松解，从而对下段食管及贲门进行完全游离，同时对膈肌脚行钝性分离，避免造成对迷走神经的损伤，切除疝囊以及胃贲门脂肪组织，从而进一步把食管的下段以及胃贲门恢复到腹腔正常位置，用 4.0 号丝线，采用“U”形缝合膈肌局部及食管贲门部，Nissen 胃底折叠术同期缝合。检查胸部止血情况，确定无明显出血后，放置胸腔闭式引流后层层缝合切口。

经腹食管裂孔疝修补术(Nissen + 补片): 手术前患者进行禁饮食并在气管插管全身麻醉下建气腹，患者取头高脚低截石位，于脐上方置入腹腔镜，为观察孔，取双侧肋弓和锁骨中线、腋前线的交点作为操作孔，牵拉肝脏以及胃体，充分暴露食管裂孔。使用超声刀断开上部小网膜，使得右膈肌角得以暴露，之后将贲门后胃脾韧带上段，疝囊颈部呈环形切断，从而使下段食管和左膈肌角得以暴露，并采用补片对缺损食管裂孔进行修复。检查未发现活动性出血，未发现胃及食管漏等并发症，将引流置于食管下端，Trocar 取出并缝合切口。

2.2.2. 术后处理

患者术后肛门排气后或无腹部胀气可拔出胃管, 先从少量流质饮食开始, 逐步过渡到软食和普通饮食。观察经胸入路组患者每日胸腔闭式引流状况, 若引流量少于 100 ml/d 且无血性液体, 可予以拔除胸腔闭式引流。

2.2.3. 统计学分析

使用 SPSS 25.0 统计学软件对数据进行处理, 定量资料通过使用均数±标准差($\bar{x} \pm s$)表示, 分组两两比较采用 t 检验; 定性资料通过使用例数和百分比表示, 分组两两比较采用曼-惠特尼 U 检验。以 $p \leq 0.05$ 认为差异具有统计学意义。

3. 围手术期及术后短期随访结果对比

2 组病例的术前基本情况见表 1。两组在性别、年龄、BMI、术前临床症状、临床分型等指标相比较, 差异无统计学意义, 即($p > 0.05$)。两组病例的手术均成功完成, 术后无明显并发症的发生, 术后皆顺利出院。在手术时间以及住院期间总花费等方面的对比上, 两组间差异无统计学意义($p > 0.05$); 手术后并发症的发生率, 手术后住院时间, 手术出血量和手术后引流量在两组间均存在统计学差异($p < 0.05$), 同时在术后疼痛 VAS 评分上, 两组间的差异具有统计学意义($p < 0.05$), 如表 2 所示。经胸入路组中有 3 例患者在手术之后发生肺部感染的情况, 经过抗感染治疗之后症状减轻, 另有 2 例患者在手术之后发生功能性胃瘫的情况, 经过对症处理之后痊愈。手术后所有手术病例均得到了较好的康复, 临床症状显著减轻甚至消失, 随访三个月未见明显不适症状。术后对所有病例进行追踪随访 1 个月, 经胸入路组有 2 例次(1 例病例为恶心呕吐, 1 例病例为腹胀腹痛), 经腹入路组有 2 例次(1 例为恶心呕吐, 1 例为腹胀腹痛)出现不适症状; 术后对所有病例进行追踪随访 2 个月, 经胸入路组有 2 例次(1 例病例为恶心呕吐, 另 1 例病例为腹胀腹痛), 经腹入路组有 2 例次(2 例病例均为腹胀腹痛)在随访期间发生不适, 在给予内科保守治疗后, 所有病例的不适症状均得到有效的缓解。术后对所有病例进行追踪随访 3 个月, 所有病例均没有发生术后不适症状, 如表 2 所示。

Table 1. Preoperative basic conditions of the two groups

表 1. 两组患者术前基本情况[$\bar{x} \pm s$ /例(%)]

项目	经胸入路组(n = 15)	经腹入路组(n = 17)	P 值
年龄/岁	61.80 ± 9.43	64.29 ± 9.69	0.737
身高/cm	161.47 ± 7.18	160.24 ± 6.77	0.621
体重/Kg	63.07 ± 9.45	65.47 ± 12.92	0.557
BMI	24.05 ± 2.11	25.52 ± 4.92	0.293
性别/例			0.323
男	6 (40.0)	4 (23.5)	
女	9 (60.0)	13 (76.5)	
术前症状/例			0.852
腹痛	6 (40.0)	5 (29.4)	
反酸烧心	6 (40.0)	10 (58.8)	
进食梗阻	3 (20.0)	2 (11.8)	
临床分型/例			0.181
I 型	2 (13.3)	3 (17.6)	
II 型	5 (33.3)	9 (52.9)	
III 型	3 (20.0)	3 (17.6)	
IV 型	5 (33.3)	2 (11.8)	

Table 2. The intraoperative, postoperative and follow-up of the two groups**表 2.** 两组患者术中、术后及随访情况[$\bar{x} \pm s$ /例(%)]

项目	经胸入路组(n = 15)	经腹入路组(n = 17)	P 值
手术时间/min	159.40 ± 55.39	173.53 ± 79.80	0.570
出血量/ml	67.14 ± 56.22	19.41 ± 15.19	0.000
并发症/例	5 (33.3)	0 (0.0)	0.011
术后住院时间/d	7.07 ± 2.40	5.65 ± 2.80	0.039
术后引流量/ml	134.29 ± 32.98	79.12 ± 15.33	0.000
住院期间总费用/万	4.02 ± 0.89	4.54 ± 2.31	0.662
VAS 评分/分	4.20 ± 0.77	3.35 ± 0.61	0.003
术后 1 月随访/例			0.895
恶心呕吐	1 (6.7)	1 (5.9)	
腹胀腹痛	1 (6.7)	1 (5.9)	
术后 2 月随访/例			0.948
恶心呕吐	1 (6.7)	0 (0.0)	
腹胀腹痛	1 (6.7)	2 (11.8)	

4. 讨论

食管裂孔疝有先天型与后天型两种。先天型由膈裂孔发育不良和食管短等发育不全的先天因素所引起。而对于后天型食管裂孔疝患者而言,则主要由食管裂孔部位受损或长期腹腔内压力增高,如妊娠、习惯性便秘、腹腔积液等后天因素所引起[6]。目前临床上认为可以将食管裂孔疝划分为4个亚型,即滑动型食管裂孔疝(I型疝)、食管旁疝(II型疝)、混合型疝(III型疝)以及巨大型裂孔疝(IV型疝),而相关研究表明,滑动型食管裂孔疝(I型疝)在临床上最为常见,约占所有食管裂孔疝的95% [7]。I型疝:临床上又称为滑动型食管裂孔疝,临床上最为常见,以膈食管膜松弛以及膈裂孔增大为特征,食管胃连接部(esophagogastric junction, EGJ)和一部分胃,以胃贲门为主,脱离所处的正常位置,错位到横膈膜的上部,导致食管的抗反流机制丧失作用,导致大多数患者往往表现出胃食管反流疾病(gastroesophageal reflux disease, GERD) [8]的临床症状,Chen的一项研究表明[9]:HH往往伴随着胃食管反流性疾病,其发生率在40%~98%之间;而II型疝:是一种典型的食管旁疝(paraesophageal hernias, PEH),即胃底部通过膈食管膜缺损处疝入胸腔,而EGJ保持在正常的解剖位置,如果突出的疝不能及时回复,则容易发生嵌顿;III型疝:是一种混合型疝,作为I型疝和II型疝的混合,此类食管裂孔疝患者的食管胃连接处和胃底均脱离正常的解剖位置,一起疝入胸腔;IV型疝:又称巨大型裂孔疝,此类食管裂孔疝患者,往往伴随着多种腹腔脏器,如胃、胰腺、脾、小肠、大网膜、结肠等,脱离正常的解剖位置,经缺损的食管裂孔移位疝入后纵隔,因此,它可以被看作是III型食管裂孔疝的一种加重形式[9]。

食管裂孔疝多发于40岁以上,相关报道显示国外食管裂孔疝的发病率在30%~50%之间,而国内食管裂孔疝的发病率为3.3%,以女性患者居多[10],尤其是肥胖的经产妇。对于绝大多数的食管裂孔疝病例而言,多为后天型裂孔疝,而病因也往往包含多种因素,并非单一因素作用的结果。

外科手术处理食管裂孔疝的原则如下[8]:1)将贲门回复到腹腔内,同时把下段食管恢复到正常位置,胃底部则固定在膈肌之下;2)将扩大的食管裂孔缩小至正常大小,以加固或修复松弛缺损的部分;3)确保腹段食管的长度及His成角,从而使得反流情况得以减轻。

关于手术入路的选择尚存在争议。在微创技术出现之前采用开放手术治疗食管裂孔疝,自从1992年引入腹腔镜食管裂孔疝修复术后,食管裂孔疝的外科治疗已逐步步入微创时代[11][12][13],腹腔镜技术的应用为手术开辟了新的途径,使得腹腔镜手术在食管裂孔疝治疗中得到了日益广泛的运用,因为它创

伤小、恢复快、住院时间短[14] [15]，然而，也有报道称它有相对较高的复发率[16]。近年来，随着科技水平的提高，腹腔镜技术在不断地发展，手术医生的经验也在不断累积，术后复发率也随之降低[17] [18]；同时多项研究表明，腹腔镜抗裂孔疝手术是一种有效、安全的手术，在长期随访中术后复发率低于开放手术[18] [19] [20]。由于创伤相对较大，临床上经胸手术的应用相对较少，但目前尚未被完全替代[21] [22] [23]。而究竟该选择哪种手术入路来处理食管裂孔疝，目前临床上并没有一个确切的定论。

采用经胸入路的手术方式治疗裂孔疝，具有以下优点[24]：1) 对于主刀医生来说，经胸入路的手术方式能够为其提供较为清晰直观的视野，从而使得护着对于裂孔疝的位置以及周围组织受损状况的判断更加直观，暴露更加充分，更能保证操作的精确性和安全性；2) 手术过程中术者可以随时观察了解食管中下段的血流运行状况，同时对于食管的游离程度以及下拉程度均较经腹入路方式大，这就使得食管变得更加松弛而且没有张力，从而不易发生回缩；3) 相对于经腹入路，造成腹腔粘连的可能性降低；4) 能够充分暴露膈肌脚及迷走神经，不易损伤，术中修补确切[25]；5) 对于治疗短食管、食管炎症重、过度肥胖等特殊患者可获得理想效果；6) 食管可以充分游离，这一点对于患者显得极为重要，尤其是那些因为反流性食管炎造成的短食管患者；同时经胸入路较容易进行处理复发性和巨大食管裂孔疝中的各种粘连。最近的研究表明，III型食管裂孔疝患者在经过腹腔镜下食管裂孔疝修补之后，术后有42%的病例在术后又新发了裂孔疝[26]。

当然，经胸入路的手术方式也存在着不足。首先，因为在手术过程中可能需要把患者的膈肌切开，所以会对患者的呼吸功能造成一定程度的影响，术后恢复起来也较为缓慢。其次，经胸入路的手术方式对患者造成的创伤较经腹入路方式大，会对患者的心肺功能产生明显的影响。最后，由于手术切口的相对较大，患者术后会感觉疼痛比较明显[27]，本研究也证实，经胸入路组的术后疼痛VAS评分高于经腹入路组，差异具有统计学意义。

采用经腹入路的手术方式治疗裂孔疝，具有以下优点[28]：1) 相对较小的创伤，使得发生术后并发症的可能性降低；2) 即使狭小的空间中，也能保证操作的灵活性；3) 可在手术过程中选择合适的补片对缺损处进行固定；4) 手术后病患痛苦小；5) 下拉胃体及食管后较易分离疝囊；对于合并多种疾病身体体质差的老年患者来说更易被接受[29]。但对于某些过度肥胖以及短食管的患者，经胸入路则显得更加合适；而且由于气腹的膈肌抬高，对腹腔内食管长度的错误高估是该方法的局限性[19]。另外，患者自身严重的腹腔粘连是采用经腹入路手术方式的禁忌症。

经胸入路手术视野更为直观、清晰，使术者的操作更准确、手术时间更短。两组的手术时间分别为 (159.40 ± 55.39) min 和 (173.53 ± 79.80) min，经胸入路组手术时间较短，但是两组之间的差异没有统计学意义($p = 0.570$)。经胸入路手术方式术中需要打开胸腔，使手术操作对患者产生的创伤相对较大，因而对病人的心肺功能均可造成不同程度的影响，而经胸入路组病人手术后引流量相对较大，同时手术过程中出血量也较大，两者之前的差异显著，具有统计学意义($p > 0.05$)。而且经胸入路的手术方式对患者造成的手术创伤相对较大，这也导致了经胸入路组病例术后发生并发症的比例也相对较大，在术后并发症方面两组之间的差异对比具有统计学意义($p = 0.011$)。同时，在术后疼痛VAS评分的对比上，经胸入路组较经腹入路组评分高，且两者间差异具有统计学意义($p < 0.05$)。

本项研究所包含的所有病例在经过外科手术治疗后，其术前临床症状均能够得到缓解且痊愈出院，而且通过对所有病例术后3个月的短期跟踪随访中均未见再次复发和严重并发症发生，追踪随访至今尚未发现2种术式之间存在差别。与经腹入路的手术方式相比，经胸入路因为术野清晰直观，术中可以对食管进行更加充分地松解，同时能更加完全地处理疝囊[30]。经胸入路方式更符合食管裂孔疝治疗原理，但其不足之处在于手术创伤比较大，术后患者疼痛VAS评分较高，而且术后并发症的发生率也较高。因此，经腹入路的术式更适合较单纯的I, II类食管裂孔疝的治疗，但经胸入路的术式更适合疝囊比较大的

II, III, IV 类食管裂孔疝的治疗。在医疗器械不断进步和主刀医生手术技术不断提高的情况下, 未来对于食管裂孔疝的治疗方式会愈加成熟完善, 而针对患者的具体情况选择更为适宜的手术治疗方式, 这将为各种类型的食管裂孔疝患者带来巨大的获益。

当然, 这项研究有几个局限性。首先, 这是一项回顾性的、单一机构的研究, 样本量较小, 因此无法对不同类型的食管裂孔疝进行进一步的对比。第二, 外科医生的偏见, 研究中手术者包含数名外科医生。最后, 受限于患者术后 3 个月的短期追踪随访, 所以本研究缺乏对于经胸入路与经腹入路方式术后的长期疗效对比。

总而言之, 我们的研究结果表明, 对于食管裂孔疝的外科治疗上, 两种手术入路安全性以及有效性均能得到保证, 术后近期随访结果良好。经腹入路在术后并发症发生率、术后住院时间、术中失血量以及术后第一天引流量等方面较经胸入路方式更加具有优势; 同时, 在术后疼痛 VAS 评分上, 经腹入路方式也更加优于经胸入路方式。

基金项目

Shandong Natural Science Foundation (ZR2020MH234).

致 谢

作者贡献: 范坤承担病例数据的整理分析、论文撰写等工作; 刘傲、杜文兴负责论文审阅; 孙玉慧负责统计学方法的校正; 矫文捷负责论文设计和论文审阅。

参考文献

- [1] Yu, H.X., Han, C.S., Xue, J.R., *et al.* (2018) Esophageal Hiatal Hernia: Risk, Diagnosis and Management. *Expert Review of Gastroenterology & Hepatology*, **12**, 319-329. <https://doi.org/10.1080/17474124.2018.1441711>
- [2] Prassas, D., Rolfs, T.M. and Schumacher, F.J. (2015) Laparoscopic Repair of Giant Hiatal Hernia. A Single Center Experience. *International Journal of Surgery (London, England)*, **20**, 149-152. <https://doi.org/10.1016/j.ijsu.2015.06.067>
- [3] Sfara, A. and Dumitrascu, D.L. (2019) The Management of Hiatal Hernia: An Update on Diagnosis and Treatment. *Medicine and Pharmacy Reports*, **92**, 321-325. <https://doi.org/10.15386/mpr-1323>
- [4] 张海静, 胡海清. 食管裂孔疝诊治进展[J]. 中华胃肠内镜电子杂志, 2020, 7(1): 33-38.
- [5] Ruurda, J.P. and Broeders, I.A. (2003) Robot-Assisted Laparoscopic Intestinal Anastomosis. *Surgical Endoscopy*, **17**, 236-241. <https://doi.org/10.1007/s00464-002-9016-2>
- [6] Kishikawa, H., Kimura, K., Ito, A., *et al.* (2017) Correction: Association between Increased Gastric Juice Acidity and Sliding Hiatal Hernia Development in Humans. *PLOS ONE*, **12**, e0172375. <https://doi.org/10.1371/journal.pone.0172375>
- [7] Yang, X., Hua, R., He, K., *et al.* (2016) Laparoscopic Hernioplasty of Hiatal Hernia. *Annals of Translational Medicine*, **4**, Article No. 343. <https://doi.org/10.21037/atm.2016.09.03>
- [8] Siegal, S.R., Dolan, J.P. and Hunter, J.G. (2017) Modern Diagnosis and Treatment of Hiatal Hernias. *Langenbeck's Archives of Surgery*, **402**, 1145-1151. <https://doi.org/10.1007/s00423-017-1606-5>
- [9] 陈瑶, 杨锦林, 王一平. 胃食管反流病合并食管裂孔疝的诊治[J]. 中华消化内镜杂志, 2019, 36(3): 224-228.
- [10] Elyasina, F., Emami Razavi, H., Hosseini, A., *et al.* (2017) Hiatal Hernia from Misdiagnosis to Diagnosis. *Acta Medica Iranica*, **55**, 730-732.
- [11] Cuschieri, A., Shimi, S. and Nathanson, L.K. (1992) Laparoscopic Reduction, Crural Repair, and Fundoplication of Large Hiatal Hernia. *American Journal of Surgery*, **163**, 425-430. [https://doi.org/10.1016/0002-9610\(92\)90046-T](https://doi.org/10.1016/0002-9610(92)90046-T)
- [12] Draaisma, W.A., Gooszen, H.G., Tournioij, E., *et al.* (2005) Controversies in Paraesophageal Hernia Repair: A Review of Literature. *Surgical Endoscopy*, **19**, 1300-1308. <https://doi.org/10.1007/s00464-004-2275-3>
- [13] Davis Jr., S.S. (2008) Current Controversies in Paraesophageal Hernia Repair. *The Surgical Clinics of North America*, **88**, 959-978. <https://doi.org/10.1016/j.suc.2008.05.005>

- [14] Schauer, P.R., Ikramuddin, S., Mclaughlin, R.H., *et al.* (1998) Comparison of Laparoscopic versus Open Repair of Paraesophageal Hernia. *American Journal of Surgery*, **176**, 659-665. [https://doi.org/10.1016/S0002-9610\(98\)00272-4](https://doi.org/10.1016/S0002-9610(98)00272-4)
- [15] Karmali, S., Mcfadden, S., Mitchell, P., *et al.* (2008) Primary Laparoscopic and Open Repair of Paraesophageal Hernias: A Comparison of Short-Term Outcomes. *Diseases of the Esophagus: Official Journal of the International Society for Diseases of the Esophagus*, **21**, 63-68. <https://doi.org/10.1111/j.1442-2050.2007.00740.x>
- [16] Dallemagne, B., Kohnen, L., Perretta, S., *et al.* (2011) Laparoscopic Repair of Paraesophageal Hernia. Long-Term Follow-Up Reveals Good Clinical Outcome despite High Radiological Recurrence Rate. *Annals of Surgery*, **253**, 291-296. <https://doi.org/10.1097/SLA.0b013e3181ff44c0>
- [17] Zehetner, J., Demeester, S.R., Ayazi, S., *et al.* (2011) Laparoscopic versus Open Repair of Paraesophageal Hernia: The Second Decade. *Journal of the American College of Surgeons*, **212**, 813-820. <https://doi.org/10.1016/j.jamcollsurg.2011.01.060>
- [18] Piątkowski, J., Jackowski, M. and Szeliga, J. (2014) Laparoscopic Surgery of Esophageal Hiatus Hernia—Single Center Experience. *Videosurgery and Other Miniinvasive Techniques*, **9**, 13-17. <https://doi.org/10.5114/wiitm.2014.40174>
- [19] Kohn, G.P., Price, R.R., Demeester, S.R., *et al.* (2013) Guidelines for the Management of Hiatal Hernia. *Surgical Endoscopy*, **27**, 4409-4428. <https://doi.org/10.1007/s00464-013-3173-3>
- [20] Priego, P., Ruiz-Tovar, J. and Prez de Oteyza, J. (2012) Long-Term Results of Giant Hiatal Hernia Mesh Repair and Antireflux Laparoscopic Surgery for Gastroesophageal Reflux Disease. *Journal of Laparoendoscopic & Advanced Surgical Techniques Part A*, **22**, 139-141. <https://doi.org/10.1089/lap.2011.0340>
- [21] 苏福增, 张成, 克力木, 等. 腹腔镜 Nissen、Toupet 和 Dor 胃底折叠术治疗食管裂孔疝合并胃食管反流病的疗效对比分析[J]. 中华胃肠外科杂志, 2016, 19(9): 1014-1020.
- [22] Watson, D.I., Thompson, S.K., Devitt, P.G., *et al.* (2015) Laparoscopic Repair of Very Large Hiatus Hernia with Sutures versus Absorbable Mesh versus Nonabsorbable Mesh: A Randomized Controlled Trial. *Annals of Surgery*, **261**, 282-289. <https://doi.org/10.1097/SLA.0000000000000842>
- [23] Pilone, V., Vitiello, A., Hasani, A., *et al.* (2015) Laparoscopic Adjustable Gastric Banding Outcomes in Patients with Gastroesophageal Reflux Disease or Hiatal Hernia. *Obesity Surgery*, **25**, 290-294. <https://doi.org/10.1007/s11695-014-1366-z>
- [24] 吴伟, 张艳君, 田文. 食管裂孔疝的诊断与治疗研究进展[J]. 中华疝和腹壁外科杂志(电子版), 2017, 11(1): 27-30.
- [25] Migaczewski, M., Grzesiak-Kuik, A., Pędziwiatr, M., *et al.* (2014) Laparoscopic Treatment of Type III and IV Hiatal Hernia—Authors' Experience. *Videosurgery and Other Miniinvasive Techniques*, **9**, 157-163. <https://doi.org/10.5114/wiitm.2014.41625>
- [26] Hashemi, M., Peters, J.H., Demeester, T.R., *et al.* (2000) Laparoscopic Repair of Large Type III Hiatal Hernia: Objective Followup Reveals High Recurrence Rate. *Journal of the American College of Surgeons*, **190**, 553-560. [https://doi.org/10.1016/S1072-7515\(00\)00260-X](https://doi.org/10.1016/S1072-7515(00)00260-X)
- [27] Paul, S., Nasar, A., Port, J.L., *et al.* (2012) Comparative Analysis of Diaphragmatic Hernia Repair Outcomes Using the Nationwide Inpatient Sample Database. *Archives of Surgery (Chicago, Ill: 1960)*, **147**, 607-612. <https://doi.org/10.1001/archsurg.2012.127>
- [28] 辛维栋, 魏煜程, 陈立材. 腹腔镜手术治疗食管裂孔疝 28 例临床疗效分析[J]. 中华疝和腹壁外科杂志(电子版), 2015, 9(5): 384-385.
- [29] 赵凯, 李朝霞, 黄涛, 等. 食管裂孔疝的腹腔镜治疗进展[J]. 世界华人消化杂志, 2016, 24(14): 2178-2183.
- [30] Reinersman, J.M. and Deb, S.J. (2019) Transthoracic Paraesophageal Hernia Repair. *Thoracic Surgery Clinics*, **29**, 437-446. <https://doi.org/10.1016/j.thorsurg.2019.07.001>