

抗中性粒细胞胞浆抗体相关性中耳炎1例

任柯蕙¹, 段盼盼¹, 王鑫², 李嘉颖¹, 刘晖^{2*}

¹西安医学院, 陕西 西安

²陕西省人民医院, 陕西 西安

收稿日期: 2022年10月16日; 录用日期: 2022年11月10日; 发布日期: 2022年11月18日

摘要

抗中性粒细胞胞浆抗体相关性中耳炎是近几年提出的一个新概念, 目前机制尚不明确, 且由于缺乏特殊的症状表现在初诊时易误诊。本文报道1例以分泌性中耳炎为首发症状的ANCA相关性血管炎, 并结合以往的相关文献, 为耳鼻咽喉科医生早期诊断此类疾病提供一些诊断思路及治疗措施, 避免患者因诊断不明确而延误病情导致严重的局部及全身性损害。

关键词

抗中性粒细胞胞浆抗体, ANCA相关血管炎, 分泌性中耳炎

A Case of Otitis Media with Antineutrophil Cytoplasmic Antibody (ANCA)-Associated Vasculitis

Kehui Ren¹, Panpan Duan¹, Xin Wang², Jiaying Li¹, Hui Liu^{2*}

¹Xi'an Medical University, Xi'an Shaanxi

²Shaanxi Provincial People's Hospital, Xi'an Shaanxi

Received: Oct. 16th, 2022; accepted: Nov. 10th, 2022; published: Nov. 18th, 2022

Abstract

Otitis media with antineutrophil cytoplasmic antibody (ANCA)-associated vasculitis is a new concept that has been proposed in recent years. The mechanism is still unclear, and the lack of specif-

*通讯作者。

ic symptomatic manifestations makes it easy to misdiagnose at first diagnosis. This paper reports a case of ANCA-associated vasculitis with secretory otitis media as the first symptom, and provides some diagnostic ideas and therapeutic measures for otolaryngologists to diagnose this disease at an early stage, so as to prevent patients from severe local and systemic damage due to delayed disease caused by unclear diagnosis.

Keywords

Antineutrophil Cytoplasmic Antibody, ANCA-Associated Vasculitis, Secretory Otitis Media

Copyright © 2022 by author(s) and Hans Publishers Inc.

This work is licensed under the Creative Commons Attribution International License (CC BY 4.0).

<http://creativecommons.org/licenses/by/4.0/>



Open Access

1. 引言

抗中性粒细胞胞浆抗体(Anti-neutrophil cytoplasmic antibody, ANCA)相关性血管炎(ANCA-associated vasculitis, AAV)是主要以小血管壁反应性炎症和纤维素样坏死为病理特征的一类自身免疫性疾病,临床表现多样,最常累及肾脏、肺脏、心脏等重要组织器官,局部症状表现在耳、鼻、咽喉及头颈等部位也较常见,但仅以耳部症状首发而全身症状不明显的病例较为罕见。本病初次就诊误诊率高,易造成严重的全身性损害,在此,以1例分泌性中耳炎首发的ANCA相关性血管炎为例对ANCA相关性中耳炎进行讨论和学习。

2. 病例资料

患者,女,66岁,以“右耳听力下降5月,加重伴耳痛1月余”为主诉于2022年6月7日入院。患者无明显诱因出现右耳听力下降,伴耳痛、耳流脓,伴头痛、头晕,无耳鸣、耳闷,右侧额纹消失,鼻唇沟变浅,鼓腮漏气,就诊于当地医院诊断为“中耳胆脂瘤”,于2022年4月20日行手术治疗,具体手术情况不详,经治疗后右耳症状稍改善。术后头痛加重,右侧为著,疼痛程度逐渐加剧,每服塞来昔布等药物后可缓解1小时左右,后双耳听力进行性下降,伴耳闷头晕,眼部不适及视物模糊,于我院神经内科按“面神经麻痹”之诊断给予激素、营养神经等治疗,效果尚可,出院后耳痛、头痛、听力下降症状仍明显,遂于耳鼻咽喉科门诊再次入院。入科前于外院行纯音测听提示双耳混合型听力下降,全聋型(图1);鼓室导抗图提示双耳“C”型曲线。咽鼓管功能测定提示双耳咽鼓管功能不良。术前外院颞骨CT可见面神经管水平段周围低密度影包绕,面神经管骨质连续性欠佳,考虑面神经裸露可能,听小骨部分吸收(图2左),分析患者面瘫可能为炎性刺激所致。外院术后1月颞骨CT提示双侧慢性中耳乳突炎,右侧为著;可见右耳呈术后改变,部分听骨残余,耳道及鼓室内低密度影,面神经显影不清(图2右)。头颅MRI提示1.右侧颞骨乳突部术区强化灶,伴相邻脑膜略增厚并强化;2.双侧上颌窦、筛窦及左侧额窦炎,双侧下鼻甲肥厚(图3)。入科后面部查体表现为右侧额纹变浅,闭眼不全,鼻唇沟变浅,鼓腮稍漏气,House-Brackman III级。行耳内镜检查提示左耳外耳道皮肤充血,痂皮附着,无异常分泌物,鼓膜充血且肥厚,标志欠清,右耳呈术后表现。胸部CT提示陈旧性炎症表现,未见明显异常。初步诊断为:1)自身免疫性疾病继发中耳炎(双)?2)周围性面神经麻痹(右,H-B III级);3)分泌性中耳炎(左);4)右中耳炎术后。

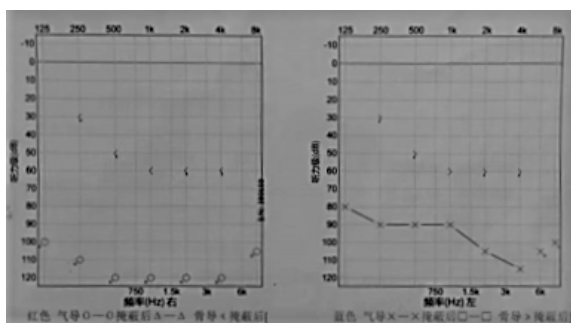


Figure 1. Pure tone test
图 1. 纯音测听

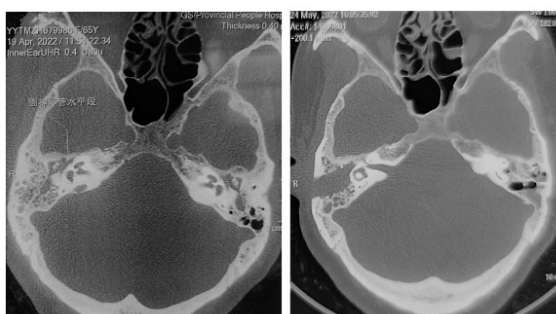


Figure 2. Preoperative CT of temporal bone (L), Postoperative CT of temporal bone (R)
图 2. 术前颞骨 CT (左), 术后颞骨 CT (右)

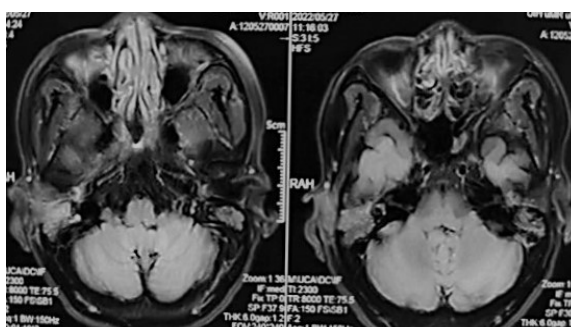


Figure 3. Head MRI
图 3. 头颅 MRI

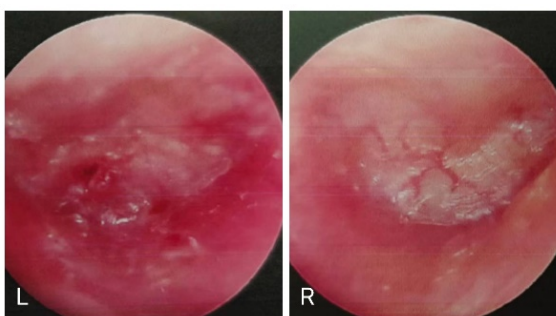


Figure 4. Otoscopy test
图 4. 耳内镜检查

3. 诊疗经过

入院后完善相关检查,生命体征无异常,白细胞: $11.58 \times 10^9/L$,中性粒细胞: $8.92 \times 10^9/L$;血沉: 92 mm/h;肌酐: 40.98 $\mu\text{mol/L}$,尿酸: 143.54 $\mu\text{mol/L}$;尿常规、甲功、TNT(肌钙蛋白);脑脊液培养(革兰染色、抗酸染色、墨汁染色、新型隐球菌荚膜抗原)、脑脊液生化、脑脊液结核检测、肿瘤系列等无异常。入科当天行诊断性鼓膜穿刺未见积液(图4)。给予激素入壶、抗感染治疗及鼻用激素、粘液促排治疗,效果欠佳。根据患者当前表现和检查结果,怀疑免疫相关疾病,请风湿免疫科会诊明确病因。进一步完善检查:P-ANCA(+),MPO(+).结合患者临床症状及辅助检查,考虑ANCA相关性血管炎继发中耳炎,暂停抗感染药物治疗,给予口服糖皮质激素及免疫抑制剂治疗(具体为泼尼松片 30 mg qd;甲氨蝶呤 2.5 mg qw;托法替布 5 mg bid),治疗2周后患者症状明显好转,右耳听力较前改善,耳痛、耳闷明显减轻,无明显头痛,出院后继续当前方案药物治疗。目前治疗后2月电话随访(因疫情封控,患者无法到院随访),患者自觉耳部症状明显好转,面瘫症状较前有改善。

4. 讨论

ANCA相关性血管炎(ANCA-associated vasculitis, AAV)是一组以血清中能够检测到ANCA为最突出特点的系统性小血管炎,主要累及小血管,其以小血管全层炎症、坏死、伴或不伴肉芽肿形成为病理特点,且病因不明,可能与遗传因素、细菌感染、环境因素、药物等有关。AAV主要包括显微镜下多血管炎(microscopic polyangiitis, MPA)、肉芽肿性多血管炎(granulomatous polyangiitis, GPA)和嗜酸性肉芽肿性多血管炎(eosinophilic granulomatous polyangiitis, EGPA) [1]。无论哪种类型的AAV患者,表现顽固性中耳炎的临床特征都几乎相似[2]。该患者仅以耳部症状发病,包括听力下降(hearing loss)、耳痛(otalgia)、耳流脓(otorrhea)、头痛(headache)、面神经麻痹(facial palsy, FP)症状,全身表现尚不明显。以往的研究表明,AAV继发中耳炎的患者初次就诊的主要症状中,听力下降占75%、耳痛占12%、耳流脓占9%、耳闷占6%、FP占5%、头痛占3% [3]。除以上症状外,患者还有眼部不适症状,有研究报道AAV患者可出现眼部受累,表现为角膜炎、结膜炎、色素膜炎和虹膜睫状体炎等[4]。头颅MRI报告有轻微肥厚性硬脑膜炎(hypertrophic pachymeningitis, HCP)表现,虽然该患者目前还达不到HCP的诊断标准,但从其颅脑MRI提示脑膜增厚并强化的特征中亦不能排除本病所致该表现。近些年,日本耳科学会提出ANCA相关性中耳炎(otitis media with AAV, OMAAV)的概念逐渐被接受,而FP和HCP的频繁发生被认为是OMAAV最显著的特征[2]。

血清MPO-ANCA或PR3-ANCA阳性以及病理学检查是诊断OMAAV的重要证据,但这并不是所有OMAAV患者都具有的特点。大约15%由AAV引起的中耳炎患者在初次就诊时没有表现出ANCA阳性、组织病理学证据或其他AAV相关的器官病变[5],这些患者由于不符合全身性AAV的诊断标准,因此在早期没有进行针对AAV的相关治疗导致病情进一步发展。本例患者在初次就诊并行手术治疗后症状没有得到缓解反而加重,尽管患者表现为分泌性中耳炎的症状,但在给予鼓膜穿刺及抗生素治疗后并没有改善迹象,且结合其临床表现和影像学检查遂怀疑免疫相关疾病。急查ANCA血清学检查提示P-ANCA(+),MPO(+),请风湿免疫科会诊后考虑ANCA相关性中耳炎。因此,对于临床上不符合常规诊断和治疗的难治性中耳炎需及时考虑到ANCA相关性血管炎的可能,由于缺乏特异性症状表现,患者在早期就诊时易误诊为单纯的中耳炎,治疗效果差使病情进一步恶化从而逐渐累及全身重要组织部位,严重可造成多器官功能损害。

OMAAV的治疗与AAV的治疗方案基本一致,主要药物为糖皮质激素和免疫抑制剂,疗程分为诱导治疗期和维持治疗期,两者联用可明显提高听力改善率并降低本病复发率[5]。近两年研究发现,利妥昔单抗可显著降低AAV患者出现活动性耳鼻喉科疾病的可能性[6],但其疗效尚不明确,目前不作为

OMAAV 的常规治疗药物。对于病变累及中耳、乳突的患者，早期全身用药可保护听力和面神经免受不可逆损伤[7]，且不建议在未确诊的情况下行手术干预治疗，因其疗效不确切，根据以往报道及本例患者情况来看，手术可能会在活动期加速其进展导致疾病恶化，还可能造成术后伤口愈合差，增加面神经损伤的风险[8]。

综上所述，耳鼻喉科医生接诊此类与分泌性中耳炎表现相近但常规治疗效果不佳的患者时，应考虑该类疾病，尽早对患者进行血清学 ANCA、CRP、ESR 及血常规等检查，必要时完善全身性检查，尽早明确诊断开始规范用药，从而避免患者病情进一步恶化。

基金项目

陕西省自然科学基金基础研究计划(2021JM-546)；陕西省人民医院院内孵化基金(2021YJY-04)。

参考文献

- [1] 葛均波, 徐永健, 王辰. 内科学[M]. 第9版. 北京: 人民卫生出版社, 2018: 840-843.
- [2] Harabuchi, Y., Kishibe, K., Tateyama, K., *et al.* (2021) Clinical Characteristics, the Diagnostic Criteria and Management Recommendation of Otitis Media with Antineutrophil Cytoplasmic Antibody (ANCA)-Associated Vasculitis (OMAAV) Proposed by Japan Otological Society. *Auris Nasus Larynx*, **48**, 2-14. <https://doi.org/10.1016/j.anl.2020.07.004>
- [3] Yoshida, N. and Iino, Y. (2014) Pathogenesis and Diagnosis of Otitis Media with ANCA-Associated Vasculitis. *Allergy International*, **63**, 523-532. <https://doi.org/10.2332/allergolint.14-RAI-0774>
- [4] Yates, M., Watts, R.A., Bajema, I.M., *et al.* (2016) EULAR/ERA-EDTA Recommendations for the Management of ANCA-Associated Vasculitis. *Annals of the Rheumatic Diseases*, **75**, 1583-1594. <https://doi.org/10.1136/annrheumdis-2016-209133>
- [5] Harabuchi, Y., Kishibe, K., Tateyama, K., *et al.* (2017) Clinical Features and Treatment Outcomes of Otitis Media with Antineutrophil Cytoplasmic Antibody (ANCA)-Associated Vasculitis (OMAAV): A Retrospective Analysis of 235 Patients from a Nationwide Survey in Japan. *Modern Rheumatology*, **27**, 87-94. <https://doi.org/10.1080/14397595.2016.1177926>
- [6] Qaisar, H., Shenouda, M., Shariff, M., *et al.* (2019) Granulomatosis with Polyangiitis Manifesting as Refractory Otitis Media and Mastoiditis. *Archives of Iranian Medicine*, **22**, 410-413.
- [7] Marszał, J., Bartochowska, A., Yu, R., *et al.* (2022) Facial Nerve Paresis in the Course of Masked Mastoiditis as a Revelator of GPA. *European Archives of Oto-Rhino-Laryngology*, **279**, 4271-4278. <https://doi.org/10.1007/s00405-021-07166-w>
- [8] 钟佳珂, 王柏杨, 伊海金. 以耳部症状首发、合并鼻咽占位的肉芽肿性多血管炎 1 例并文献复习[J/OL]. 山东大学耳鼻喉眼学报, 2022. <http://kns.cnki.net/kcms/detail/37.1437.R.20220414.1009.002.html>, 2022-04-15.