

中期妊娠合并阑尾炎穿孔致继发性腹膜炎一例

孙常凤¹, 左建新^{2*}

¹平邑县人民医院, 山东 临沂

²青岛大学附属医院产科, 山东 青岛

收稿日期: 2022年10月21日; 录用日期: 2022年11月16日; 发布日期: 2022年11月23日

摘要

急性阑尾炎是最常见的非外科手术急症。但由于妊娠期生理、解剖的变化很容易出现漏诊、误诊, 阑尾炎穿孔在临床较为少见。本文通过对此疾病的学习并结合最新文献资料, 提高对急性阑尾炎的诊疗水平。

关键词

急性阑尾炎, 阑尾炎穿孔, 继发性腹膜炎, 阑尾切除术

Secondary Peritonitis Caused by Perforation of Appendicitis in Second Trimester: A Case Report

Changfeng Sun¹, Jianxin Zuo^{2*}

¹People's Hospital of Pingyi County, Linyi Shandong

²Qingdao University, Qingdao Shandong

Received: Oct. 21st, 2022; accepted: Nov. 16th, 2022; published: Nov. 23rd, 2022

Abstract

Acute appendicitis (AA) is the most common non-obstetric emergency. It is easy to miss diagnosis and misdiagnosis due to the physiological and anatomical changes during pregnancy. This paper improves the level of diagnosis and treatment of acute appendicitis by learning this disease and combining with the latest literature.

*通讯作者 Email: zuojianxin3012@126.com

文章引用: 孙常凤, 左建新. 中期妊娠合并阑尾炎穿孔致继发性腹膜炎一例[J]. 临床医学进展, 2022, 12(11): 10532-10538. DOI: 10.12677/acm.2022.12111516

Keywords

Acute Appendicitis, Perforated Appendicitis, Secondary Peritonitis, Appendectomy

Copyright © 2022 by author(s) and Hans Publishers Inc.

This work is licensed under the Creative Commons Attribution International License (CC BY 4.0).

<http://creativecommons.org/licenses/by/4.0/>



Open Access

1. 引言

急性阑尾炎(acute appendicitis, AA)是妊娠期间最常见的非外科手术急症, 每年约有 1/500~1/635 的妊娠发生[1], 最常见于妊娠中期和妊娠晚期[2] [3] [4] [5]。受 AA 的影响, 妊娠期的流产、早产、剖宫产的风险增加。妊娠期阑尾炎与脓毒症和脓毒症性休克、肺炎、肠梗阻、术后感染以及住院时间超过 3 日增加近 2 倍有关[6]。据报道, 普通人群阑尾穿孔的发生率为 19%, 而妊娠期间阑尾穿孔的发生率可高达 43% [7] [8]。现报告 1 例中期妊娠合并阑尾炎穿孔致继发性腹膜炎病历并结合相关文献, 阐述其研究现状及治疗方案, 为临床提供参考。

2. 病史摘要

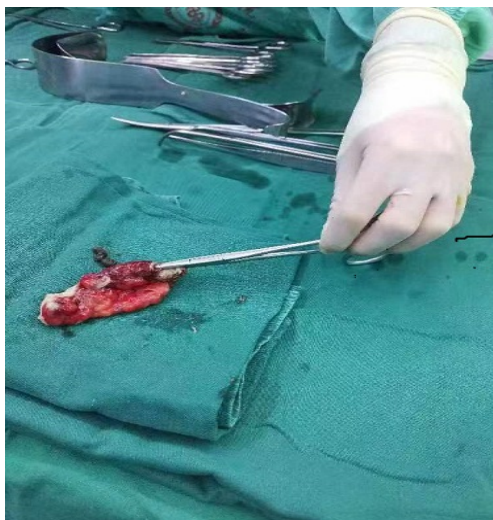
2.1. 病历信息

患者, 女, 26 岁, 因“停经 25 周 6 天, 腹痛伴恶心呕吐 2 天”于 2022-10-08 入院。患者 3 天前食用泡面及海参后出现上腹痛, 呈持续性绞痛伴恶心呕吐数次, 无发热及腹泻等不适, 2022-10-07 14:00 于急诊内科就诊, 因妊娠伴有不规则下腹痛于 2022-10-08 转入产科。

2.2. 治疗经过

2022-10-07: 因餐后上腹部疼痛后持续性腹部绞痛伴恶心呕吐来院。查体体温正常。于急诊内科完善消化系统、右下腹超声、泌尿系统超声及胎儿超声均未见异常。血常规 + CRP: 白细胞计数 $23.2 \times 10^9/L$, 中性粒细胞计数 $20.6 \times 10^9/L$, 淋巴细胞计数 $1.72 \times 10^9/L$, 中性粒细胞百分比 88.8%, 淋巴细胞百分比 7.4%, CRP $< 0.5 \text{ mg/L}$; 淀粉酶、脂肪酶正常范围, 尿常规示: 尿蛋白 1+、酮体 3+。考虑急性胃肠炎、妊娠合并饥饿性酮症, 给予头孢曲松钠抗炎、654-2 肌注、间苯三酚静滴解痉、补液等支持治疗。夜间再次完善相关辅助检查: 血凝、心梗三项 + BNP、胰腺炎血清酶学无异常, 血常规 + CRP 示白细胞计数 $28.97 \times 10^9/L$, 中性粒细胞计数 $26.31 \times 10^9/L$, 淋巴细胞计数 $1.01 \times 10^9/L$, 中性粒细胞百分比 90.8%, 淋巴细胞百分比 3.5%, CRP 4.69 mg/L , 降钙素原 0.064 ng/ml 。肝功示: 白蛋白 43.3 g/L , ALT、AST 正常。因自觉下腹部坠胀不适, 产科检查扪及不规则宫缩于 2022-10-08 清晨转入产科观察。2022-10-08 清晨: 体温正常。痛苦面容, 自诉腹痛无明显好转, 全腹持续性绞痛, 无恶心呕吐, 无腹泻, 腹部膨隆, 下腹部均压痛, 无明显反跳痛。再次行血常规 + CRP、降钙素原、肝肾功、电解质、血培养、风湿免疫指标及阴道分泌物检查。血常规 + CRP: 白细胞计数 $22.34 \times 10^9/L$, 中性粒细胞计数 $19.74 \times 10^9/L$, 淋巴细胞计数 $1.36 \times 10^9/L$, 中性粒细胞百分比 88.4%, 淋巴细胞百分比 6.1%, CRP 20.71 mg/L ; 降钙素原 0.075 ng/ml 。肝功示: 白蛋白 33.2 g/L , 余无异常。经腹彩超: 右下腹及阑尾区未探及异常包块回声。肠管弥漫性轻度扩张, 蠕动近乎消失, 部分肠间隙见透声较差的液性回声, 符合急性腹膜炎超声表现。给予禁饮食、硫酸镁解痉、头孢哌酮舒巴坦钠 3.0 g q12h 入液静滴、静脉营养支持治疗。2022-10-09: 患者全腹

疼痛, 无恶心呕吐、无腹泻。体温正常。上午: 再次行血常规 + CRP、降钙素原、尿常规检查。血常规 + CRP: 白细胞计数 $22.52 \times 10^9/L$, 中性粒细胞计数 $20.9 \times 10^9/L$, 淋巴细胞计数 $0.59 \times 10^9/L$, 中性粒细胞百分比 92.8%, 淋巴细胞百分比 2.6%, CRP 137.61 mg/L; 降钙素原 2.6 ng/ml, 尿常规示: 尿蛋白 1+, 潜血+-, 酮体 2+。改头孢哌酮舒巴坦钠为 3.0 g q8h 静滴, 继续静脉营养支持。下午: 仍自觉全腹持续疼痛, 查体全腹部压痛反跳痛明显。体温正常。复查血常规 + CRP、降钙素原。白细胞计数 $22.28 \times 10^9/L$, 中性粒细胞计数 $21.05 \times 10^9/L$, 淋巴细胞计数 $0.55 \times 10^9/L$, 中性粒细胞百分比 94.5%, 淋巴细胞百分比 2.5%, CRP 127.11 mg/L; 降钙素原 2.84 ng/ml; 白蛋白示 29.6 g/L; 经腹彩超: 肠管弥漫性扩张、蠕动较昨日增多, 肝肾间隙及肠间见液体回声, 较昨日明显增多, 腹盆腔未见游离气体回声。组织全院多学科会诊, 给予 B 超引导下腹水穿刺, 穿刺液淡黄色、混浊, 并穿刺液细菌培养及常规检查。随后全腹部 CT 示: 上腹部少量水样密度影, 腹腔内少量游离气体影, 阑尾显示不清, 小肠扩张积液伴多发液气平。请急诊外科会诊后于全麻下行剖腹探查术, 术中硫酸镁持续静滴。术中见腹腔内大量脓液, 结肠胀气, 小肠扩张不全梗阻, 右侧附件区炎性水肿, 阑尾位于盲肠后位, 阑尾肿胀, 被覆脓苔, 阑尾距根部 0.8 cm 处见 3 颗粪石, 粪石处阑尾穿孔(见图 1)。左侧腹腔大量脓液, 结扎阑尾根部, 吸净脓液, 逐层关腹, 并盆腔放置引流管, 术后转如 ICU 观察, 术后给予头孢哌酮舒巴坦钠、安宝、白蛋白等治疗, 因患者心慌不适改安宝为硫酸镁, 患者胎心良好, 无明显宫缩, 2 日后转入急诊外科继续观察, 术后 5 日拔出流管, 术后 7 日出院。



注: 切下的阑尾, 表面被覆脓苔, 血管钳处为阑尾破口, 阑尾上方为取出的粪石

Figure 1. Appendix and bezoar
图 1. 阑尾并粪石

3. 讨论

3.1. 辅助检查

急性阑尾炎可以发生在孕期的任何时段, 但在妊娠中期更为常见[9]。阑尾的解剖位置随着孕周的增大位置不断变化, 阑尾于妊娠早期保留在右髂窝, 随着孕周的增大逐渐上移, 在妊娠中期达骨盆边缘, 在孕后期到达右上象限。继发于妊娠的解剖学和生理学变化, 典型阑尾炎的某些特征可能会被误解, 因此, 需要高度怀疑诊断才能进行紧急阑尾切除术[10] [11]。就本病例而言, 患者体温始终正常, 发病初期

有轻微恶心呕吐, 之后无明显呕吐、腹泻等消化系统症状, 没有典型转移性右下腹痛, 患者自发病到出现明显腹膜炎症状不足两天时间, 且 B 超下穿刺发现左下腹腹腔积液居多, 这些很容易诱导我们否认急性阑尾炎的诊断。所以妊娠期间 AA 诊断对外科医生和妇产科医生来说都是一个挑战[12]。因此, 孕妇腹痛应始终怀疑急性阑尾炎, 即使疼痛不位于右髂窝。阑尾炎所致腹膜炎的胎儿死亡率可高达 35%, 而无并发症的胎儿死亡率仅为 1.5% [13]。这要求我们使用所有可用的检验方法和放射学进行尽早明确诊断, 避免因为阑尾炎延迟诊疗给母儿带来的风险[14]。

妊娠期阑尾炎的临床表现往往具有误导性。怀疑孕妇急性阑尾炎时, 必须毫无例外地进行腹部和盆腔超声检查。作为一线检查, 腹部超声具有巨大的诊断价值, 敏感性估计为 70%, 特异性达 83% [15], 它可以正确诊断 19.7% 的孕妇的急性阑尾炎[16]。尽管超声的阳性预测值相当高, 但阴性预测值较低, 临床上我们不能依赖超声来消除急性阑尾炎诊断[17]。

如果临床和超声检查尚无定论, 则需进行 MRI, 因为它不会使胎儿暴露于电离辐射, 它是经过验证的安全且准确的二线诊断方法, 阴性预测值为 99.5%, 阳性预测值为 90.4% [18], 而 2018 年进行的一项研究表明, 阳性 MRI 结果具有非常高的精度, 阳性预测值为 100% [13]。它能帮助诊断, 且有助于降低临床怀疑急性阑尾炎孕妇的不必要手术率[19]。

尽管 CT 检查有很高的准确率, 但不能明确电离辐射对于胎儿的影响, 尽管指南指示孕期可以行 CT 检查, 但是由于目前医疗环境差, 为避免以后的医疗纠纷, 建议在孕晚期进行[20], 并且它应该在不注射造影剂的情况下进行。

根据最近的研究, 腹腔镜方法推荐用于 2B 级[21]。当诊断有疑问时, 为了母儿安全, 可以行腹腔镜检查[22]。它能更好的识别阑尾的解剖学变异、更好的进行腹部探查。研究表明, 对于妊娠中期和晚期的具有手术适应症的患者, 可以安全地进行腹腔镜检查[23]。

孕期由于生理性白细胞增多和 C 反应蛋白(CRP)水平缺乏特异性, 仅仅根据白细胞、CRP、降钙素原的是不够的。最近的一项系统评价和荟萃分析发现, 中性粒细胞/淋巴细胞比值(NLR)为 4.7, 对急性阑尾炎的敏感性为 88.9%, 特异性为 90.9%, 较高的 NLR 值可预测复杂性阑尾炎[24]。一项包括 96 名孕妇(32 名健康孕妇、32 名接受急腹症观察的孕妇和 32 名接受阑尾切除的孕妇)的对比研究[25]: 发现较高的白细胞计数(WBC)、C 反应蛋白/白蛋白比值(CAR)和中性粒细胞/淋巴细胞计数比值(NLR)值以及低淋巴细胞/白蛋白比值(LCR)是独立变量, 可用于孕妇 AA 的诊断, 通过在研究中使用临界值 $WBC > 11.965/mm^3$, $NLR > 5.025$, $CAR > 2.473$, $LCR < 0.127$, 用于诊断 AA 并阑尾切除的孕妇。证实这些炎症指标可以作为疑似阑尾炎孕妇的症状、体征、影像学检查的支持参数, 有效降低 AA 孕妇及胎儿的发病率及剖腹手术的阴性率。本病例中我们通过发病时间轴可以清晰看出患者的病情变化: $WBC: 23.2 \times 10^9/L \rightarrow 28.97 \times 10^9/L \rightarrow 22.34 \times 10^9/L \rightarrow 22.52 \times 10^9/L \rightarrow 22.28 \times 10^9/L$; $NLR: 12 \rightarrow 25.94 \rightarrow 14.49 \rightarrow 35.69 \rightarrow 37.8$; $CAR: 0.11 \rightarrow 0.62 \rightarrow 4.14 \rightarrow 4.29$; $LCR: 0.215 \rightarrow 0.066 \rightarrow 0.004 \rightarrow 0.004$; 借助上述临界值, 我们可以高度怀疑急性阑尾炎的诊断。

3.2. 治疗

对于合并 AA 的妊娠, 常用的有三种治疗选择: 开放性阑尾切除术(OA), 腹腔镜阑尾切除术(LA)和非手术治疗(NST)。如果 AA 的病理状况不严重, 或者患者的身体状况暂时不适合手术治疗, 则通常选择 NST, 保守的治疗方法(抗炎、补液治疗)。在国内目前有 63% 选择保守治疗[26]。世界急诊外科学会指南指出, 没有证据支持保守治疗在妊娠结局方面优于手术治疗[27]。在美国进行的一项针对 7000 多例抗生素治疗的 AA 病例的研究中: 保守治疗有脓毒性休克的高风险[28] [29]。

目前对于妊娠合并复杂性阑尾炎并没有明确指南或共识, 美国最新研究表明: 患有复杂性阑尾炎是

的孕妇立即手术与孕妇感染性并发症(包括羊膜腔感染、肺炎和脓毒症)的几率较低相关,与早产、流产或产前出血的几率无关,而没有更高的围产期或其他并发症的几率[23]。即使非手术治疗成功,与立即手术相比,它也不会与更好的结果相关联,相反非手术治疗失败与较差的临床结局相关。传统的 OA 仍然被推荐用于妊娠患者,每 500 至 2000 例妊娠中大约有 1 例发生。当选择剖腹手术方法时,应在最大疼痛点进行横向切口,而不一定在 Mac Burney 点旁边[19]。如果诊断不确定,建议在中线切开。这可以更好地暴露手术野和治疗可能类似于急性阑尾炎的其他手术疾病。本例手术,因术前不能明确诊断,采用腹中线切口。世界急诊外科学会建议,在有手术指征的情况下,LA 优于 OA [27],因为它具有疼痛少、住院时间短、手术部位感染风险低等优点[30]。一项对 2000 年至 2016 年间美国所有地区的大量妊娠样本的回顾性研究发现[31]:与 OA 相比,LA 与早产风险降低 40% 相关,而 LA 和 OA 之间在流产或剖宫产方面没有差异。一项针对华西医院 2016~2018 年在妊娠中期诊断为 AA 的患者研究证实 LA 的对怀孕患者使用腹腔镜在孕中期是安全可行[32]。腹腔镜具有术后疼痛更少,术中可视化更好,美容效果更好,对于肥胖患者来说具有较低的伤口感染率,减少切口疝气以及更好的手术暴露等优点。但术中同时注意子宫损伤风险以及与腹部高压和二氧化碳气腹减少子宫胎盘血流量相关的胎儿风险,应限制充气压力、缩短手术时间,并纠正与麻醉相关的低血压,以减少子宫胎盘灌注不足带来的风险。

内镜下逆行阑尾炎治疗(ERAT)是一种阑尾炎的新的治疗方法。据报道已成功救治一孕 18 周的急性脓毒性阑尾炎孕妇。在无麻醉的情况下,通过结肠镜检查,抽吸阑尾中脓液并生理盐水冲洗,放置塑料支架防止复发,术后未使用抗生素,孕妇恢复良好,且整个孕期未复发[33]。这种新型的治疗方法有可能成为未来妊娠期阑尾炎的新的微创治疗。

不论 AA 的孕妇选择何种方法,在治疗过程中需使用宫缩抑制剂,这可以延迟分娩,减少胎死宫内、流产或先兆早产的可能[14]。

由于阑尾炎的延迟治疗对母婴都有风险,建议通过所有可用的检验方法和放射学手段进行早期诊断[28]。复杂的阑尾炎可导致非常差的结果,怀孕期间 AA 患者应立即接受阑尾切除术,无论胎儿的妊娠如何。急性阑尾炎的治疗基于手术,不应因胎儿和母体的预后而延迟[27]。

声明

已经患者许可。

参考文献

- [1] Kave, M., Parooie, F. and Salarzaei, M. (2019) Pregnancy and Appendicitis: A Systematic Review and Meta-Analysis on the Clinical Use of MRI in Diagnosis of Appendicitis in Pregnant Women. *World Journal of Emergency Surgery*, **14**, Article No. 37. <https://doi.org/10.1186/s13017-019-0254-1>
- [2] De Wilde, J.P., Rivers, A.W. and Price, D.L. (2005) A Review of the Current Use of Magnetic Resonance Imaging in Pregnancy and Safety Implications for the Fetus. *Progress in Biophysics and Molecular Biology*, **87**, 335-353. <https://doi.org/10.1016/j.pbiomolbio.2004.08.010>
- [3] Mourad, J., Elliott, J.P., Erickson, L. and Lisboa, L. (2000) Appendicitis in Pregnancy: New Information That Contradicts Long-Held Clinical Beliefs. *American Journal of Obstetrics & Gynecology*, **182**, 1027-1029. <https://doi.org/10.1067/mob.2000.105396>
- [4] Dewhurst, C., Beddy, P. and Pedrosa, I. (2013) MRI Evaluation of Acute Appendicitis in Pregnancy. *Journal of Magnetic Resonance Imaging*, **37**, 566-575. <https://doi.org/10.1002/jmri.23765>
- [5] Oto, A., Srinivasan, P.N., Ernst, R.D., Koroglu, M., Cesani, F., Nishino, T. and Chaljub, G. (2006) Revisiting MRI for Appendix Location during Pregnancy. *American Journal of Roentgenology*, **186**, 883-887. <https://doi.org/10.2214/AJR.05.0270>
- [6] Abbasi, N., Patenaude, V. and Abenhaim, H.A. (2014) Management and Outcomes of Acute Appendicitis in Pregnancy—Population-Based Study of Over 7000 Cases. *BJOG: An International Journal of Obstetrics & Gynaecology*, **121**,

- 1509-1514. <https://doi.org/10.1016/j.ejogrb.2006.07.052>
- [7] Augustin, G. and Majerovic, M. (2007) Non-Obstetrical Acute Abdomen during Pregnancy. *European Journal of Obstetrics & Gynecology and Reproductive Biology*, **131**, 4-12. <https://doi.org/10.1016/j.ejogrb.2006.07.052>
- [8] Pearl, J., Price, R., Richardson, W. and Fanelli, R. (2011) Guidelines for Diagnosis, Treatment, and Use of Laparoscopy for Surgical Problems during Pregnancy. *Surgical Endoscopy*, **25**, 3479-3492. <https://doi.org/10.1007/s00464-011-1927-3>
- [9] Ghali, M.A.E., Kaabia, O., Mefteh, Z.B., Jgham, M., Tej, A., Sghayer, A., Gouidar, A., Brahim, A., Ghriissi, R. and Letaief, R. (2018) Acute Appendicitis Complicating Pregnancy: A 33 Case Series, Diagnosis and Management, Features, Maternal and Neonatal Outcomes. *Pan African Medical Journal*, **30**, Article 212. <https://doi.org/10.1055/s-0036-1593764>
- [10] Theilen, L.H., Mellnick, V.M., Shanks, A.L., Tuuli, M.G., Odibo, A.O., Macones, G.A. and Cahill, A.G. (2017) Acute Appendicitis in Pregnancy: Predictive Clinical Factors and Pregnancy Outcomes. *American Journal of Perinatology*, **34**, 523-528. <https://doi.org/10.1055/s-0036-1593764>
- [11] Segev, L., Segev, Y., Rayman, S., Nissan, A. and Sadot, E. (2017) Acute Appendicitis during Pregnancy: Different from the Nonpregnant State? *World Journal of Surgery*, **41**, 75-81. <https://doi.org/10.1007/s00268-016-3731-7>
- [12] Sazhin, A.V., Kirienko, A.I., Kurtser, M.A., Konoplyannikov, A.G., Panin, A.V., Son, D.A. and Shulyak, G.D. (2019) Ostryi appenditsit u beremennykh [Acute Appendicitis during Pregnancy]. *Pirogov Journal of Surgery*, No. 1, 70-77. (In Russian) <https://doi.org/10.17116/hirurgia201901170>
- [13] Sazhin, A.V., Kurtser, M.A., Konoplyannikov, A.G., Ivakhov, G.B., Panin, A.V., Son, D.A., Shulyak, G.D. and Serebrennikova, Y.A. (2019) Oslozhnennyye formy ostrogo appenditsita u beremennykh [Complicated Appendicitis during Pregnancy]. *Pirogov Journal of Surgery*, No. 4, 15-23. (In Russian) <https://doi.org/10.17116/hirurgia201904115>
- [14] Lebeau, R., Diané, B., Koffi, E., Bohoussou, E., Kouamé, A. and Doumbia, Y. (2005) Appendicite aiguë et grossesse: À propos de 21 cas [Appendicitis and Pregnancy: 21 Cases]. *Journal de Gynécologie Obstétrique et Biologie de la Reproduction*, **34**, 600-605. [https://doi.org/10.1016/S0368-2315\(05\)82885-6](https://doi.org/10.1016/S0368-2315(05)82885-6)
- [15] Hajibandeh, S., Hajibandeh, S., Hobbs, N. and Mansour, M. (2020) Neutrophil-to-Lymphocyte Ratio Predicts Acute Appendicitis and Distinguishes between Complicated and Uncomplicated Appendicitis: A Systematic Review and Meta-Analysis. *The American Journal of Surgery*, **219**, 154-163. <https://doi.org/10.1016/j.amjsurg.2019.04.018>
- [16] Lukenaitė, B., Luksaitė-Lukstė, R., Mikalauskas, S., Samuilis, A., Strupas, K. and Poškus, T. (2021) Magnetic Resonance Imaging Reduces the Rate of Unnecessary Operations in Pregnant Patients with Suspected Acute Appendicitis: A Retrospective Study. *Annals of Surgical Treatment and Research*, **100**, 40-46. <https://doi.org/10.4174/ast.2021.100.1.40>
- [17] Aggenbach, L., Zeeman, G.G., Cantineau, A.E., Gordijn, S.J. and Hofker, H.S. (2015) Impact of Appendicitis during Pregnancy: No Delay in Accurate Diagnosis and Treatment. *International Journal of Surgery*, **15**, 84-89. <https://doi.org/10.1016/j.ijsu.2015.01.025>
- [18] Guttman, R., Goldman, R.D. and Koren, G. (2004) Appendicitis during Pregnancy. *Canadian Family Physician*, **50**, 355-357.
- [19] Mejri, A., Arfaoui, K. and Trigui, E. (2022) Acute Appendicitis in Pregnant Women: A Tunisian Center Experience. *Medicine*, **101**, e28574. <https://doi.org/10.1097/MD.00000000000028574>
- [20] Snyder, M.J., Guthrie, M. and Cagle, S. (2018) Acute Appendicitis: Efficient Diagnosis and Management. *American Family Physician*, **98**, 25-33.
- [21] Prodromidou, A., Machairas, N., Kostakis, I.D., Molmenti, E., Spartalis, E., Kakkos, A., Lainas, G.T. and Sotiropoulos, G.C. (2018) Outcomes after Open and Laparoscopic Appendectomy during Pregnancy: A Meta-Analysis. *European Journal of Obstetrics & Gynecology and Reproductive Biology*, **225**, 40-50. <https://doi.org/10.1016/j.ejogrb.2018.04.010>
- [22] Ball, E., Waters, N., Cooper, N., Talati, C., Mallick, R., Rabas, S., Mukherjee, A., Sri Ranjan, Y., Thaha, M., Dodia, R., Keedwell, R., Madhra, M., Kuruba, N., Malhas, R., Gaughan, E., Tompsett, K., Gibson, H., Wright, H., Gnanachandran, C., Gokhale, L., Hookaway, T., Baker, C., Murali, K., Jurkovic, D., Amsso, N., Clark, J., Thangaratnam, S., Chalhoub, T., Kaloo, P. and Saridogan, E. (2019) Correction: Evidence-Based Guideline on Laparoscopy in Pregnancy: Commissioned by the British Society for Gynaecological Endoscopy (BSGE) Endorsed by the Royal College of Obstetricians & Gynaecologists (RCOG). *Facts, Views & Vision in ObGyn*, **11**, 5-25.
- [23] Ashbrook, M., Cheng, V., Sandhu, K., Matsuo, K., Schellenberg, M., Inaba, K. and Matsushima, K. (2022) Management of Complicated Appendicitis During Pregnancy in the US. *JAMA Netw Open*, **5**, e227555. <https://doi.org/10.1001/jamanetworkopen.2022.7555>
- [24] Gentles, J.Q., Meglei, G., Chen, L., Hague, C.J. and Melck, A.L. (2020) Is Neutrophilia the Key to Diagnosing Appendicitis in Pregnancy? *The American Journal of Surgery*, **219**, 855-859. <https://doi.org/10.1016/j.amjsurg.2020.03.018>

- [25] Akbas, A., Aydın Kasap, Z., Hacım, N.A., Tokocin, M., Altınel, Y., Yiğitbaş, H., Meriç, S. and Okumuş, B. (2020) The Value of Inflammatory Markers in Diagnosing Acute Appendicitis in Pregnant Patients. *Turkish Journal of Trauma and Emergency Surgery*, **26**, 769-776. <https://doi.org/10.14744/tjtes.2020.03456>
- [26] Liu, J., Ahmad, M., Wu, J., Tong, X.J., Zeng, H.Z., Chan, F.S. and Fan, J.K.M. (2021) Antibiotic Is a Safe and Feasible Option for Uncomplicated Appendicitis in Pregnancy—A Retrospective Cohort Study. *Asian Journal of Endoscopic Surgery*, **14**, 207-212. <https://doi.org/10.1111/ases.12851>
- [27] Di Saverio, S., Podda, M., De Simone, B., Ceresoli, M., Augustin, G., Gori, A., Boermeester, M., Sartelli, M., Cocolini, F., Tarasconi, A., De' Angelis, N., Weber, D.G., Tolonen, M., Birindelli, A., Biffl, W., Moore, E.E., Kelly, M., Soreide, K., Kashuk, J., Ten Broek, R., Gomes, C.A., Sugrue, M., Davies, R.J., Damaskos, D., Leppäniemi, A., Kirkpatrick, A., Peitzman, A.B., Fraga, G.P., Maier, R.V., Coimbra, R., Chiarugi, M., Sganga, G., Pisanu, A., De' Angelis, G.L., Tan, E., Van Goor, H., Pata, F., Di Carlo, I., Chiara, O., Litvin, A., Campanile, F.C., Sakakushev, B., Tomadze, G., Demetrashvili, Z., Latifi, R., Abu-Zidan, F., Romeo, O., Segovia-Lohse, H., Baiocchi, G., Costa, D., Rizoli, S., Balogh, Z.J., Bendinelli, C., Scalea, T., Ivatury, R., Velmahos, G., Andersson, R., Kluger, Y., Ansaloni, L. and Catena, F. (2020) Diagnosis and Treatment of Acute Appendicitis: 2020 Update of the WSES Jerusalem Guidelines. *World Journal of Emergency Surgery*, **15**, Article No. 27. <https://doi.org/10.1186/s13017-020-00306-3>
- [28] Aguilera, F., Gilchrist, B.F. and Farkas, D.T. (2018) Accuracy of MRI in Diagnosing Appendicitis during Pregnancy. *The American Surgeon*, **84**, 1326-1328. <https://doi.org/10.1177/000313481808400846>
- [29] Germer, C.T. and Reibetanz, J. (2019) Laparoskopische vs. Offene Appendektomie bei Vermuteter Appendizitis in der Schwangerschaft [Suspected Appendicitis during Pregnancy: Laparoscopic or Open Approach?]. *Der Chirurg*, **90**, Article No.675. (In German) <https://doi.org/10.1007/s00104-019-1000-7>
- [30] Lee, S.H., Lee, J.Y., Choi, Y.Y. and Lee, J.G. (2019) Laparoscopic Appendectomy versus Open Appendectomy for Suspected Appendicitis during Pregnancy: A Systematic Review and Updated Meta-Analysis. *BMC Surgery*, **19**, Article No. 41. <https://doi.org/10.1186/s12893-019-0505-9>
- [31] Yang, J., Wen, S.W., Krewski, D., Corsi, D.J., Walker, M., Mattison, D., Moog, R., McNair, D., Huang, H. and Zhuang, G. (2021) Association of Treatments for Acute Appendicitis with Pregnancy Outcomes in the United States from 2000 to 2016: Results from a Multi-Level Analysis. *PLOS ONE*, **16**, e0260991. <https://doi.org/10.1371/journal.pone.0260991>
- [32] Cai, Y.L., Yang, S.S., Peng, D.Z., Jia, Q.B., Li, F.Y., Ye, H. and Cheng, N.S. (2020) Laparoscopic Appendectomy Is Safe and Feasible in Pregnant Women during Second Trimester: A Retrospective Study in a Top-Level Chinese Center. *Medicine*, **99**, e21801. <https://doi.org/10.1097/MD.00000000000021801>
- [33] Liu, T., Jiang, K. and Bi, Y. (2022) Endoscopic Retrograde Appendicitis Therapy in a Pregnant Patient with Acute Septic Appendicitis. *Asian Journal of Surgery*, **45**, 2070-2071. <https://doi.org/10.1016/j.asjsur.2022.04.098>