

GABA受体激动剂在干眼模型中对炎症反应的调节作用及对眼表修复的影响

张德馨^{1,2}, 周子微^{1,2}, 郑恒瑞², 王 谦^{2*}

¹青岛大学医学部, 山东 青岛

²青岛大学附属医院, 山东 青岛

收稿日期: 2023年2月15日; 录用日期: 2023年3月10日; 发布日期: 2023年3月17日

摘 要

目的: 观察GABA A型受体激动剂Muscimol对干眼模型鼠眼中TNF- α 、IL-1 β 表达的调节作用及对眼表修复的影响。方法: 选用SPF级雌性C57BL/6小鼠(7~8周龄), 用3 mg/mL东莨菪碱溶液皮下注射, 同时模拟干燥环境建立干眼症模型, 14天后给予3 mg/mL Muscimol溶液结膜下注射。于1、3、5天行泪液分泌量测定及荧光素钠染色, 同时制备眼表组织切片, 采用苏木素-伊红染色法评估角膜组织形态学变化。分别采用PCR、ELISA方法检测小鼠结膜组织中TNF- α 和IL-1 β 的mRNA及蛋白的表达。结果: 在使用Muscimol处理后的第1、3天各项临床指标均有恢复趋势, 第5天后的泪液分泌量显著增加($P < 0.01$), 角膜荧光素钠染色分级减轻($P < 0.01$)。角膜组织切片的HE染色结果显示, Muscimol处理组角膜上皮规整, 相应损伤有所减轻。Muscimol处理组TNF- α 和IL-1 β 的mRNA及蛋白的表达均呈下降趋势, 第5天差别具有统计学意义(均 $P < 0.01$)。结论: Muscimol结膜下注射可抑制干眼模型小鼠结膜中炎症因子的表达, 促进眼表损伤的修复。

关键词

蝇蕈醇, 干眼症, 抗炎

Anti-Inflammatory and Promoting Ocular Surface Effects of GABAAR Agonists in DED Mice

Dexin Zhang^{1,2}, Ziwei Zhou^{1,2}, Hengrui Zheng², Qian Wang^{2*}

¹Department of Medicine, Qingdao University, Qingdao Shandong

²The Affiliated Hospital of Qingdao University, Qingdao Shandong

Received: Feb. 15th, 2023; accepted: Mar. 10th, 2023; published: Mar. 17th, 2023

*通讯作者。

文章引用: 张德馨, 周子微, 郑恒瑞, 王谦. GABA受体激动剂在干眼模型中对炎症反应的调节作用及对眼表修复的影响[J]. 临床医学进展, 2023, 13(3): 3875-3882. DOI: 10.12677/acm.2023.133555

Abstract

Objective: To investigate the regulation of GABA type A receptor agonist Muscimol to the expressions of TNF- α and IL-1 β and the effect on ocular surface repair in mice dry eye models. **Methods:** Female C57BL/6 mice (7~8 weeks) were injected subcutaneously with scopolamine solution (3 mg/mL) in a dry environment. After 14 days, the mice were injected subconjunctivally with Muscimol solution (3 mg/mL). Tear secretion, fluorescein staining score, and HE staining were examined on the 1st, 3rd, 5th day. PCR and ELISA quantified the mRNA and protein expressions of TNF- α and IL-1 β . **Results:** All the clinical indexes demonstrated a recovery trend after Muscimol treatment. Tear secretion increased significantly ($P < 0.01$), and fluorescein staining score decreased ($P < 0.01$) on the 5th day. HE staining showed that the corneal epithelium damage had repaired in the Muscimol treated group. The mRNA and protein expressions of TNF- α and IL-1 β in the Muscimol treated group decreased significantly ($P < 0.01$ for all) on the 5th day. **Conclusion:** The application of Muscimol can inhibit the expression of inflammatory factors in the conjunctiva of dry eye model mice, and promote the repair of ocular surface.

Keywords

Muscimol, DED, Anti-Inflammatory

Copyright © 2023 by author(s) and Hans Publishers Inc.

This work is licensed under the Creative Commons Attribution International License (CC BY 4.0).

<http://creativecommons.org/licenses/by/4.0/>



Open Access

1. 引言

干眼症是一种常见的多因素引起的眼表疾病, 可导致眼部不适、视力障碍和泪膜不稳定等症状, 并可能对眼表造成损害, 严重的情况下, 患者会出现干眼相关的眼部并发症, 包括角膜上皮损伤、鳞状上皮化生和新生血管形成[1]。在 50 岁以上的人群中干眼症的患病率在 5% 到 30% 之间[2], 随着电子产品的普及、彩妆、隐形眼镜、环境污染等影响, 干眼症患者人数持续上升, 并趋于年轻化。

干眼症的发病机制尚未完全阐明, 但眼表免疫炎症反应作为发病机制的焦点已越来越受到关注。外在刺激和内在失衡导致了干眼症的炎症起始和免疫调节功能障碍的恶性循环[3]。由于人们普遍认为炎症在干眼症的发病机制中具有重要作用, 加重了眼表的损害和刺激症状, 因此目前有许多抗炎治疗来缓解干眼症。这些药物抑制眼表炎症介质的表达, 进而恢复泪液的分泌并减少相应的体征和症状[4]。有研究证实, 对于常规治疗无法改善的严重干眼症患者, 每天给与两次以上的环孢素点眼是有效的治疗方法[5] [6]; 另外一项研究证实外用免疫抑制剂他克莫司包括软膏及滴眼液剂型, 可以改善慢性移植物抗宿主病、干燥综合征中的干眼症状[7] [8]。但是药物治疗通常只能减轻而不能彻底消除干眼症状, 或者对于眼表有较强的刺激, 因此, 进一步研究干眼症的免疫炎症机制, 并寻找有效的治疗药物具有重要意义。

γ -氨基丁酸(GABA)和 GABA 受体(GABA-Rs)形成大脑中的主要抑制性神经递质系统。许多类型的免疫细胞都具有神经递质 GABA 的受体, 并且这些受体的激活通常具有抗炎活性[9] [10]。口服 GABA 可改善 1 型糖尿病(T1D)、多发性硬化症和类风湿性关节炎小鼠模型中的自身免疫[11] [12]。GABA-Rs 激动剂也已被观察到可以限制急性肺损伤, 降低 SARS-CoV-2 感染小鼠的肺炎严重程度[13] [14]。因此 GABA-Rs 可能作为一种新的药物靶标, 具有治疗干眼症的潜力。

2. 实验材料

2.1. 实验对象

购自济南朋悦实验动物繁育有限公司 SPF 级雌性 C57BL/6 小鼠(7~8 周龄), 经检疫均合格。适应性饲养一周后, 开始进行实验。实验前检查小鼠全身情况并于裂隙灯下检查眼部情况确保眼部健康。所有动物使用均符合中国科学技术部实验动物的人道待遇指导(vgkfcz-2006-398)的有关伦理要求和相关规定。

2.2. 实验主要相关耗材

2.2.1. 构建动物模型所需的实验耗材与试剂

微量注射器(10 μ l), 瑞士 Hamilton 公司; 眼科专用手术显微器械, 上海眼科耗材中心; 8%水合氯醛, 青岛大学附属医院提供; 1 ml 注射器, 山东新华安得医疗用品有限公司; 东莨菪碱, 上海麦克林生化有限公司。

2.2.2. 实验用药

蝇蕈醇氢溴酸盐(Muscimol), 美国 Sigma-Aldrich 公司。

2.2.3. RT-PCR 及 Elisa 相关试剂及耗材

RNAiso Plus, 日本 TaKaRa 公司; 氯仿, 青岛捷隆化工有限公司; TBGreen, 大连宝生物工程有限公司; Prime Script RT reagent kit, 日本 TaKaRa 公司。小鼠的 TNF- α 及 IL-1 β 酶联免疫吸附测定试剂盒, 美国 Biolegend 公司。

2.3. 实验方法

2.3.1. 小鼠干眼模型的建立与处理

将干燥应激环境(Desiccating Stress, DS)设定为恒温($24^{\circ}\text{C} \pm 2^{\circ}\text{C}$)、恒湿($30\% \pm 5\%$)、恒定风速(2.5 ± 0.5 km/s)。给予小鼠 3 mg/mL 东莨菪碱溶液颈背部皮下注射, 每天 4 次(10 点、13 点、15 点、19 点), 每只每次 0.2 mL, 并置于干燥应激环境。14 天后, 给予实验组小鼠 3 mg/mL Muscimol 溶液结膜下注射, 每日 1 次, 每眼每次 10 μ l。于 1、3、5 天检测各组小鼠的各项指标及留取样本。

2.3.2. 泪液量测定

每次测量时间点为 16 点。气麻下, 软头镊将小鼠下眼睑夹起, 然后将酚红棉线的折叠一端置于小鼠结膜囊内 30 秒, 位置在距外眦约三分之一, 取出酚红棉线, 放在标尺上以 mm 为单位测量润湿长度。在治疗前和治疗后第 3 天、第 5 天进行测量。

2.3.3. 角膜荧光素钠染色

腹腔注射 8%水合氯醛 3.5 mL/kg 麻醉, 用生理盐水将试纸橙红色荧光素钠部分蘸湿, 将蘸湿部分轻轻接触小鼠的结膜。用生理盐水冲洗眼部 1 分钟以去除眼部多余荧光素, 裂隙灯生物显微镜钴蓝光下观察。在治疗前和治疗后第 3 天、第 5 天进行测量。角膜分为 4 个象限, 每个象限单独计分。4 个象限的评分相加得到最后的得分(总分 16 分)。分级见表 1:

Table 1. Scoring criteria for corneal epithelial fluorescein staining

表 1. 角膜上皮荧光素钠染色评分标准

评分	评分标准
0	无点状着色

Continued

1	点状着色, 少于 30 个点
2	点状着色多于 30 个点, 但不弥漫
3	严重的弥漫性着色, 但无阳性斑块
4	有斑块状着色

2.3.4. RT-PCR 实验方法

小鼠结膜组织的总 RNA 通过 RNAiso plus 试剂提取, 并通过 NanoDrop ND-1000 分光光度法(Thermo Fisher Scientific)定量。按照 PrimeScript RT 试剂盒说明书逆转录合成 cDNA。将 SYBR Premix Ex Tap 10 ul、引物 1 ul、cDNA 模板 2 ul、DEPC 水 7 ul 混合进行扩增反应。PCR 反应条件: 95°C 30 s (预变性); 95°C 45 s (变性); 60°C 30 s; 95°C 15 s (退火、延伸); 60°C 30 s; 95°C 15 s (溶解)。CT 数用于分析样本 mRNA 的相对表达量。引物序列见表 2。

Table 2. Primer sequences used for RT-PCR

表 2. RT-PCR 实验中所用的引物序列

Gene	Primer	Nucleotide Sequence
β -actin (Mouse)	F	5'-GATTACTGCTCTGGCTCCTAGC-3'
	R	5'-GACTCATCGTACTCCTGCTTGC-3'
GABAAR β 2 (Mouse)	F	5'-AGCTTCCAGTTCTCCATCGTA-3'
	R	5'-TGGCATGTATGTCTGCAGGATG-3'
TNF- α (Mouse)	F	5'-ACCCTCACACTCAGATCATCTT-3'
	R	5'-GGTTGTCTTTGAGATCCATGC-3'
IL-1 β (Mouse)	F	5'-CGCAGCAGCACATCAACAAGAGC-3'
	R	5'-TGTCTCATCCTGGAAGGTCCACG-3'

F: Forward; R: Reverse.

2.3.5. Elisa 实验方法

按照制造商的说明对小鼠结膜 TNF- α 和 IL-1 β 进行双夹心 ELISA, 以评估 TNF- α 和 IL-1 β 的蛋白质水平。将组织匀浆于 4°C, 5000 g, 离心 5 分钟后取上清液立即进行实验, 每个样品 100 ul 重复测定。在 450 nm、570 nm 处测量光密度值。根据 OD 值, 绘制标准品浓度曲线并计算各样品的蛋白浓度。

2.3.6. 苏木素-伊红染色法

小鼠眼球(n = 3/组/次)在 4°C 的 4% 多聚甲醛溶液中固定 3 天, 包埋在石蜡中, 并切成 5 um 厚的连续组织切片。切片依次用苏木素和伊红染色。酒精脱水后, 切片固定并在光学显微镜下以原始放大倍数 \times 40 拍照。

2.4. 统计学方法

使用 GraphPad Prism 9 对实验数据进行统计学分析和处理。两组间比较使用未配对双尾 t 检验 (Student's t-test), 多组间比较使用 SPSS-单因素方差分析(ANOVA)。P < 0.05 表示差异具有统计学意义。计量资料以 $x \pm SEM$ 表示。

3. 结果

3.1. 建模成功

经东莨菪碱及干燥应激环境处理后, 建模 14 天组小鼠角膜上皮出现粗点状及小片状染色, 评分较正

常组显著升高(图 1(b), $P < 0.01$), 泪液分泌量显著减少(图 1(c), $P < 0.01$)。角膜荧光素钠染色的代表性图片见图 1(a)。

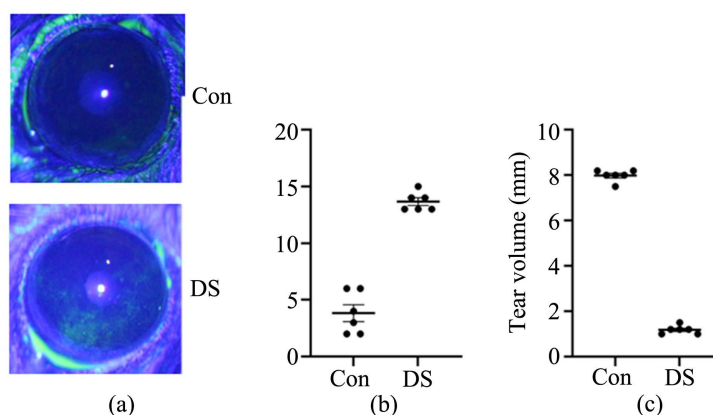


Figure 1. Related indicators in dry eye model mice
图 1. 干眼症小鼠模型相关检测指标

3.2. GABAAR 在正常小鼠结膜组织中的表达

选取正常小鼠结膜组织, 通过 Western blot 和免疫组织化学染色检测 GABAAR 在结膜组织中的表达和定位。结果显示结膜组织中存在 GABAAR 蛋白的阳性信号(图 2(a)), GABAAR 蛋白(棕色着色)主要分布在小鼠结膜复层鳞状上皮中(图 2(b))。

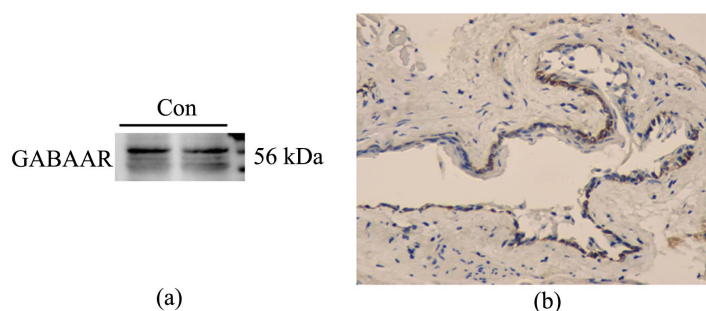
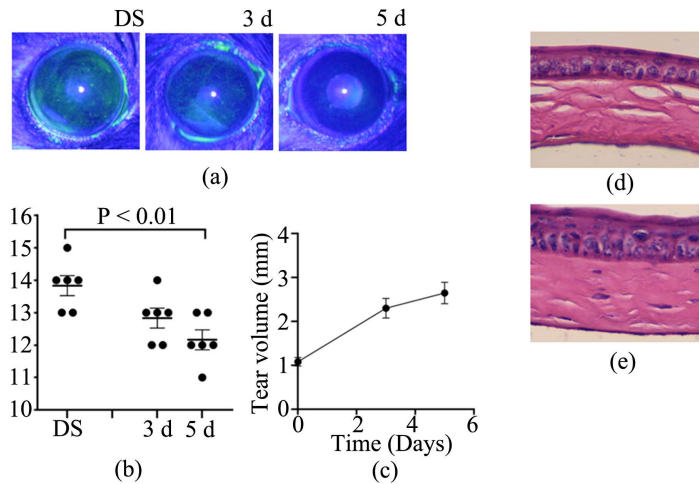


Figure 2. The expression of GABAAR in mouse conjunctival tissue. (a): Western blot was utilized to detect the expression of GABAAR protein in conjunctiva. (b): Representative immunohistochemical staining pictures of the conjunctiva (brown: GABAAR positive cells). Mag, 400×

图 2. GABAAR 在小鼠结膜组织中的表达。(a): Western blot 检测结膜中 GABAAR 蛋白的表达。(b): 结膜的代表性免疫组织化学染色图像用 GABAAR 抗体(棕色: GABAAR 阳性细胞)染色, 并用光学显微镜(放大倍数, 400×)获得

3.3. GABAAR 激动剂(Muscimol)对小鼠干眼症的治疗作用

建立干眼症小鼠模型, Muscimol 处理后, 酚红棉线法检测各组小鼠泪液的分泌量, 角膜荧光素钠染色检测各组小鼠的眼表损伤情况。使用裂隙灯在钴蓝光下进行角膜拍照并摘取角膜行 HE 染色。结果显示, 模型对照组小鼠泪液产生量明显减少, 角膜荧光素钠染色阳性; 经 Muscimol 处理后的小鼠泪液分泌量增加, 角膜临床评分降低, 以处理 5 天组最为显著(图 3(a)和图 3(b), 均 $P < 0.01$)。角膜组织切片的 HE 染色显示, Muscimol 处理的角膜(图 3(e))上皮表面平滑, 基质无水肿; 模型对照组(图 3(d))上皮细胞排列紊乱, 上皮基底层细胞出现空泡, 局部基质水肿, 可见炎性细胞浸润。以上结果表明, Muscimol 显著减轻了小鼠干眼症的严重程度。



注: (a) Muscimol 处理组小鼠角膜的代表性荧光素钠染色图像; (b) 小鼠角膜荧光素钠染色评分; (c) 小鼠泪液分泌检测结果; (d) 建模后第 14 天, 小鼠角膜的代表性 HE 染色图像; (e) Muscimol 处理后第 5 天, 小鼠角膜的代表性 HE 染色图像(n = 6/组)。

Figure 3. The clinical manifestations and clinical scores of Muscimol in the treatment of dry eye in mice
图 3. Muscimol 治疗小鼠干眼症的临床表现及临床评分

3.4. Muscimol 抑制干眼症小鼠结膜中炎症细胞因子的表达

建立干眼症小鼠模型, Muscimol 处理后, 收集小鼠结膜并测定结膜中炎症因子的 mRNA 及蛋白表达水平。RT-PCR 的结果显示, 处理 5 天组的小鼠结膜中炎症因子 TNF- α (图 4(a))、IL-1 β (图 4(b)) 的表达都较模型对照组有显著下调。ELISA 的实验结果在蛋白水平显示, Muscimol 下调了模型对照组中升高的相关炎症因子如 TNF- α 、IL-1 β (图 4(c)、图 4(d)), 差别具有统计学意义, 进一步验证了 Muscimol 的抗炎作用。

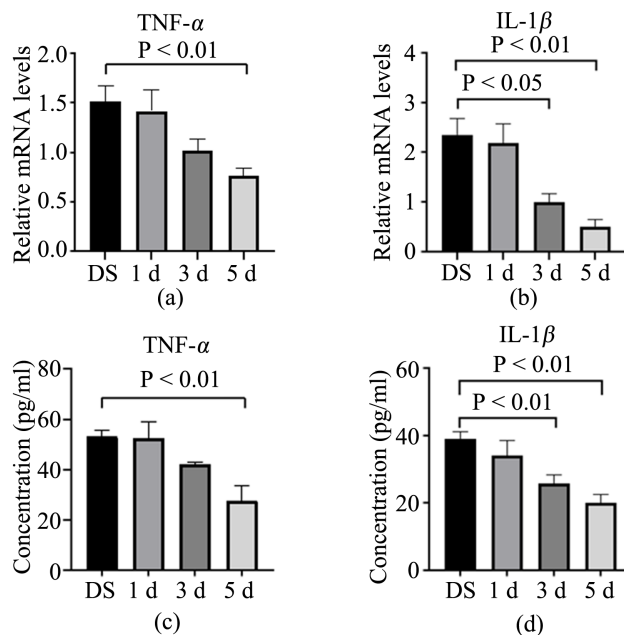


Figure 4. The mRNA and protein expression of TNF- α and IL-1 β in conjunctival tissue of mice after treatment of Muscimol
图 4. Muscimol 各处理组小鼠结膜组织 TNF- α 和 IL-1 β 的 mRNA 及蛋白表达

4. 讨论

DED 是眼表免疫反应调节失衡的结果[15]。干燥应激诱导的眼表抗原呈递细胞(APC)的激活会刺激引流淋巴结中的幼稚 T 淋巴细胞。随后, Th1 和 Th17 细胞会在眼表分泌细胞因子和基质金属蛋白酶(MMP), 引起损伤并促进慢性炎症[16] [17]。无论 DED 最初的病因是什么, 一旦发展起来, 炎症就会成为眼表损伤的关键机制[18] [19]。研究结果表明, DED 的临床症状可能取决于 T 细胞活化和由此产生的自身免疫性炎症, 随后多项研究也证明了促炎细胞因子和基质金属蛋白酶(MMP)在 DED 发病机制中的作用。其中白细胞介素 IL-1 是研究最广泛的促炎因子之一。在 DED 患者的泪膜中发现了促炎形式的 IL-1 (IL-1 α 和成熟的 IL-1 β)的增加和无生物学活性的前体 IL-1 β 的减少, 这项研究结果还证实了, 与正常眼相比, IL-1 β 、IL-6、IL-8 和 TNF- α 的表达在干燥综合征相关干眼症中上升[20]。另外在 DED 患者中还发现了部分应激通路的激活, 这导致了应激相关基因, 主要是 MMP-9 转录的上调, 进一步刺激了炎性细胞因子的产生[21]。因此, 在 DED 的治疗中, 抑制炎症反应中的免疫细胞过度激活, 降低炎症因子的过度表达至关重要。

本项研究表明了 GABAAR 在鼠结膜组织中的表达。GABAAR 表达的研究包括检测存在于气道杯状细胞中的 GABAAR β 2 和 β 3 亚基的蛋白质。在气道上皮中, 自分泌或旁分泌的 GABA 能系统地被认为通过介导细胞中阴离子流出和膜的去极化来增强上皮细胞的增殖和粘液的产生[22]。GABA 能系统调节不同细胞活动中发挥的非神经元介质的作用。因此, 我们提出 GABAAR 在干眼症小鼠治疗中发挥的作用可能是非神经元的, 类似于其在改善干燥综合征、急性肺损伤等疾病中的功能。

促炎细胞因子 TNF- α 和 IL-1 β 在 DED 患者的泪液和眼表中升高, 参与趋化炎性细胞浸润, 激活抗原呈递细胞, 诱导淋巴细胞释放更多的炎症因子, 是描述眼表炎症的良好指标[20] [23]。研究发现人类 T 细胞和抗原呈递细胞表达 GABAAR, 它们的活性受 GABAAR 激动剂和拮抗剂的调节[11] [24] [25] [26]。基于 GABAAR 激动剂在改善自身免疫性疾病模型中的有效性, 我们认为 Muscimol 可能为 DED 的治疗提供新的选择。在本实验研究中, Muscimol 有效抑制了干眼症小鼠结膜中炎症因子(TNF- α 、IL-1 β)的表达, 表明 Muscimol 具有一定的抗炎作用。不仅如此, Muscimol 治疗组相对于模型对照组小鼠泪液分泌量显著升高, 角膜临床评分显著改善, 表明 Muscimol 促进了眼表修复, 在干眼的治疗方面发挥积极作用。在自身免疫性疾病和癌症模型中已经深入研究了 GABA 对免疫细胞细胞因子和趋化因子分泌的影响, 针对于 GABA 能系统地治疗会使它们向预计有益的方向移动, 这与我们的实验结果相一致。

综上所述, GABAAR 激动剂 Muscimol 可以减轻小鼠干眼症的严重程度, 抑制干眼症小鼠结膜中炎症因子的表达, 促进泪液分泌、减轻角膜损伤。以上结果表明, Muscimol 能有效抑制 TNF- α 、IL-1 β 的表达, 有利于修复眼表组织, 最终为泪膜稳定的恢复、眼表健康的改善创造有力条件。后期我们将把 Muscimol 作为一种有潜力的治疗 DED 的靶点, 继续深入探讨其作用的具体机制。

参考文献

- [1] Pflugfelder, S.C., Solomon, A. and Stern, M.E. (2000) The Diagnosis and Management of Dry Eye—A Twenty-Five-Year Review. *Cornea*, **19**, 644-649. <https://doi.org/10.1097/00003226-200009000-00009>
- [2] Smith, J.A., Albeitz, J., Begley, C., et al. (2007) The Epidemiology of Dry Eye Disease: Report of the Epidemiology Subcommittee of the International Dry Eye Workshop (2007). *Ocular Surface*, **5**, 93-107. [https://doi.org/10.1016/S1542-0124\(12\)70082-4](https://doi.org/10.1016/S1542-0124(12)70082-4)
- [3] Yu, L.F., Yu, C.J., Dong, H., et al. (2021) Recent Developments about the Pathogenesis of Dry Eye Disease: Based on Immune Inflammatory Mechanisms. *Frontiers in Pharmacology*, **12**, Article ID: 732887. <https://doi.org/10.3389/fphar.2021.732887>
- [4] Hesse, M. and Akpek, E.K. (2014) Dry Eye: An Inflammatory Ocular Disease. *Journal of Ophthalmic and Vision Research*, **9**, 240-250.
- [5] Gupta, A., Sadeghi, P.B. and Akpek, E.K. (2009) Occult Thyroid Eye Disease in Patients Presenting with Dry Eye

- Symptoms. *American Journal of Ophthalmology*, **147**, 919-923. <https://doi.org/10.1016/j.ajo.2008.12.007>
- [6] Dastjerdi, M.H., Hamrah, P. and Dana, R. (2009) High-Frequency Topical Cyclosporine 0.05% in the Treatment of Severe Dry Eye Refractory to Twice-Daily Regimen. *Cornea*, **28**, 1091-1096. <https://doi.org/10.1097/ICO.0b013e3181a16472>
- [7] Ryu, E.H., Kim, J.M., Laddha, P.M., et al. (2012) Therapeutic Effect of 0.03% Tacrolimus Ointment for Ocular Graft versus Host Disease and Vernal Keratoconjunctivitis. *Korean Journal of Ophthalmology*, **26**, 241-247. <https://doi.org/10.3341/kjo.2012.26.4.241>
- [8] Tam, P.M., Young, A.L., Cheng, L.L., et al. (2010) Topical 0.03% Tacrolimus Ointment in the Management of Ocular Surface Inflammation in Chronic GVHD. *Bone Marrow Transplantation*, **45**, 957-958. <https://doi.org/10.1038/bmt.2009.249>
- [9] Tian, J., Chau, C., Hales, T.G., et al. (1999) GABA(A) Receptors Mediate Inhibition of T Cell Responses. *Journal of Neuroimmunology*, **96**, 21-28. [https://doi.org/10.1016/S0165-5728\(98\)00264-1](https://doi.org/10.1016/S0165-5728(98)00264-1)
- [10] Zhang, B.H., Vogelzang, A., Miyajima, M., et al. (2021) B Cell-Derived GABA Elicits IL-10(+) Macrophages to Limit Anti-Tumour Immunity. *Nature*, **599**, 471. <https://doi.org/10.1038/s41586-021-04082-1>
- [11] Bhandage, A.K., Jin, Z., Korol, S.V., et al. (2018) GABA Regulates Release of Inflammatory Cytokines from Peripheral Blood Mononuclear Cells and CD4(+) T Cells and Is Immunosuppressive in Type 1 Diabetes. *Ebiomedicine*, **30**, 283-294. <https://doi.org/10.1016/j.ebiom.2018.03.019>
- [12] Paul, A.M., Branton, W.G., Walsh, J.G., et al. (2014) GABA Transport and Neuroinflammation Are Coupled in Multiple Sclerosis: Regulation of the GABA Transporter-2 by Ganaxolone. *Neuroscience*, **273**, 24-38. <https://doi.org/10.1016/j.neuroscience.2014.04.037>
- [13] Meng, J.X., Xin, X., Liu, Z., et al. (2016) Propofol Inhibits T-Helper Cell Type-2 Differentiation by Inducing Apoptosis via Activating Gamma-Aminobutyric Acid Receptor. *Journal of Surgical Research*, **206**, 442-450. <https://doi.org/10.1016/j.jss.2016.08.041>
- [14] Tian, J., Dillion, B.J., Henley, J., et al. (2022) A GABA-Receptor Agonist Reduces Pneumonitis Severity, Viral Load, and Death Rate in SARS-CoV-2-Infected Mice. *Frontiers in Immunology*, **13**, Article ID: 1007955. <https://doi.org/10.3389/fimmu.2022.1007955>
- [15] Pflugfelder, S.C. and De Paiva, C.S. (2017) The Pathophysiology of Dry Eye Disease: What We Know and Future Directions for Research. *Ophthalmology*, **124**, S4-s13. <https://doi.org/10.1016/j.ophtha.2017.07.010>
- [16] Reins, R.Y., Lema, C., Courson, J., et al. (2018) MyD88 Deficiency Protects against Dry Eye-Induced Damage. *Investigative Ophthalmology & Visual Science*, **59**, 2967-2976. <https://doi.org/10.1167/iovs.17-23397>
- [17] Schaumburg, C.S., Siemasko, K.F., De Paiva, C.S., et al. (2011) Ocular Surface APCs Are Necessary for Autoreactive T Cell-Mediated Experimental Autoimmune Lacrimal Keratoconjunctivitis. *The Journal of Immunology*, **187**, 3653-3662. <https://doi.org/10.4049/jimmunol.1101442>
- [18] Bandeen-Roche, K., Muñoz, B., Tielsch, J.M., et al. (1997) Self-Reported Assessment of Dry Eye in a Population-Based Setting. *Investigative Ophthalmology & Visual Science*, **38**, 2469-2475.
- [19] Moss, S.E., Klein, R. and Klein, B.E. (2000) Prevalence of and Risk Factors for Dry Eye Syndrome. *Archives of Ophthalmology*, **118**, 1264-1268. <https://doi.org/10.1001/archophth.118.9.1264>
- [20] Solomon, A., Dursun, D., Liu, Z., et al. (2001) Pro- and Anti-Inflammatory Forms of Interleukin-1 in the Tear Fluid and Conjunctiva of Patients with Dry-Eye Disease. *Investigative Ophthalmology & Visual Science*, **42**, 2283-2292.
- [21] Pflugfelder, S.C., De Paiva, C.S., Tong, L., et al. (2005) Stress-Activated Protein Kinase Signaling Pathways in Dry Eye and Ocular Surface Disease. *The Ocular Surface*, **3**, S154-S157. [https://doi.org/10.1016/S1542-0124\(12\)70244-6](https://doi.org/10.1016/S1542-0124(12)70244-6)
- [22] Xiang, Y.Y., Wang, S., Liu, M., et al. (2007) A GABAergic System in Airway Epithelium Is Essential for Mucus Overproduction in Asthma. *Nature Medicine*, **13**, 862-867. <https://doi.org/10.1038/nm1604>
- [23] Rashid, S., Jin, Y., Ecoiffier, T., et al. (2008) Topical Omega-3 and Omega-6 Fatty Acids for Treatment of Dry Eye. *Archives of ophthalmology*, **126**, 219-225. <https://doi.org/10.1001/archophthalmol.2007.61>
- [24] Alam, S., Laughton, D.L., Walding, A., et al. (2006) Human Peripheral Blood Mononuclear Cells Express GABAA Receptor Subunits. *Molecular Immunology*, **43**, 1432-1442. <https://doi.org/10.1016/j.molimm.2005.07.025>
- [25] Mendu, S.K., Bhandage, A., Jin, Z., et al. (2012) Different Subtypes of GABA-A Receptors Are Expressed in Human, Mouse and Rat T Lymphocytes. *PLOS ONE*, **7**, e42959. <https://doi.org/10.1371/journal.pone.0042959>
- [26] Prud'homme, G.J., Glinka, Y., Hasilo, C., et al. (2013) GABA Protects Human Islet Cells against the Deleterious Effects of Immunosuppressive Drugs and Exerts Immunoinhibitory Effects Alone. *Transplantation*, **96**, 616-623. <https://doi.org/10.1097/TP.0b013e31829c24be>