

结节性硬化症合并膀胱瘤变1例并文献复习

杨丛宁^{1,2}, 张颖^{1*}

¹青岛大学附属医院儿科神经内科, 山东 青岛

²威海市立医院儿科, 山东 威海

收稿日期: 2023年4月17日; 录用日期: 2023年5月9日; 发布日期: 2023年5月17日

摘要

目的: 探讨结节性硬化症(Tuberous sclerosis complex, TSC)合并膀胱瘤变的临床特点。方法: 回顾性分析1例结节性硬化症合并膀胱瘤变患儿的临床资料, 并进行文献复习。结果: 男性患儿, 11岁, 首发症状为尿频、尿痛、肉眼血尿, 尿常规可见隐血、无白细胞, 泌尿系彩超结果为膀胱壁增厚并多发结节, 未行膀胱结节活检, 口服雷帕霉素治疗, 目前暂无血尿。结论: TSC表现形式多样, 需警惕多脏器病变可能。

关键词

结节性硬化症, 膀胱瘤变, 肉眼血尿

Tuberous Sclerosis with Bladder Neoplasia in One Case and the Literature Review

Congning Yang^{1,2}, Ying Zhang^{1*}

¹Department of Pediatric Neurology, Affiliated Hospital of Qingdao University, Qingdao Shandong

²Department of Pediatrics, Weihai City Hospital, Weihai Shandong

Received: Apr. 17th, 2023; accepted: May 9th, 2023; published: May 17th, 2023

Abstract

Objective: To explore the clinical features of tuberous sclerosis with bladder neoplasia. **Methods:** A retrospective analysis of the clinical data of a child with tuberous sclerosis complex with cystic neoplasia and literature review. **Results:** An 11-year-old male child with initial symptoms of fre-

*通讯作者。

quent urination, dysuria, gross hematuria, occult blood and no leukocytes in routine urine, urinary bladder wall thickening and multiple nodules on color Doppler ultrasound, no bladder nodule biopsy, oral rapa Mycophenolate treatment, there is no hematuria at present. Conclusion: There are different forms of tuberous sclerosis complex, may need to alert to multiple organ lesions.

Keywords

Tuberous Sclerosis Complex, Bladder Neoplasia, Gross Hematuria

Copyright © 2023 by author(s) and Hans Publishers Inc.

This work is licensed under the Creative Commons Attribution International License (CC BY 4.0).

<http://creativecommons.org/licenses/by/4.0/>



Open Access

1. 引言

结节性硬化症(tuberous sclerosis complex, TSC)是一种罕见的神经皮肤综合征,系常染色体显性遗传,由 *TSC1* 和 *TSC2* 基因突变所致[1]。TSC 可累及皮肤、脑、眼、心、肺、肾脏、肝脏、骨骼、泌尿、生殖等多个系统,病理基础为错构瘤[2]。在儿童期及时并准确认识 TSC 的多系统临床表现,及早诊疗,可明显提高患儿的治疗效果和生活质量。临床上结节性硬化症并发膀胱瘤变罕见,相关文献检索少。本文回顾性分析 2022 年青岛大学附属医院收治的 1 例结节性硬化症合并膀胱瘤变的患儿的临床资料,并进行相关文献复习。

2. 临床资料

患儿男,11 岁,因“间断抽搐 10 年,尿频、尿痛、肉眼血尿 4 天”入院。患儿 10 年前出现抽搐发作,主要表现为点头拥抱样动作,皮肤散在牛奶咖啡斑,头颅 MRI 示:右侧侧脑室室管膜瘤,基因检测示 *TSC1* 基因 c.2293C>T(p.Q765X),杂合突变,为致病性变异(图 1),诊断为结节性硬化症明确。口服雷帕霉素 1.3 片/天(1 mg/m²/d),近 5~6 年无抽搐发作,智力发育大致同同龄儿。入院前 4 天无明显诱因出现尿频,8~10 次/日,伴尿痛、尿急,肉眼血尿且尿道口滴少许鲜血。2 天前口服“阿莫西林”治疗 1 天,效果不佳,1 天前于当地医院静滴头孢曲松钠治疗 1 次,仍尿频、肉眼血尿。查体:神志清,精神好,咽部无充血,口鼻三甲区可见皮脂腺瘤,对称蝶形分布,呈淡红色,臀部可见多处散在色素脱失斑,外生殖器外观查体无异常。血常规:白细胞计数 $4.05 \times 10^9/L$ 、中性粒细胞比例 39.8%,血红蛋白 134 g/L,血小板 $210 \times 10^9/L$ 、CRP < 0.5 mg/L。尿液分析:白细胞计数 0,红细胞计数 259.3/ul,隐血 3+。尿红细胞形态:正常红细胞 95%、影红细胞-%、皱缩红细胞 1%、芽孢红细胞 1%、小红细胞 3%、面包圈样红细胞-%,离心镜检红细胞++/HP,为非肾小球性血尿。行泌尿系超声(图 2):膀胱壁增厚并多发结节;尿道彩超:尿道口无结节。建议行膀胱结节活检,家长拒绝;雷帕霉素血药浓度检查为 5.3 ng/ml,雷帕霉素剂量不变,观察血尿情况。未予抗生素治疗,后多次随访(随访至出院后 3 月)患儿再无血尿。根据患儿多次尿常规未见白细胞、尿培养无细菌生长及未予抗感染治疗症状好转故不考虑为泌尿道感染;根据以上症状及辅助检查考虑为结节性硬化症所致膀胱瘤变。

3. 文献复习

在 PubMed、万方、知网、维普检索软件中以“结节性硬化、膀胱瘤变、肉眼血尿”及“*tuberous sclerosis complex*、*bladder neoplasia*、*gross hematuria*”为关键词共检索到 2 篇关于结节性硬化合并膀胱瘤变的文献[3] [4]。此案例为我国首次报道案例。

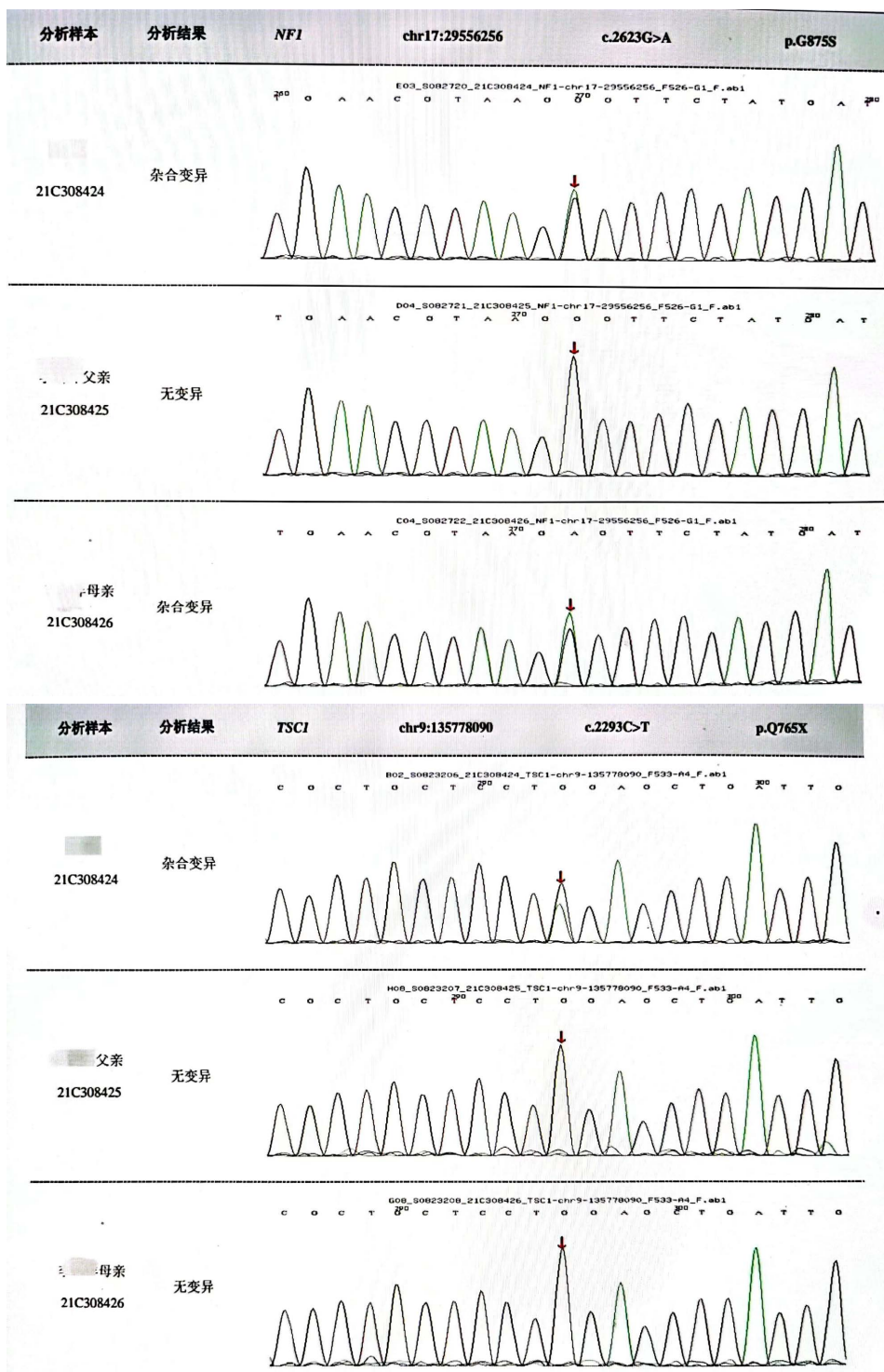


Figure 1. The child's 2021-08-06 Gene test showed that the subject had one heterozygous mutation in the *TSC1* gene: a heterozygous mutation from cytosine C to thymine T (C.2293c>T) at nucleotide 2293, results in nonsense mutations in amino acids (p.Q765x), the father of the subject had no variation at this locus, the mother of the subject had no variation at this locus

图 1. 该患儿 2021-08-06 基因检测示受检人 *TSC1* 基因有 1 个杂合突变: 在 2293 号核苷酸由胞嘧啶 C 变为胸腺嘧啶 T (c.2293C>T) 的杂合突变, 导致氨基酸发生无义突变(p.Q765X), 受检人之父该位点无变异, 受检人之母该位点无变异




Figure 2. The patient underwent color Doppler ultrasonography at the Affiliated Hospital of Qingdao University on 2022-03-02, the bladder is full, undersmooth mucosa, the bladder wall thickens, a nodular process, the larger size is 1.1 cm × 0.9 cm, boundary clearing

图 2. 该患儿 2022-03-02 于青岛大学附属医院行膀胱彩超示膀胱充盈可, 粘膜欠光滑, 膀胱壁增厚, 呈结节状突起, 较大者 1.1 cm × 0.9 cm, 边界清

文献报道 40% TSC 患者有家族史, 60% 为散发病例, 在男女中发病比例及各种族间发病比例无明显差异[5]。TSC 与抑癌基因 *TSC1* 和 *TSC2* 变异失活有关, *TSC1* 位于染色体 9q34, *TSC2* 位于染色体 16p13, 并且 *TSC2* 的突变频率高于 *TSC1* [6]。TSC 的发生符合双重打击学说, 即一条染色体等位基因位点突变发生于生殖细胞时期, 出生后体细胞的第二条染色体上的等位基因再发生突变就可能出现结节性硬化症, 其临床表型可见除骨骼肌、周围神经及脊髓外的组织或器官, 如脑、皮肤、肾脏、眼、肺、心脏、肝脏等, 以皮肤及神经系统最常见。在符合 TSC 临床标准的患者中, 10%~20% 无明显的基因突变[7]; *TSC2* 基因突变较 *TSC1* 基因突变的临床表型更为严重, 容易出现心脏、肾脏、视网膜病变等[8], 但不论 *TSC1* 或 *TSC2* 基因突变, 膀胱瘤变均罕见。

文献检索的 2 篇报道中患者均为成年女性, 根据多发性皮肤血管纤维瘤、内脏纤维瘤和头颅 MRI 瘤变诊断为 TSC。例 1 患者未进行基因检测, 无心脏病史、癫痫病史和智力低下症状, 主因排尿困难、左侧腹部疼痛就诊。腹部 MRI 示膀胱内和膀胱外延伸的含脂肪肿块位于右侧膀胱壁, 右侧肾为含脂肪肿块。膀胱镜病理检查结果报告为膀胱良性瘤变。医生予切除了膀胱壁肿瘤, 完全保留了膀胱三角区。术后腹痛、排尿困难症状均缓解。3 个月后腹部 MRI 随访未发现膀胱壁残留肿块。例 2 患者基因检测显示 *TSC2* c.424del 杂合突变。有控制良好的癫痫、自闭症谱系障碍、智力障碍和哮喘病史, 无泌尿系统疾病相关症状, 但她之前合并肾结石, 需要支架植入术, 在膀胱镜检查摘除支架时, 于膀胱后壁发现一个小的乳头状血管化结节, 将此结节切除后做组织病理学检查, 组织病理学显示的特征与血管平滑肌脂肪瘤一致, 免疫组化染色证实黑素细胞和平滑肌标记物均为阳性, 证实了膀胱瘤变的诊断。术后 6 个月的随访中情况良好。本例患儿经临床表现、颅脑 MRI 及基因已证实 TSC 诊断, 口服雷帕霉素治疗, 出现尿频、尿急、尿痛、肉眼血尿症状, 尿液分析除外感染性因素, 结合泌尿道彩超考虑膀胱瘤变可能性最大。有小样本回顾性研究显示 mTOR 抑制剂可能有助于控制 TSC 患者相关的肾囊性疾病, 囊肿的总数目、囊肿直径和囊肿的总体积均有改善[9]。故推测雷帕霉素延缓本例患儿膀胱瘤变增长速度, 从而改善临床症状, 此推测尚有待验证。遗憾的是本例缺少膀胱镜检查, 无法进行组织病理学分析。

TSC 脑部病变及皮肤色素脱失斑在各个年龄段的检出率基本一致, 但其他脏器在各年龄段出现症状的时间不同, 随年龄增长心脏病变检出率呈下降趋势, 而肾脏病变呈增高趋势, 这些变化趋势与 TSC 的自然病程一致。肾脏是最常受累及的器官之一, 肾脏相关的疾病也是导致 TSC 患者死亡的最主要原因[10]。在儿童期或婴儿期诊断, 患者可能出现发育迟缓、皮肤表现或癫痫发作, 而其他症状包括骨性、肾性或肺性病变, 通常在成年后才被诊断[11]。所以随年龄增长 TSC 患儿可出现泌尿生殖系统病变。TSC 合并膀胱瘤变发病率极低, 且临床表现不一致, 从以上两个文献可见膀胱瘤变症状并不典型, 故在临床

工作中很容易漏诊或者误诊。本文旨在进一步认识此疾病的相关临床特征, 以便在临床工作中能更早发现患者症状, 及时明确诊断, 避免恶性病变发生, 提高患者生存质量。

致 谢

感谢张颖老师对本篇论文研究思想的指导及论文批改, 感谢李**患者及其家人对提供论文真实数据的支持与理解。

参考文献

- [1] Orlova, K.A. and Crino, P.B. (2010) The Tuberous Sclerosis Complex. *Annals of the New York Academy of Sciences*, **1184**, 87-105. <https://doi.org/10.1111/j.1749-6632.2009.05117.x>
- [2] Leung, A.K. and Robson, W.L. (2007) Tuberous Sclerosis Complex: A Review. *Journal of Pediatric Health Care*, **21**, 108-114. <https://doi.org/10.1016/j.pedhc.2006.05.004>
- [3] Kalkan, M., Sahin, C., Etlík, O., et al. (2013) A Bladder Wall Angiomyolipoma as a Manifestation of Tuberous Sclerosis: First Case Report. *Case Report in Urology*, **2013**, Article ID: 398328. <https://doi.org/10.1155/2013/398328>
- [4] Tee, J.L., Chambers, J., et al. (2021) Bladder Perivascular Epithelioid Cell Tumour and Tuberous Sclerosis Complex: A Rare Association. *BMJ Case Reports*, **14**, 1-4. <https://doi.org/10.1136/bcr-2021-241635>
- [5] Schwartz, R.A., Fernandez, G., Kotul Bka, K., et al. (2007) Tuberous Sclerosis Complex: Advances in Diagnosis, Genetics, and Management. *Journal of the American Academy of Dermatology*, **57**, 189-202. <https://doi.org/10.1016/j.jaad.2007.05.004>
- [6] De Waele, L., Lagae, L. and Mekahli, D. (2015) Tuberous Sclerosis Complex: The Past and the Future. *Pediatric Nephrology*, **30**, 1771-1780. <https://doi.org/10.1007/s00467-014-3027-9>
- [7] 李敏, 张继要, 董伟, 等. 结节性硬化症 5 家系临床及基因突变分析[J]. 临床儿科杂志, 2020(7): 541-544.
- [8] 赵青青, 阮毅, 等. 结节性硬化症基因型与临床表型的关系[J]. 广西医学, 2021, 43(12): 1423-1426.
- [9] Siroky, B.J., Towbin, A.J., Trout, A.T., et al. (2017) Improvement in Renal Cystic Disease of Tuberous Sclerosis Complex after Treatment with Mammalian Target of Rapamycin Inhibitor. *The Journal of Pediatrics*, **187**, 318-322. <https://linkinghub.elsevier.com/retrieve/pii/S0022347617306364>
<https://doi.org/10.1016/j.jpeds.2017.05.015>
- [10] Amin, S., Lux, A., Calder, N., et al. (2017) Causes of Mortality in Individuals with Tuberous Sclerosis Complex. *Developmental Medicine & Child Neurology*, **59**, 612-617. <https://doi.org/10.1111/dmcn.13352>
- [11] Manoukian, S.B. and Kowal, D.J. (2015) Comprehensive Imaging Manifestations of Tuberous Sclerosis. *American Journal of Roentgenology*, **204**, 933-943. <https://doi.org/10.2214/AJR.13.12235>