

# EUS-FNA对胰头钩突占位性病变 诊断价值的分析

赵春辉<sup>1</sup>, 牟林军<sup>1</sup>, 杨金鹏<sup>2</sup>, 王冉<sup>2</sup>, 张玉英<sup>1\*</sup>

<sup>1</sup>潍坊市人民医院消化内科, 山东 潍坊

<sup>2</sup>潍坊医学院临床医学院, 山东 潍坊

收稿日期: 2023年4月11日; 录用日期: 2023年5月6日; 发布日期: 2023年5月15日

## 摘要

目的: 探讨超声内镜引导下细针穿刺活检(endoscopic ultrasonography guided fine needle aspiration, EUS-FNA)对胰头钩突占位性病变的诊断价值。方法: 选取2019年12月~2022年12月60例在潍坊市人民医院考虑为胰头钩突占位性病变的患者, 在超声内镜引导下进行细针穿刺活检, 以病理结果和随访情况作为最终诊断, 比较不同检查方法的诊断效能, 以此评价超声内镜引导下细针穿刺活检术的诊断价值。结果: 1) 60例患者中, 最终确诊为恶性的为48例, 良性为12例, 恶性组患者的年龄、GGT、D-BIL、CA199、CEA明显高于良性组, 差异有统计学意义; 2) 超声内镜下呈低回声改变, 伴胰管扩张, 边界不清的实性肿物诊断为恶性的可能性大, 差异有统计学意义; 3) EUS-FNA对胰头钩突占位性病变诊断的准确性为96.67%, 敏感度为95.83%, 特异度为100.00%, 明显高于增强CT、增强MRI等, 且对实性肿瘤诊断的准确率为98.00%, 灵敏度为97.50%, 特异度为100.00%, 高于囊性/囊实性病变; 4) 病灶越大, 诊断的准确性越高。结论: EUS-FNA对胰头钩突占位性病变的早期诊断价值较高, 并发症少, 值得推广。

## 关键词

超声内镜, EUS-FNA, 胰头钩突占位, 诊断价值

# The Diagnostic Value of EUS-FNA in Occupying Lesions of Pancreatic Head Uncinate Process

Chunhui Zhao<sup>1</sup>, Linjun Mou<sup>1</sup>, Jinpeng Yang<sup>2</sup>, Ran Wang<sup>2</sup>, Yuying Zhang<sup>1\*</sup>

<sup>1</sup>Gastroenterology Department, Weifang People's Hospital, Weifang Shandong

<sup>2</sup>Clinical Medical School, Weifang Medical University, Weifang Shandong

\*通讯作者。

文章引用: 赵春辉, 牟林军, 杨金鹏, 王冉, 张玉英. EUS-FNA 对胰头钩突占位性病变诊断价值的分析[J]. 临床医学进展, 2023, 13(5): 7512-7519. DOI: 10.12677/acm.2023.1351049

## Abstract

**Objective:** To investigate the diagnostic value of endoscopic ultrasonography-guided fine needle aspiration (EUS-FNA) in space-occupying lesions of the uncinete process of the head of the pancreas. **Methods:** Sixty patients who were considered as occupying lesions of the pancreatic head uncinete process in Weifang People's Hospital from December 2019 to December 2022 were selected for fine needle puncture biopsy under endoscopic ultrasound guidance. Pathological results and follow-up were used as the final diagnosis. The diagnostic efficacy of different examination methods was compared, so as to evaluate the diagnostic value of fine needle puncture biopsy under endoscopic ultrasound guidance. **Results:** 1) Among the 60 patients, 48 were diagnosed as malignant and 12 were benign. The age, GGT, D-BIL, CA199 and CEA of patients in the malignant group were significantly higher than those in the benign group, and the differences were statistically significant. 2) Solid masses with hypoechoic changes under endoscopic ultrasonography accompanied by pancreatic duct dilation and unclear boundaries were more likely to be diagnosed as malignant, and the difference was statistically significant; 3) The accuracy, sensitivity and specificity of EUS-FNA were 96.67%, 95.83% and 100.00%, which were significantly higher than those of enhanced CT and enhanced MRI. The accuracy, sensitivity and specificity of EUS-FNA in the diagnosis of solid tumors were 98.00%, 97.50% and 100.00%, respectively, higher than cystic/solid lesions; 4) The larger the lesion, the higher the diagnostic accuracy. **Conclusion:** EUS-FNA has high diagnostic value in the early diagnosis of pancreatic uncinete occupying lesions with fewer complications, so it is worth promoting.

## Keywords

Endoscopic Ultrasonography, EUS-FNA, Uncinate Process of Pancreatic Head Occupying, Diagnostic Value

Copyright © 2023 by author(s) and Hans Publishers Inc.

This work is licensed under the Creative Commons Attribution International License (CC BY 4.0).

<http://creativecommons.org/licenses/by/4.0/>



Open Access

## 1. 引言

胰腺癌是恶性程度极高的消化系统肿瘤，其起病隐匿，进展快，预后差，5年生存率低，2030年或将成为全球第二大致死性癌症[1] [2]。GLOBCAN 2023 数据库显示，2023 年胰腺癌预估新增病例数为 64,050 例，估计死亡人数为 50,550 例，5 年生存率为 12%，占癌症死亡人数的第六位[3]。胰腺位置特殊，位于腹膜后位，在早期普通彩超等较难发现其病变，且缺乏特异的症状体征，多以腹痛、消瘦、乏力等为首发症状就诊，与常见的胃炎、消化性溃疡等疾病不易鉴别，缺乏兼具敏感度和特异度的诊断指标，因此在确诊时已处于晚期，其早期诊断率不足 5% [4]。胰头、钩突位置较深，被胃肠道遮挡，常规的影响学检查容易受到胃肠道气体的干扰，可能会出现漏诊或误诊。超声内镜(endoscopic ultrasonography, EUS)是内镜与超声的结合，将微型高频超声探头置于内镜前端，能够完整地显示胰腺内部结构，观察病灶大小、位置、回声情况，以及有无胆道梗阻，可避免腹腔脂肪及肠道气体对病灶图像显示的影响，具有探查距离近，干扰小，分辨率高的特点[5]。超声内镜引导下细针穿刺(endoscopic ultrasonography guided

fine needle aspiration, EUS-FNA)在超声内镜引导下通过内镜操作孔穿刺入目标组织,缩短了超声探头和病灶的距离,有效避开了周围血管结构,以获取细胞和病理组织,还能够观察囊液的颜色,检测穿刺液癌胚抗原(CEA),糖类抗原 19-9 (CA19-9),淀粉酶、脂肪酶等指标,且准确性高、并发症发生率低,是胰腺癌明确组织诊断的首选方法[6]。胰头钩突部位置较深,行 EUS 扫描时需更深进镜,且肿瘤毗邻周围重要血管,使对胰头钩突部行 EUS-FNA 较为困难,鲜有报道,本文通过对潍坊市人民医院行 EUS-FNA 的 60 例患者进行回顾性分析,研究良恶性组患者之间一般情况、检验、影像学检查的差异,探讨 EUS-FNA 对胰头钩突占位性病变的诊断价值。

## 2. 资料与方法

### 2.1. 一般资料及纳入排除标准

回顾性分析 2019 年 12 月~2022 年 12 月在潍坊市人民医院就诊考虑胰头钩突占位性病变的患者 60 例,其中男性 42 例,女性 18 例,年龄 30~89 岁,平均(61.85 ± 11.81)岁。纳入标准:1) 经影像学检查初步考虑为胰头钩突占位性病变;2) 所有患者均同意行 EUS-FNA 检查,有完整的穿刺病理结果。排除标准:1) 有心、脑、肾等重要脏器功能障碍者;2) 凝血功能障碍或有严重的出血倾向;3) 口咽食管等内镜通路有严重损伤,行内镜穿孔风险极大的患者;本研究已经过医学伦理委员会的批准,并获取所有患者的知情同意,签署知情同意书。

### 2.2. 方法

#### 2.2.1. 平扫 + 增强 CT 检查

采用德国西门子公司生产的 64 排 SOMATOM Definition Flash 双源 CT,行腹部动脉期、门脉期及延迟期扫描,造影剂为碘佛醇注射液。

#### 2.2.2. 平扫 + 增强 MRI 检查

采用德国西门子公司生产的 3.0T 磁共振,行腹部动脉期、静脉期、平衡期、延迟期扫描,造影剂为钆喷酸葡胺注射液。

#### 2.2.3. 超声内镜引导下细针穿刺活检术(EUS-FNA)

向患者及家属说明 EUS-FNA 的必要性和风险,取得患者及家属的配合。所有患者均完善血常规、术前四项、凝血常规、肝肾功能、心电图等术前检查和麻醉评估,排除禁忌症,术前 1 周已禁用非甾体抗炎药及其他抗凝药物,嘱患者术前禁食 8~12 小时,采用日本 Olympus GF-UCT 260 型超声内镜,检查超声内镜前端探头,气囊内注水检查有无破损并排除气泡,配 22G/25G 穿刺针,患者左侧卧位,连接心电监护及脉氧仪,给予丙泊酚静脉注射麻醉,由我科经验丰富的内镜医师操作,先行常规超声内镜检查,进镜至胃腔、十二指肠观察胰头钩突部肿物,后观察病灶的大小、形态、边界、回声、周围淋巴结及胆胰管有无扩张,并扫查病变周围的血流情况,在超声内镜下规避血管,选择合适的进针角度及深度,固定穿刺针,采用慢拉针芯法、湿法或负压法,在病灶中反复抽插 20~25 次,通过抬钳器、大小钮、身体左右摆动等调整穿刺角度,待取得满意的样本后,拔出穿刺针,用 95%酒精固定组织条,组织液置于细胞保存液中,送病理和细胞学检查,观察穿刺部位出血停止后退镜,嘱患者术后 24 小时禁食,密切观察生命体征,观察有无出血、感染等并发症。

### 2.3. 观察指标

详细记录患者基本资料,包括年龄、性别、吸烟史、饮酒史、糖尿病史、肝功能指标、肿瘤标志物

等；CT、MRI、EUS 等影像学资料；胰腺穿刺情况，EUS-FNA 术后组织病理学检查及并发症。

## 2.4. 判断标准

所有患者均完善组织病理学检查，手术治疗的患者，术后病理结果为最终诊断；未行手术治疗的患者，以穿刺病理结果发现肿瘤细胞或异型细胞为恶性；穿刺病理结果未发现肿瘤细胞，随访 6 个月，并定期监测肿瘤标志物及影像学变化，有明显进展的归为恶性组；未行手术治疗，穿刺为阴性，随访期间肿瘤标志物及影像学无进展归为良性组。

## 2.5. 统计学方法

采用 SPSS26.0 软件进行数据分析，正态分布的计量资料用均数  $\pm$  标准差表示，两组间样本比较采用独立样本 t 检验；非正态分布的计量资料用中位数及四分位数间距[M(P25-P75)]表示，两组间样本比较采用非参数 U 检验；计数资料用率表示，两组间样本采用卡方( $X^2$ )检验， $P < 0.05$  为差异有统计学意义；用灵敏度、特异度、阳性预测值、阴性预测值、准确率来表示超声内镜的诊断效能。

## 3. 结果

### 3.1. 一般资料的比较

共纳入 60 例胰头钩突占位性病变患者，其中 48 为恶性组，12 例为良性组，两组患者的年龄、GGT、D-BIL、CA199、CEA 比较差异有统计学意义(表 1)。

**Table 1.** Comparison of clinical features between benign and malignant groups

**表 1.** 良恶性组患者临床特征比较

指标	良性组(n = 12)	恶性组(n = 48)	统计值	P 值
男[例(%)]	10 (83.30)	32 (66.70)	$X^2 = 0.600$	$P = 0.439$
年龄(岁)	54.25 $\pm$ 14.53	63.75 $\pm$ 10.45	$t = 2.125$	$P = 0.040$
糖尿病病史 [例(%)]	2 (16.70)	22 (45.80)	$X^2 = 2.296$	$P = 0.130$
ALT (U/L)	17.00 (13.00~25.00)	22.00 (16.00~125.00)	$U = 175.000$	$P = 0.110$
AST (U/L)	21.50 (18.00~23.00)	25.00 (21.00~63.00)	$U = 182.000$	$P = 0.068$
GGT (U/L)	18.00 (11.00~23.00)	47.50 (35.00~265.00)	$U = 230.500$	$P = 0.001$
T-BILI ( $\mu$ mol/L)	11.65 (9.40~17.50)	19.65 (13.30~44.70)	$U = 183.000$	$P = 0.063$
D-BIL ( $\mu$ mol/L)	2.25 (1.10~4.80)	7.65 (5.90~16.90)	$U = 211.000$	$P = 0.005$
CA199 (U/L)	14.50 (9.75~21.62)	210.58 (18.86~1029.17)	$U = 194.000$	$P = 0.026$
CEA (mg/ml)	1.43 (0.71~1.61)	4.95 (4.18~6.68)	$U = 256.000$	$P < 0.001$

$P < 0.05$  为差异有统计学意义。

### 3.2. 胰头钩突占位性病变 EUS 影像学表现

60 例患者中，恶性组患者 EUS 表现为低回声占位，以实性包块为主，边界不规则，胰管扩张显著；良性组患者的 EUS 多表现为回声不均质，为囊性或囊实性病变，边界相对清晰，胰管大多不扩张(表 2)。

**Table 2.** Comparison of EUS characteristics between benign and malignant groups**表 2.** 良恶性组 EUS 特征比较

项目	良性组(n = 12)	恶性组(n = 48)	统计值	P 值
胰管扩张[例(%)]	2 (16.70)	27 (56.30)	$X^2 = 4.543$	P = 0.033
边界清晰[例(%)]	8 (66.70)	12 (25.00)	$X^2 = 5.742$	P = 0.017
低回声[例(%)]	6 (50.00)	44 (91.20)	$X^2 = 9.188$	P = 0.002
性质[例(%)]			$X^2 = 4.688$	P = 0.030
囊性/囊实性	5 (41.70)	5 (10.40)		
实性	7 (58.30)	43 (89.60)		

P < 0.05 为差异有统计学意义。

### 3.3. 不同检查方法诊断效能的比较

增强 CT 对胰头钩突占位性病变诊断的准确性为 83.3%，敏感度为 87.50%，特异度为 66.67%，阳性预测值为 91.3%，阴性预测值为 57.14%；增强 MRI 对胰头钩突占位性病变诊断的准确性为 85.00%，敏感度为 87.50%，特异度为 75.00%，阳性预测值为 93.33%，阴性预测值为 60.00%；EUS 对胰头钩突占位性病变诊断的准确性为 90.00%，敏感度为 91.67%，特异度为 83.33%，阳性预测值为 95.65%，阴性预测值为 71.43%；EUS-FNA 对胰头钩突占位性病变诊断的准确性为 96.67%，敏感度为 95.83%，特异度为 100.00%，阳性预测值为 100.00%，阴性预测值为 85.71% (表 3)。

**Table 3.** Comparison of diagnostic efficacy of different examination methods for occupying lesions of the uncinata process of the head of pancreas**表 3.** 不同检查方法对胰头钩突占位性病变诊断效能比较

检查方法	灵敏度(%)	特异度(%)	阳性预测值(%)	阴性预测值(%)	准确率(%)
增强 CT	87.50	66.67	91.30	57.14	83.33
增强 MRI	87.50	75.00	93.33	60.00	85.00
EUS	91.67	83.33	95.65	71.43	90.00
EUS-FNA	95.83	100.00	100.00	85.71	96.67

### 3.4. 不同检查方法诊断效能的 ROC 曲线

强化 CT、强化 MRI、EUS、EUS-FNA 诊断胰头钩突占位性病变效能结果如图 1，ROC 曲线下面积分别是 CT: 0.771，MRI: 0.813，EUS: 0.875，EUS-FNA: 0.979。

### 3.5. 超声内镜引导下细针穿刺活检的诊断效能

超声内镜引导下细针穿刺活检术总体的诊断准确率为 96.67%，灵敏度为 95.83%，特异度为 100%，阳性预测值为 100%，阴性预测值为 85.71%。其中实性病灶的诊断敏感度和准确率显著高于囊性病变 (表 4)。

### 3.6. 影响超声内镜诊断正确性的因素

病灶越大，诊断效率越高( $X^2 = 7.54$ , P = 0.006)，穿刺针号对诊断准确率无显著影响( $X^2 = 1.511$ , P = 0.219)，见表 5。

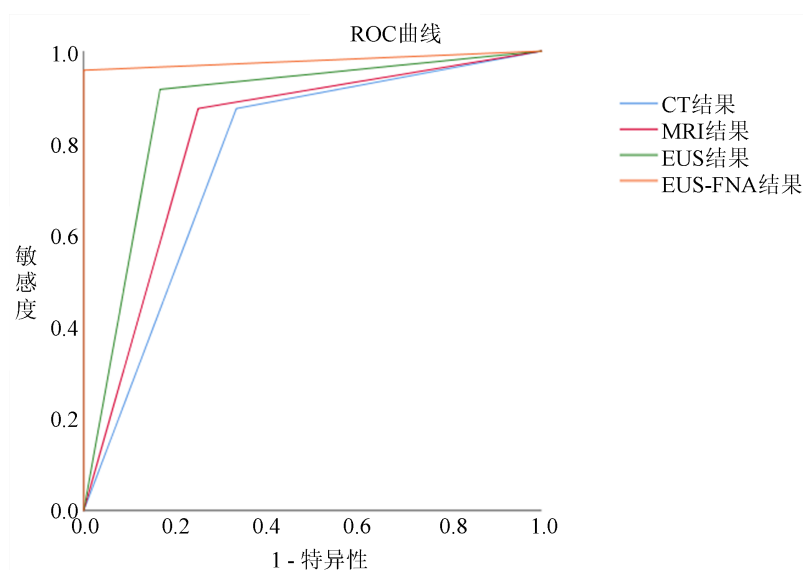


Figure 1. ROC curve of diagnostic effectiveness of each test method

图 1. 各检查方法诊断效能的 ROC 曲线

Table 4. Diagnostic efficacy of endoscopic ultrasound-guided fine needle puncture biopsy (EUS-FNA) (%)

表 4. 超声内镜引导下细针穿刺活检(EUS-FNA)的诊断效能(%)

分类	灵敏度(%)	特异度(%)	阳性预测值(%)	阴性预测值(%)	准确率(%)
总体(n = 60)	95.83	100.00	100.00	85.71	96.67
实性(n = 50)	97.50	100.00	100.00	90.00	98.00
囊性/囊实性(n = 10)	85.71	100.00	100.00	75.00	90.00

Table 5. Analysis of influencing factors of diagnosis results

表 5. 诊断结果的影响因素分析

影响因素	n	阳性例数	准确率(%)	X <sup>2</sup>	P	
病灶大小	直径 > 2 cm	38	35	92.11	7.54	0.006
	直径 ≤ 2 cm	22	13	59.10		
穿刺针号	22G	32	28	87.50	1.511	0.219
	25G	28	20	71.43		

P < 0.05 为差异有统计学意义。

### 3.7. 并发症

60 例患者未发生出血、穿孔、感染、胰瘘、急性胰腺炎、肿瘤种植等并发症，仅 2 例患者术后当天出现轻度胰腺炎，经禁食、补液、营养支持等对症治疗后好转。并发症发生率为 3.33%。

## 4. 讨论

胰腺位于腹膜后位，结构复杂，且胰头钩突位置更深，胰腺疾病的诊断相对困难，胰腺占位的种类较多，包括胰腺囊肿、胰腺囊腺瘤、胰腺癌等，其中胰腺癌最常见。胰腺癌恶性程度高，预后差，其在早期阶段缺乏特异的症状体征，约 80% 的胰腺癌患者在诊断时已处于晚期，中位生存时间小于 1 年[7]。Poruk KE [8]也曾指出，诊断为 I 期胰腺癌患者平均生存期约为 38 个月，因此，提高胰腺癌的早期诊断

至关重要,我国消化内镜学会指出,胰腺癌早期筛查应追求发现 I 期胰腺癌和高级别 PanIN,且对于胰腺癌的高危人群:遗传性胰腺癌高危个体,新发糖尿病,慢性胰腺炎,胰腺囊性肿瘤应予以重视[9]。对于有较高恶性潜能的病变,定期行血液学及影像学监测,争取达到早期诊断,在手术下完全切除,从根本上提高患者生存率及预后。因此,提高诊断准确率,得到早期治疗尤为重要。

常规的 CT、MRI 等检查诊断胰腺占位性病变的技术越来越成熟,经济、快速、无创、易行成为检查的首选,但灵敏度、特异度较低,当发现胰腺占位性病变时,不能获得病理,不能作为诊断的金标准。超声内镜通过内镜引入超声探头至肠腔内,可近距离多轴面的对胰腺进行超声扫描,避免了回声衰减与腹腔气体的干扰,对判定有无周围器官、血管及淋巴结侵犯更加精确,穿刺过程也可避开血管,减少创伤和并发症的发生[10]。本研究中,胰头钩突占位性病变行 EUS-FNA 的灵敏度为 95.83%,特异度为 100.00%,准确率为 96.67%,显著高于增强 CT、增强 MRI、EUS 等;其中,胰头钩突实性病灶的诊断准确率及灵敏度高于囊性病灶。EUS-FNA 穿刺阳性率受多种因素的影响,与患者病灶大小、选择的穿刺针型号、操作者的熟练程度、穿刺次数、穿刺负压及穿刺后标本的处理有关。本研究 14 例穿刺阴性的患者中,2 例最终诊断为恶性,漏诊的主要原因与未能获得有效的标本组织及未能现场进行快速细胞学评估(EOSR)有关。因此建议在实性病变或淋巴结穿刺时采用扇形穿刺手法以提高样本获得率,并可利用声学造影和(或)弹性成像指导实性病变的穿刺;对于可疑远处转移和(或)淋巴结转移的病灶,当穿刺结果可能改变治疗策略时,推荐按可疑远处转移灶—淋巴结—原发灶的顺序来提高穿刺准确率,对于可疑恶性占位的病变,在第 1 次穿刺结果不能明确诊断时应穿第 2 次[11]。

EUS-FNA 相对安全,EUS-FNA 术后并发症主要有出血、穿孔、感染、胰瘘、重症胰腺炎等,并发症约 2.4%,其中最常见的并发症是急性胰腺炎,但大多数为轻症,经对症支持治疗可好转[12]。本研究中,仅 2 例患者出现腹痛,淀粉酶升高胰腺炎表现,并发症为 3.33%,与上述报道相似,并未出现穿孔、胰瘘、重症胰腺炎等并发症,是一种相对非常安全的检查手段。

## 5. 总结

综上所述,EUS-FNA 是一项灵敏度、准确性、安全性较高的诊断技术,对于胰腺,尤其是胰头钩突占位性病变的早期诊断、评估、获取病理结果及指导后续治疗有很大价值,使胰腺肿瘤的早期检测与鉴别成为可能。但本研究为单中心研究且样本量少,部分患者的临床资料不全或丢失无法纳入研究,分组后样本量少,良性组仅 12 例,会出现统计偏倚,未来需要更多的病例进行更大样本的回顾性分析。

## 参考文献

- [1] Draus, T., Ansari, D., Wikström, F., et al. (2021) Projected Economic Burden of Pancreatic Cancer in Sweden in 2030. *Acta Oncologica*, **60**, 866-871. <https://doi.org/10.1080/0284186X.2021.1892821>
- [2] Carioli, G., Malvezzi, M., Bertuccio, P., et al. (2021) European Cancer Mortality Predictions for the Year 2021 with Focus on Pancreatic and Female Lung Cancer. *Annals of Oncology*, **32**, 478-487. <https://doi.org/10.1016/j.annonc.2021.01.006>
- [3] Siegel, R.L., Miller, K.D., Wagle, N.S., et al. (2023) Cancer Statistics, 2023. *CA: A Cancer Journal for Clinicians*, **73**, 17-48. <https://doi.org/10.3322/caac.21763>
- [4] 中华医学会肿瘤学分会早诊早治学组. 中华医学会肿瘤学分会胰腺癌早诊早治专家共识[J]. 中华肿瘤杂志, 2020, 42(9): 706-712.
- [5] 周葛雨嘉, 孙思予, 胡金龙, 等. 超声内镜引导下胰腺疾病诊断与治疗的研究进展[J]. 医学综述, 2021, 27(3): 586-591.
- [6] 董婷, 孙彦. 超声内镜引导下细针穿刺活检在胰腺占位性病变诊断中的应用进展[J]. 中国微创外科杂志, 2021, 21(11): 1035-1038.
- [7] Ke, C., Yuan, L., Xiujiang, Y., et al. (2021) Integrated Analysis of Metabolome in a EUS-FNA Sample with Tran-

- 
- scriptome in the TCGA Cohort of Pancreatic Head and Body/Tail Adenocarcinoma. *Aging (Albany NY)*, **13**, 8880-8894. <https://doi.org/10.18632/aging.202700>
- [8] Poruk, K.E., Firpo, M.A., Adler, D.G., *et al.* (2013) Screening for Pancreatic Cancer: Why, How, and Who? *Annals of Surgery*, **257**, 17-26. <https://doi.org/10.1097/SLA.0b013e31825ffbfb>
- [9] 中华医学会消化内镜学分会胰腺疾病协作组. 中国胰腺癌高危人群早期筛查和监测共识意见(2021, 南京) [J]. 中华消化内镜杂志, 2022, 39(2): 85-95.
- [10] Marques, S., Bispo, M., Rio-Tinto, R., *et al.* (2021) The Impact of Recent Advances in Endoscopic Ultrasound-Guided Tissue Acquisition on the Management of Pancreatic Cancer. *GE - Portuguese Journal of Gastroenterology Guidelines*, **28**, 185-192. <https://doi.org/10.1159/000510730>
- [11] 中国医师协会超声内镜专业委员会. 中国内镜超声引导下细针穿刺抽吸/活检术应用指南(2021, 上海) [J]. 中华消化内镜杂志, 2021, 38(5): 337-360.
- [12] 李诗钰, 金震东. 内镜超声引导下胰腺细针穿刺术的研究进展[J]. 中国实用内科杂志, 2021, 41(5): 362-365.