

以头痛伴单侧眼外肌麻痹的非典型Miller Fisher综合征一例并文献回顾

侯心怡¹, 何龙浩², 胡 军², 吕 桦^{2*}

¹西安医学院研工部, 陕西 西安

²陕西省人民医院神经内科, 陕西 西安

收稿日期: 2023年8月14日; 录用日期: 2023年9月8日; 发布日期: 2023年9月18日

摘 要

Miller-Fisher综合征(Miller-Fisher Syndrome, MFS)是一种自身免疫介导的周围神经病,是吉兰-巴雷综合征(Guillain-Barre syndrome, GBS)中非常少见的一种类型。可于任何年龄及季节发病,一般病情在数天至数周达到高峰,发病前常有呼吸道或消化道的前驱感染病史。临床上通常表现为经典的三主征,即眼肌麻痹、共济失调、腱反射减弱或消失。本文分析了2023年04月03日就诊于陕西省人民医院神经内一科的1例以头痛伴单侧眼外肌麻痹、抗GT1a抗体IgG阳性为主要表现的非典型Miller-Fisher综合征,目的是讨论如何准确的在临床工作中识别非典型的MFS,并与之相关疾病鉴别,为临床诊疗提供指导意义。

关键词

非典型Miller-Fisher综合征, 头痛, 单侧眼外肌麻痹, 抗GT1a抗体IgG

A Case of Atypical Miller Fisher Syndrome with Headache Accompanied by Unilateral Extraocular Muscle Paralysis and Literature Review

Xinyi Hou¹, Longhao He², Jun Hu², Hua Lv^{2*}

¹Graduate Work Department, Xi'an Medical University, Xi'an Shaanxi

²Neurology Department, Shaanxi Provincial People's Hospital, Xi'an Shaanxi

Received: Aug. 14th, 2023; accepted: Sep. 8th, 2023; published: Sep. 18th, 2023

*通讯作者。

文章引用: 侯心怡, 何龙浩, 胡军, 吕桦. 以头痛伴单侧眼外肌麻痹的非典型 Miller Fisher 综合征一例并文献回顾[J]. 临床医学进展, 2023, 13(9): 14647-14652. DOI: 10.12677/acm.2023.1392048

Abstract

Miller-Fisher syndrome is an autoimmune mediated peripheral neuropathy, a very rare type of Guillain-Barre syndrome. The disease can occur at any age and season. The disease usually peaks within days to weeks, and it is preceded by a history of respiratory or digestive tract infection. Clinically, it usually presents with classic triad signs, namely ophthalmoplegia, ataxia, tendon reflex weakened or disappeared. This paper collected and analyzed a case of incomplete Miller-Fisher syndrome with headache accompanied by unilateral extraocular muscles paralysis and positive anti-GT1A IgG antibody, which was diagnosed and treated to the first Department of Neurology in Shaanxi Provincial People's Hospital on April 3, 2023. The purpose of this study was to discuss how to accurately identify incomplete MFS in clinical work and distinguish with related diseases, so as to provide guidance for clinical diagnosis and treatment.

Keywords

Incomplete Miller-Fisher Syndrome, Headache, Unilateral Extraocular Muscles Paralysis, Anti-GT1a IgG

Copyright © 2023 by author(s) and Hans Publishers Inc.

This work is licensed under the Creative Commons Attribution International License (CC BY 4.0).

<http://creativecommons.org/licenses/by/4.0/>



Open Access

1. 前言

Miller-Fisher 综合征(Miller-Fisher Syndrome, MFS)是一种免疫介导的脱髓鞘性、累及周围神经的疾病,是吉兰巴雷的一种特殊类型,多以复视起病,相继出现对称或不对称性眼肌麻痹、躯干或肢体共济失调、腱反射异常。非典型 Miller-Fisher 综合征即表现为单一症状的 MFS 综合征,相比于典型症状的 MFS 综合征更加容易误诊、漏诊。本例患者以头痛起病,进而出现右侧上睑下垂、视物重影的症状,入院诊断考虑痛性眼肌麻痹,继而诊断为非典型 MFS 综合征。本文旨在讨论该类疾病的诊断思路及治疗方案,以提高临床医师对此类疾病的认识。

2. 病例简介

患者,男,76岁,以“头晕、头痛半月余,伴右侧上睑下垂10余天”之主诉于2023-04-03就诊于我院。患者半月前无明显诱因出现头痛,性质呈隐痛,前额及右侧眼眶为著,伴头晕,无天旋地转,无恶心呕吐,无视物重影,无肢体活动障碍及肢体麻木,未予重视。10余天前突然出现右侧上睑下垂,伴视物重影,自诉重影位于左侧,无晨轻暮重,就诊于韩城市民阳医院,行颅脑CT提示多发腔隙性脑梗死、双侧额顶叶硬膜下积液。颅脑DWI+MRA示:脑实质内未见明显新发梗死灶;右侧颈内动脉未见显影;颈动脉硬化征象。颈部血管B超提示右侧颈内动脉闭塞可能;双侧颈动脉粥样硬化斑块形成;双侧颈总动脉内中膜毛糙增厚。血常规、凝血、肝肾功离子、血脂、血糖、糖化血红蛋白、抗链球菌溶血素O、类风湿因子、C反应蛋白、同型半胱氨酸均未见异常。住院治疗(具体不详)后未见好转,遂来我院就诊,门诊以“动眼神经损伤待查”收治入院。

既往有2型糖尿病病史2年,平素口服二甲双胍缓释片治疗,血糖控制不详。否认手术外伤史。否认头痛病史。家族中弟弟有糖尿病。神经系统查体:神志清楚,言语流利,高级皮层功能正常。眼球无

凝视，右眼内收、上视、下视受限、视物重影，余眼球各方向运动自如，无眼震。双侧瞳孔等大等圆，直径约 3 mm，对光反应灵敏。右侧上睑下垂，余颅神经查体未见异常。四肢运动、感觉、腱反射、共济运动未见明显异常。双侧巴氏征可疑阳性。脑膜刺激征阴性。辅助检查：颅脑 CT 平扫提示少许腔梗、双侧额顶部少许硬膜下积液可能。颅脑 DWI + SWI 示：1) 右侧桥臂微出血灶；2) 脑实质未见新鲜梗死灶；余未见明显异常。

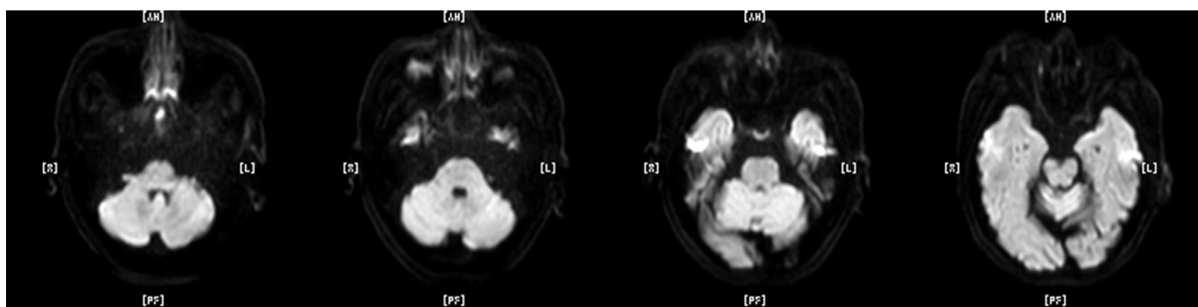


Figure 1. Diffusion weighted imaging of cranial magnetic resonance

图 1. 颅脑磁共振弥散加权成像

检测方法	检测项目:结果				参考区间
BLOT	抗Sulfatides抗体IgG	阴性	抗GM1抗体IgG	阴性	阴性
	抗GM2抗体IgG	阴性	抗GM3抗体IgG	阴性	
	抗GM4抗体IgG	阴性	抗GD1a抗体IgG	阴性	
	抗GD1b抗体IgG	阴性	抗GD2抗体IgG	阴性	
	抗GD3抗体IgG	阴性	抗GT1a抗体IgG	阴性	
	抗GT1b抗体IgG	阴性	抗GQ1b抗体IgG	阴性	
	抗Sulfatides抗体IgM	阴性	抗GM1抗体IgG	阴性	
	抗GM2抗体IgM	阴性	抗GM3抗体IgG	阴性	
	抗GM4抗体IgM	阴性	抗GD1a抗体IgG	阴性	
	抗GD1b抗体IgM	阴性	抗GD2抗体IgG	阴性	
	抗GD3抗体IgM	阴性	抗GT1a抗体IgG	阴性	
	抗GT1b抗体IgM	阴性	抗GQ1b抗体IgG	阴性	
检测方法	检测项目:结果				参考区间
BLOT	抗Sulfatides抗体IgG	阴性	抗GM1抗体IgG	阴性	阴性
	抗GM2抗体IgG	阴性	抗GM3抗体IgG	阴性	
	抗GM4抗体IgG	阴性	抗GD1a抗体IgG	阴性	
	抗GD1b抗体IgG	阴性	抗GD2抗体IgG	阴性	
	抗GD3抗体IgG	阴性	抗GT1a抗体IgG	(+)	
	抗GT1b抗体IgG	阴性	抗GQ1b抗体IgG	阴性	
	抗Sulfatides抗体IgM	阴性	抗GM1抗体IgG	阴性	
	抗GM2抗体IgM	阴性	抗GM3抗体IgG	阴性	
	抗GM4抗体IgM	阴性	抗GD1a抗体IgG	阴性	
	抗GD1b抗体IgM	阴性	抗GD2抗体IgG	阴性	
	抗GD3抗体IgM	阴性	抗GT1a抗体IgG	阴性	
	抗GT1b抗体IgM	阴性	抗GQ1b抗体IgG	阴性	

Figure 2. CSF antibody test results (a); serum antibody test results (b)

图 2. 脑脊液抗体检测结果(a); 血清抗体检测结果(b)

3. 诊疗经过

患者入院时头痛,伴右眼上睑下垂,视物重影,查体右眼内收、上视、下视受限,既往糖尿病病史。根据病史及查体,定位:脑干?周围神经?(动眼神经、滑车神经受损)。入院定性诊断:①脑干梗死。因为磁共振弥散成像(见图1)未见新发脑梗灶,因此不支持该诊断。②痛性眼肌麻痹。患者以头痛起病,之后出现眼肌麻痹。③吉兰巴雷综合征(MFS)。④患者既往有糖尿病病史,因此也应考虑糖尿病性眼肌麻痹。综上所述,初步诊断:右侧上睑下垂原因待查痛性眼肌麻痹?吉兰巴雷综合征(MFS)、糖尿病性眼肌麻痹。入院当天给予静滴氯化钠注射液 100 ml + 地塞米松磷酸钠注射液 15 mg 治疗。入院第二天行腰椎穿刺术,脑脊液压力 70 mm H₂O,色清亮,送检常规生化后回报:蛋白质:571 mg/L(参考值 150~450),细胞数:0.002 × 10⁹/L,提示蛋白-细胞分离。与家属及患者沟通后决定再次行腰椎穿刺,脑脊液压力 110 mm H₂O,色清亮,并送检相关周围神经抗体,结果回报血清中抗 GT1a 抗体 IgG 阳性(见图2),因此诊断不全性 Miller Fisher 综合征,治疗上给予丙种球蛋白 25 g 一日一次静滴,治疗三天后患者未在出现复视、右侧眼睑较入院时上抬 1/3 左右,但患者家属要求出院。1 个月后电话随访,出院后配合针灸治疗,患者右侧眼睑基本恢复正常。

4. 讨论

首例 MFS 于 1956 年由 Fisher [1]报道的,是 GBS 的少见变异型,有国外研究表明其发病率大约为千万分之九[2],但国内尚无明确的发病率报道。国内有研究表明,在中国南方地区,不论农村还是城市,均以中年男性多见,春季为发病高峰,上呼吸道感染为最常见的前驱症状[3] [4]。典型的 MFS 表现为眼肌麻痹、共济失调、腱反射减弱或消失,出现单一症状时提示不完全型 MFS,包括急性眼肌麻痹型、急性共济失调型、急性眼睑下垂型、急性瞳孔散大型、Bickerstaff 脑干脑炎型这 5 种亚型[5],本例患者仅出现了右侧眼外肌麻痹,并无共济失调和腱反射消失,因此可考虑归类于急性眼肌麻痹型,这种单一症状的出现也为我们鉴别和诊断 MFS 造成了一定的困难。

MFS 的病因和发病机制目前并不明确,主流观点认为与空肠弯曲菌感染相关,其余部分学者认为流感嗜血杆菌、巨细胞病毒、EB 病毒、金黄色葡萄球菌、肺炎支原体等也与之相关[6]。分子模拟机制是目前大多数研究者认同的发病机制,认为抗神经节苷脂 GQ1b、GT1a、GD3、等和 MFS 发病有关。Chiba 等人[7]首次报道了六名 MFS 患者在急性期都有抗 GQ1b IgG 抗体。有研究表明,GQ1b IgG 抗体检测最灵敏、最有特异性,且 GQ1b 在动眼、滑车、外展神经中浓度较高,因此眼肌麻痹症状与之相关。其次,抗 GQ1b 抗体也可与抗 GT1a、GD3 抗体发生交叉反应[7],Koga 等人[8]就在近期有流感嗜血杆菌感染的 MFS 患者中检测到血清抗 GT1a IgG 抗体与 GQ1b 交叉反应,且流感嗜血杆菌是引起人类呼吸道感染的主要病原体,因此此类 MFS 患者的前驱症状多为上呼吸道感染。

典型的 Miller-Fisher 综合征(MFS)以眼肌麻痹、共济失调、腱反射减弱或消失为临床表现,并与血清抗 GQ1b 抗体密切相关。但一些文献也报道了除三联征之外的各种其他症状和体征,包括头痛[9]、迟发性面神经麻痹[10]、视神经病变、味觉障碍和排尿障碍、感觉异常等[11]。本例患者就是以头痛为首发症状,在 Fisher [1]报道的病例中也出现了头痛的症状,Friedman DI 等[9]在 2007 年报告了一名 35 岁的男性,临床表现为严重和持续的头痛、抗 GQ1b 抗体阳性的 Miller Fisher 综合征,龚金锋等[12]在 2019 年也报道了一例以头痛起病的非典型 MFS。综上文献,可能引起头痛的原因有三个,中枢神经系统受累、因蛋白含量过高而导致脑脊液压力过高、血清自身抗体(GD3 或 GD1b 抗体)引起的三叉神经血管疼痛通路的激活[9] [12]。就本例患者而言,磁共振上未发现中枢系统受累的证据,腰穿提示患者脑脊液压力低于正常值,蛋白质含量稍高,血清中仅有抗 GT1a 抗体 IgG 阳性,且第二次腰穿时脑脊液压力已达正常值,此时患者也未在出现头痛,因此考虑本例患者头痛可能是低颅压导致的。

在中国吉兰巴雷综合征诊治指南中明确指出,急性起病、临床表现为三主征、脑脊液出现蛋白细胞分离现象、病程有自限性可诊断为MFS[13]。但在临床工作中,GBS、MFS及其它亚型的诊断大多基于临床,主要由于神经电生理学检查及蛋白分离现象在疾病早期很大几率不能得到阳性结果[14][15],Lee等[16]报道了34例急性眼肌麻痹伴抗GQ1b抗体阳性的患者,其中13例MFS和6例GBS伴眼肌麻痹患者的神经传导速度和脑脊液检查几乎均是正常的。蛋白细胞分离现象被认为是GBS及其亚型的诊断金标准,但其并不是一个特异性的指标,也可见于脊髓肿瘤等其他疾病,发病早期的阳性率并不高,一般在病程的第二周以后检出率会升高[17][18]。关鸿志[19]等一项研究表明,CSF细胞学阳性率为42.9%,蛋白细胞分离现象阳性率为39.3%,于素贞[20]等研究也表明CSF细胞学阳性率为66.7%。以上研究均提示脑脊液中炎性细胞反应的出现早于蛋白的升高,且细胞学的阳性率不低于蛋白细胞分离的阳性率,因此脑脊液细胞学改变可能更为敏感,更有助于疾病的早期诊断和治疗[19]。

MFS是一种自限性疾病,预后较好。指南推荐的治疗包括血浆置换、免疫球蛋白静注,二者疗效并无明显差别,且据国内外相关文献表明越早进行免疫治疗,越有助于功能恢复[13]。在我国糖皮质激素仍作为早期或重症患者的常规治疗方案,但其疗效存在争议,国外有多项研究结果显示单独或联合使用糖皮质激素均无明确疗效[21]。本例患者在给予了糖皮质激素和免疫球蛋白后视物重影完全恢复,眼睑下垂有所好转,由于免疫球蛋白仅使用了3天,因此二者的具体疗效并不明确,对于治疗效果的研究还有待收集更多病例进行统计分析。

综上所述,MFS是GBS的罕见变异型,而本例不完全型MFS比经典型更难诊断,需要我们临床医师对病史进行更详细的询问,再结合神经系统查体、实验室检查等作出精准的诊断,才能为患者提供更好的治疗方案,使患者有更大的获益。

基金项目

1) 陕西省重点研发项目(S2022-YF-YBSF-1323); 2) 陕西省中医药管理局委托项目(SZY-KJCYC-2023-032)。

参考文献

- [1] Fisher, M. (1956) An Unusual Variant of Acute Idiopathic Polyneuritis (Syndrome of Ophthalmoplegia, Ataxia and Areflexia). *The New England Journal of Medicine*, **255**, 57-65. <https://doi.org/10.1056/NEJM195607122550201>
- [2] Salehi, N., Choi, E.D. and Garrison, R.C. (2017) A Case of Miller Fisher Syndrome, Thromboembolic Disease, and Angioedema: Association or Coincidence? *The American Journal of Case Reports*, **18**, 52-59. <https://doi.org/10.12659/AJCR.901940>
- [3] 余杭, 丁曼, 周如梦, 等. 中国南方 Miller-Fisher 综合征临床特点的城乡差异分析[J]. 卒中与神经疾病, 2022, 29(2): 145-148, 163. <https://doi.org/10.3969/j.issn.1007-0478.2022.02.009>
- [4] 李刚, 宋佳, 庞咪, 等. 老年 Miller-Fisher 综合征患者的临床和神经电生理特点分析[J]. 中国实用神经疾病杂志, 2017, 20(14): 79-81. <https://doi.org/10.3969/j.issn.1673-5110.2017.14.026>
- [5] Wakerley, B.R., Uncini, A., Yuki, N. and the GBS Classification Group (2014) Guillain-Barré and Miller Fisher Syndromes—New Diagnostic Classification. *Nature Reviews Neurology*, **10**, 537-544. <https://doi.org/10.1038/nrneurol.2014.138>
- [6] Yuki, N. (2001) Infectious Origins of, and Molecular Mimicry in, Guillain-Barré and Fisher Syndromes. *The Lancet Infectious Diseases*, **1**, 29-37. [https://doi.org/10.1016/S1473-3099\(01\)00019-6](https://doi.org/10.1016/S1473-3099(01)00019-6)
- [7] Chiba, A., Kusunoki, D.S., Shimizu, T. and Kanazawa, I. (1992) Serum IgG Antibody to Ganglioside GQ1b Is a Possible Marker of Miller Fisher Syndrome. *Annals of Neurology*, **31**, 677-679. <https://doi.org/10.1002/ana.410310619>
- [8] Koga, M., Yuki, N., Tai, T. and Hirata, K. (2001) Miller Fisher Syndrome and *Haemophilus influenzae* Infection. *Neurology*, **57**, 686-691. <https://doi.org/10.1212/WNL.57.4.686>
- [9] Friedman, D.I. and Potts, E. (2007) Headache Associated with Miller Fisher Syndrome. *Headache*, **47**, 1347-1348. <https://doi.org/10.1111/j.1526-4610.2007.00935.x>

- [10] 陈从艳, 屈洪党. 迟发性面神经麻痹的 Miller-Fisher 综合征 1 例报告[J]. 中风与神经疾病杂志, 2019, 36(9): 847-848. <https://doi.org/10.19845/j.cnki.zfysjbjzz.2019.09.018>
- [11] Jung, J.H., Oh, E.H., Shin, J.H., *et al.* (2019) Atypical Clinical Manifestations of Miller Fisher Syndrome. *Neurological Sciences*, **40**, 67-73.
- [12] 龚金锋, 蔡桂兰, 许春伶, 等. 以头痛起病的 Miller Fisher 综合征一例[J]. 中国神经免疫学和神经病学杂志, 2019, 26(3): 233-234.
- [13] 中华医学会神经病学分会, 中华医学会神经病学分会周围神经病协作组, 中华医学会神经病学分会肌电图与临床神经电生理学组, 等. 中国吉兰-巴雷综合征诊治指南 2019[J]. 中华神经科杂志, 2019, 52(11): 877-882. <https://doi.org/10.3760/cma.j.issn.1006-7876.2019.11.002>
- [14] Sejvar, J.J., Kohl, K.S., *et al.* (2011) Guillain-Barre Syndrome and Fisher Syndrome: Case Definitions and Guidelines for Collection, Analysis, and Presentation of Immunization Safety Data. *Vaccine*, **29**, 599-612. <https://doi.org/10.1016/j.vaccine.2010.06.003>
- [15] Christiaan, F., Bianca, B.D.V., Judith, D., *et al.* (2014) Diagnosis of Guillain-Barré Syndrome and Validation of Brighton Criteria. *Brain*, **137**, 33-43. <https://doi.org/10.1093/brain/awt285>
- [16] Lee, S.H., Lim, G.H., Kim, J.S., *et al.* (2008) Acute Ophthalmoplegia (without Ataxia) Associated with Anti-GQ1b Antibody. *Neurology*, **71**, 426-429. <https://doi.org/10.1212/01.wnl.0000324266.95814.74>
- [17] Mateen, J.F., Cornblath, D.R., *et al.* (2011) Guillain-Barre Syndrome in India: Population-Based Validation of the Brighton Criteria. *Vaccine*, **29**, 9697-9701. <https://doi.org/10.1016/j.vaccine.2011.09.123>
- [18] Anthony, S.A., Thurtell, M.J. and Leigh, R.J. (2012) Miller Fisher Syndrome Mimicking Ocular Myasthenia Gravis. *Optometry and Vision Science*, **89**, e118-e123. <https://doi.org/10.1097/OPX.0b013e31827717e1>
- [19] 关鸿志, 陈琳, 崔丽英, 等. 吉兰-巴雷综合征的脑脊液细胞学特点及诊断意义[J]. 协和医学杂志, 2015, 6(1): 14-17. <https://doi.org/10.3969/j.issn.1674-9081.2015.01.003>
- [20] 于素贞, 刘梅仕, 邓小梅, 等. 多发性硬化和格林巴利综合征脑脊液细胞学及寡克隆区带测定的临床意义[J]. 中国神经精神疾病杂志, 1995(2): 115-116.
- [21] Hughes, R.A., Brassington, R., Gunn, A.A., *et al.* (2016) Corticosteroids for Guillain-Barre Syndrome. *Cochrane Database of Systematic Reviews*, **10**, D1446. <https://doi.org/10.1002/14651858.CD001446.pub5>