

# 单侧双通道内镜和传统开放手术治疗腰椎间盘突出症的临床效果及手术创伤性对比

万四平

湖北中医药大学针灸骨伤学院, 湖北 武汉

收稿日期: 2023年8月4日; 录用日期: 2023年8月29日; 发布日期: 2023年9月5日

## 摘要

目的: 比较单侧双通道内镜(UBE)和传统开放手术治疗腰椎间盘突出症的临床疗效及手术创伤性。方法: 回顾性分析2020年6月~2022年12月湖北省中医院骨科收治的68例单节段腰椎间盘突出症患者的临床资料, 按不同手术方式分为开放组(26例)和UBE组(42例), 比较两组患者术中出血量、手术时间、住院时间和手术切口长度, Oswestry功能障碍指数(ODI)评分, 视觉模拟疼痛(VAS)评分。结果: 开放组的术中出血量、手术切口长度、住院时间均大于UBE组。结论: UBE和传统开放手术治疗腰椎间盘突出症疗效相同, 但UBE出血量更少、住院时间更短、手术创伤性更小。

## 关键词

腰椎间盘突出症, 单侧双通道内镜, 传统开放手术, 对比研究

# Comparison of Clinical Results and Surgical Invasiveness between Unilateral Biportal Endoscopy and Conventional Open Surgery in the Treatment for Lumbar Disc Herniation

Siping Wan

College of Acupuncture, Moxibustion and Orthopedic Surgery, Hubei University of Chinese Medicine, Wuhan Hubei

Received: Aug. 4<sup>th</sup>, 2023; accepted: Aug. 29<sup>th</sup>, 2023; published: Sep. 5<sup>th</sup>, 2023

## Abstract

**Objective:** To compare the clinical efficacy of unilateral biportal endoscopy (UBE) and traditional

**文章引用:** 万四平. 单侧双通道内镜和传统开放手术治疗腰椎间盘突出症的临床效果及手术创伤性对比[J]. 临床医学进展, 2023, 13(9): 13948-13954. DOI: 10.12677/acm.2023.1391950

**open surgery for lumbar disc herniation. Methods:** The clinical data of 68 patients with single-segment lumbar disc herniation admitted to the Department of Orthopedics, Hubei Provincial Hospital of Traditional Chinese Medicine from June 2020 to December 2022 were retrospectively analyzed and divided into open group (26 cases) and UBE group (42 cases) according to different surgical methods, comparing the intraoperative bleeding, operative time, hospital stay and surgical incision length, Oswestry dysfunction index (ODI) score, and visual analogue pain (VAS) score. **Results:** Intraoperative bleeding, surgical incision length, and hospital stay were greater in the open group than in the UBE group. **Conclusion:** UBE and traditional open surgery for lumbar disc herniation were equally effective, but UBE had less bleeding, shorter hospital stay, and less invasive surgery.

## Keywords

Lumbar Disc Herniation, Unilateral Biportal Endoscopy, Traditional Open Surgery, Comparative Study

Copyright © 2023 by author(s) and Hans Publishers Inc.

This work is licensed under the Creative Commons Attribution International License (CC BY 4.0).

<http://creativecommons.org/licenses/by/4.0/>



Open Access

## 1. 引言

腰椎间盘突出症(lumbar disc herniation, LDH)是在腰椎间盘突出病理基础上, 由于突出的椎间盘组织刺激或者压迫腰椎神经根、马尾神经而导致的一系列临床症状, 临床上表现为腰部疼痛、双下肢麻木、更为严重者出现大小便功能障碍等[1]。相对于非手术治疗, 手术治疗往往能更好及更大程度地缓解症状[2]。传统开放手术治疗, 如椎板间开窗髓核摘除术(fenestration discectomy, FD)治疗, 已经在临床上取得了非常不错的治疗效果[3]。Kim 等人研究表明传统开放手术具有手术创伤大、术中出血量多等弊端[4]。近年来随着脊柱微创技术在国内外的快速发展, 单侧双通道内镜(unilateral biportal endoscopy, UBE)治疗腰间盘突出症效果确切, 减压效果好, 损伤小, 出血少[5] [6]。本回顾性研究通过分析传统开放手术和 UBE 治疗腰椎间盘突出的临床效果, 对比二者的疗效差异及手术创伤性。

## 2. 治疗与方法

### 2.1. 一般资料

回顾性分析 2020 年 6 月至 2022 年 12 月湖北省中医院骨科收治的 68 名 LDH 患者。纳入标准: 1) 通过 CT、MRI 等影像学检查诊断为腰椎间盘突出, 并且影像学表现和临床症状相匹配; 2) 单节段 LDH; 3) 保守治疗大于 6 月; 4) 以前没有该腰椎节段手术史。排除标准: 1) 同时有腰椎肿瘤、腰椎结核、腰椎感染等疾病; 2) 同时有腰椎滑脱或严重腰椎管狭窄等疾病; 3) 存在严重手术禁忌症等; 4) 多节段 LDH。其中开放组 26 例, UBE 组 42 例。在两组患者的性别、年龄、手术节段等一般资料比较中, 均未显现出统计学差异(均  $P > 0.05$ ), 见表 1。

### 2.2. 手术方法

#### 2.2.1. 开放组

在患者全身麻醉成功后取俯卧位, 进行常规手术消毒、铺巾。在 C 臂下定位上位椎体下缘及下位椎体上缘, 以腰椎棘突为中心作背正中切口。逐层切开皮肤、皮下组织及腰背筋膜, 剥离显露椎板至关节

突关节水平。咬除部分黄韧带，扩大上下椎板间骨窗，拨开硬膜囊，充分松解神经根，并用髓核钳摘除突出的椎间盘髓核组织。予以稀释活力碘及生理盐水冲洗伤口，严密止血后，清点器械、纱巾无误，放置引流管后逐层缝合皮肤。予以无菌敷料包扎。

**Table 1.** Comparison of the general data of the two groups of patients

**表 1.** 两组患者一般资料对比

组别	年龄(岁)	性别(例)		手术节段(例)	
		男	女	L4/L5	L5/S1
开放组	53.19 ± 15.83	16	10	15	11
UBE 组	47.81 ± 14.31	23	19	24	18
$t/\chi^2$	1.45		0.30		0.002
P 值	0.55		0.58		0.96

### 2.2.2. UBE 组

在患者全身麻醉成功后取俯卧位，定位上位椎体下缘及下位椎体上缘，取棘突正中旁开 1.5 cm 处的两处微创切口为进针点定穿刺点，术野常规消毒、铺巾。建立双通道，镜下剥离消融显露椎体下椎板及椎体上椎板，在 C 臂透视下穿刺针与正中矢状面垂直插入探针，C 臂见穿刺针尖理想，再沿探针插入工作通道，拔除探针，插入光源及光镜，咬除部分黄韧带，显露硬膜囊及行走神经根及椎间盘纤维环，射频消融神经根周围粘连的组织，咬除神经根管狭窄骨质，将其周围压迫物清除。等离子刀处理破裂的纤维环边缘，完整摘除突出的腰椎间盘突出髓核组织。适度扩大椎间孔，彻底止血，检查神经根松弛，拔除工作套筒。予以稀释活力碘及生理盐水冲洗伤口，逐层缝合皮肤。无菌敷料包扎，见图 1。

术后 6 小时后可以开始进食流质，肠道通气后可以正常饮食。开放组术区拔出引流管后，无特殊不适，术后 3~5 天佩戴腰围搀扶下下地。UBE 组术后第 2 天佩戴腰围搀扶下下地。术后佩戴腰围保护 6 周，术后 6 后内禁止弯腰、下蹲、负重、搬物。

### 2.3. 观察指标及评价方法

1) Oswestry 功能障碍指数问卷表(ODI): 由 10 个问题组成，包括疼痛的强度、生活自理、提物、步行、坐位、站立、干扰睡眠、性生活、社会生活、旅游等 10 个方面的情况，每个问题 6 个选项，每个问题的最高得分为 5 分，选择第一个选项得分为 0 分，依次选择最后一个选项得分为 5 分，越高表明功能障碍越严重。

2) 视觉模拟疼痛(VAS)评分: 程度从 0~10 分依次递增，0 分为无痛感；1~3 分表示疼痛较轻微，能够忍受；4~6 分表示疼痛程度已经干扰睡眠，但尚可忍受；7~10 分代表疼痛剧烈、难忍，严重影响食欲及睡眠。由患者自行选择疼痛程度。

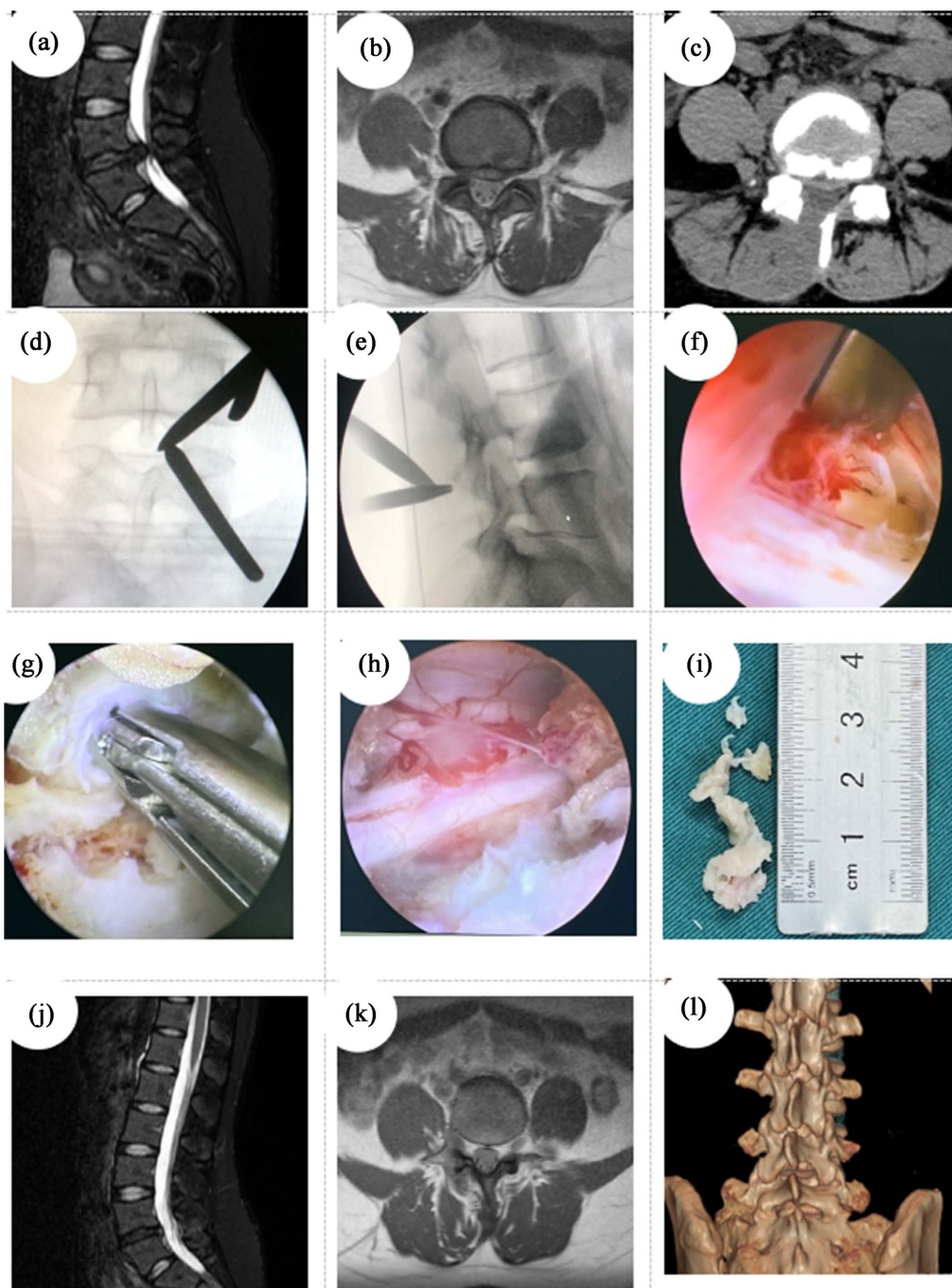
3) 观察指标: 记录术中出血量、手术时间、住院时间和手术切口长度。

4) 统计学处理: 采用 SPSS22.0 统计学软件对所有数据进行统计分析。计量资料以均数 ± 标准差表示，采用 t 检验。计数资料采用卡方检验。P < 0.05 表示差异有统计学意义。

## 3. 结果

68 例均顺利完成手术，均获得随访。开放组术中出血量(110.12 ± 17.55) ml 高于 UBE 组(24.31 ± 4.34) ml; 开放组手术时间(93.77 ± 9.41) min 低于 UBE 组(104.12 ± 10.12) min; 开放组住院时间(10.23 ± 1.21) d

高于 UBE 组( $6.93 \pm 0.95$ ) d。差异均有统计学意义( $P < 0.05$ )，见表 2。两组患者在术后 1 个月、术后 3 个月 VAS 疼痛评分、ODI 指数较术前明显降低，差异有统计学意义( $P < 0.05$ )。两组术前、术后 1 个月、术后 3 个月 VAS 评分及 ODI 指数差异无统计学意义( $P > 0.05$ )，见表 3、表 4。



((a), (b)) 术前 MRI 示: L4/L5 椎间盘突出, 右侧神经根受压; ((c)) 术前 CT 示: L4/L5 椎间盘突出, 右侧神经根受压; ((d), (e)) 术中定位单侧双通道位置; ((f)) 显露神经根及椎间盘; ((g)) 摘除脱出的髓核组织; ((h)) 神经根完全得到松解; ((i)) 摘除的椎间盘髓核组织; ((j)) 术后 CT 三维重建; ((k), (l)) 术后复查 MRI 无明显椎间盘突出。

**Figure 1.** Sub-UBE nucleus pulposus removal in a 24-year-old female patient with LDH

**图 1.** 24 岁女性 LDH 患者行 UBE 下髓核摘除

**Table 2.** Surgery-related indicators of the two groups**表 2.** 两组手术相关指标

组别	术中出血(ml)	手术时间(min)	住院时间(d)	切口长度(cm)
开放组	110.12 ± 17.55	93.77 ± 9.41	10.23 ± 1.21	9.58 ± 0.99
UBE 组	24.31 ± 4.34	104.12 ± 10.12	6.93 ± 0.95	2.55 ± 0.44
t 值	24.41	4.21	-12.55	40.29
P 值	<0.05	<0.05	<0.05	<0.05

**Table 3.** VAS pain scores in both groups (points,  $\bar{x} \pm s$ , n = 68)**表 3.** 两组 VAS 疼痛评分(分,  $\bar{x} \pm s$ , n = 68)

组别	术前	术后 1 个月	术后 3 个月
开放组	7.04 ± 0.77	1.96 ± 0.72	1.11 ± 0.77
UBE 组	7.02 ± 0.78	1.76 ± 0.88	1.02 ± 0.78
t 值	0.08	0.97	0.47
P 值	0.94	0.33	0.64

**Table 4.** ODI scores of the two groups (points,  $\bar{x} \pm s$ , n = 68)**表 4.** 两组 ODI 评分(分,  $\bar{x} \pm s$ , n = 68)

组别	术前	术后 1 个月	术后 3 个月
开放组	63.38 ± 2.38	25.15 ± 3.35	11.92 ± 2.74
UBE 组	64.62 ± 2.70	23.95 ± 2.88	12.57 ± 3.22
t 值	-1.91	1.57	-0.85
P 值	0.06	0.12	0.39

## 4. 讨论

腰椎间盘突出位于相邻的两个椎体之间,是一种无血管的结构[7]。圆盘的外层称为纤维环,由 15 至 26 层同心纤维软骨构成,髓核位于椎间盘的中心,为凝胶状。腰椎间盘突出症是导致腰腿痛最多见病因之一[8]。它是因腰椎间盘变性、纤维环破裂、髓核组织突出压迫和刺激腰骶神经根、马尾神经所引起的一种综合征[9]。腰椎间盘突出症普遍见于青年和中年人群,并且男性患者较女性患者多。其中 L4/5、L5/S1 为常见节段,占发病 90%以上。对于严重的或逐渐加重的神经功能损伤、持续性疼痛和保守治疗失败的患者需要手术干预[10]。自 1934 年第一例腰椎间盘突出症手术成功完成以来,外科技术就开始向切口更小和创伤更小发展。

传统开放手术是治疗腰椎间盘突出的有效方法,在临床上已经取得了较好的治疗效果,然而这项技术对椎旁肌肉组织的损伤一直备受关注[11]。传统开放手术医源性的从腰椎中线分离韧带起点、剥离椎旁肌肉及切除部分上下缘椎板,肌肉结构受损可导致肌肉萎缩,肌肉萎缩将降低肌肉的收缩力甚至有潜在改变脊柱生物力学的可能性[12]。由于传统开放手术会对半椎板或全椎板进行切除,为达到彻底减压的效果,去除部分上、下关节突,使受压迫的神经根得到松解,这一系列的操作可能会造成腰椎不稳,降低椎间隙高度,严重情况下会导致邻近节段的退变。在术后并发症方面,由于硬膜囊和椎旁结构组织相连,在椎板被咬除的缺损地方可能会产生大量的纤维瘢痕组织或不规则的新生骨组织,这可能会导致神经根

与瘢痕组织或新生骨组织重新产生粘连,进而造成新的腰椎椎管狭窄,使得对神经根和硬膜囊产生新的压迫,这可能会加重术后背痛的症状,并且使得翻修手术更加困难。

UBE 系统使用独立的器械通道,0°和 30°的关节镜检查器械也可用于膝关节镜和肩关节镜手术中,不需要额外的专门设备,而且可以几乎不受限制地使用传统开放手术的器械,对比之下,UBE 只需要小范围的剥离肌肉组织就可以获得高清、高分辨率的手术视野,UBE 可以更好地保护脊柱后方结构,如上、下椎体、韧带结构和肌肉组织,它对软组织的创伤小、恢复快和术中出血少[13][14][15]。通过高分辨率的视频设备可以更大程度上保留关节面、肌肉和韧带,减少对神经的牵引。UBE 是在传统的手术理念的指导下进行的内镜手术,手术操作和传统开放手术有很高的相似性,还可以无障碍地使用传统手术器械[16],有经验的脊柱外科医生容易达到必要的手术技巧,无需陡峭的学习曲线[17]。

本研究通过对两种不同术式的比较结果显示:开放组和 UBE 组术后 1 个月、术后 3 个月 VAS 疼痛评分及 ODI 指数均较术前明显降低,差异有统计学意义。两组术前、术后 1 个月、术后 3 个月 VAS 评分及 ODI 指数差异无统计学意义。这表明在临床疗效上 UBE 治疗腰椎间盘突出症与传统开放手术无明显差异。但是在术中出血量、住院时间和手术切口长度上 UBE 组明显优于开放组,UBE 减少了术中出血量、缩短了患者的住院时间、降低了手术切口创伤[18]。UBE 技术所需要的内窥镜的直径只有 4 毫米,它可以以较小的创口深入到椎间孔区域,很大程度上减小了对周围软组织和棘旁肌肉的损伤,并且临床医生可以将内窥镜推进至被压迫神经根和突出椎间盘非常进的地方,甚至可以进入对侧的椎间孔,实现单侧入路双侧减压[19]。UBE 对周围组织的创伤较小,也体现在术后早期血清肌酸激酶和 CRP 水平较低,不过这种差异在一个月后并不明显。这也减少了病人术后腰背部的疼痛,可以使病人尽早进行功能锻炼,为病人尽早恢复日常活动创造了有利条件[20]。

综上所述,UBE 与传统开放手术治疗腰椎间盘突出症临床疗效相同,但 UBE 手术创伤性更小。UBE 既兼具脊柱内镜技术手术创伤小、术中出血少、术后恢复快的显著优点,又具有传统开放手术器械灵活度高、减压彻底充分的突出优势。UBE 的优点是术中出血少、术后背痛少,由于保留了背部肌肉和较小的切口,术后住院时间相对较短,对患者造成的手术创伤性更小。UBE 在临床上值得脊柱外科医生广泛应用和推广。

本文研究的局限性是样本量小,回顾性分析时间较短。此外,没有进一步的测量两组手术方式的血清肌酸激酶和 CRP 水平。

## 参考文献

- [1] 周谋望,岳寿伟,何成奇,等. “腰椎间盘突出症的康复治疗”中国专家共识[J]. 中国康复医学杂志, 2017, 32(2): 129-135.
- [2] 陈新用,梁裕,曹鹏,等. 手术治疗腰椎间盘突出症的长期疗效及其影响因素[J]. 中国脊柱脊髓杂志, 2012, 22(8): 717-721.
- [3] 杨新国,姜海,孙昱. 传统开放手术治疗单节段腰椎间盘突出症的临床疗效观察[J]. 智慧健康, 2018, 4(10): 40-42.
- [4] Kim, S., Kang, S., Hong, Y., et al. (2018) Clinical Comparison of Unilateral Biportal Endoscopic Technique versus Open Microdiscectomy for Single-Level Lumbar Discectomy: A Multicenter, Retrospective Analysis. *Journal of Orthopaedic Surgery and Research*, 13, Article No. 22. <https://doi.org/10.1186/s13018-018-0725-1>
- [5] Lin, G., Huang, P., Kotheraanurak, V., et al. (2019) A Systematic Review of Unilateral Biportal Endoscopic Spinal Surgery: Preliminary Clinical Results and Complications. *World Neurosurgery*, 125, 425-432. <https://doi.org/10.1016/j.wneu.2019.02.038>
- [6] 吴永超. 大力开展双通道脊柱内镜手术[J]. 临床外科杂志, 2022, 30(4): 301-302.
- [7] Colombini, A., Lombardi, G., Corsi, M.M., et al. (2008) Pathophysiology of the Human Intervertebral Disc. *The International Journal of Biochemistry & Cell Biology*, 40, 837-842. <https://doi.org/10.1016/j.biocel.2007.12.011>

- [8] Desmoulin, G.T., Pradhan, V. and Milner, T.E. (2020) Mechanical Aspects of Intervertebral Disc Injury and Implications on Biomechanics. *Spine*, **45**, E457-E464. <https://doi.org/10.1097/BRS.0000000000003291>
- [9] Mohd Isa, I.L., Teoh, S.L., Mohd Nor, N.H., *et al.* (2023) Discogenic Low Back Pain: Anatomy, Pathophysiology and Treatments of Intervertebral Disc Degeneration. *International Journal of Molecular Sciences*, **24**, Article No. 208. <https://doi.org/10.3390/ijms24010208>
- [10] Kreiner, D.S., Hwang, S.W., Easa, J.E., *et al.* (2014) An Evidence-Based Clinical Guideline for the Diagnosis and Treatment of Lumbar Disc Herniation with Radiculopathy. *The Spine Journal*, **14**, 180-191. <https://doi.org/10.1016/j.spinee.2013.08.003>
- [11] 经皮椎间孔镜 TESSYS 技术与开放手术治疗腰椎间盘突出症疗效及安全性比较[J]. 新疆医科大学学报, 2017, 40(10): 1289-1292.
- [12] Oxland, T.R. (2016) Fundamental Biomechanics of the Spine—What We Have Learned in the Past 25 Years and Future Directions. *Journal of Biomechanics*, **49**, 817-832.
- [13] Park, M., Son, S., Park, W.W., *et al.* (2021) Unilateral Biportal Endoscopy for Decompression of Extraforaminal Stenosis at the Lumbosacral Junction: Surgical Techniques and Clinical Outcomes. *Neurospine*, **18**, 871-879. <https://doi.org/10.14245/ns.2142146.073>
- [14] Eun, S., Eum, J., Lee, S., *et al.* (2017) Biportal Endoscopic Lumbar Decompression for Lumbar Disk Herniation and Spinal Canal Stenosis: A Technical Note. *Journal of Neurological Surgery Part A: Central European Neurosurgery*, **78**, 390-396. <https://doi.org/10.1055/s-0036-1592157>
- [15] Ahn, J., Lee, H., Choi, D., *et al.* (2018) Extraforaminal Approach of Biportal Endoscopic Spinal Surgery: A New Endoscopic Technique for Transforaminal Decompression and Discectomy. *Journal of Neurosurgery: Spine*, **28**, 492-498. <https://doi.org/10.3171/2017.8.SPINE17771>
- [16] Kim, J. and Choi, D. (2018) Unilateral Biportal Endoscopic Decompression by 30° Endoscopy in Lumbar Spinal Stenosis: Technical Note and Preliminary Report. *Journal of Orthopaedics*, **15**, 366-371. <https://doi.org/10.1016/j.jor.2018.01.039>
- [17] Chen, L., Zhu, B., Zhong, H., *et al.* (2022) The Learning Curve of Unilateral Biportal Endoscopic (UBE) Spinal Surgery by CUSUM Analysis. *Frontiers in Surgery*, **9**, Article ID: 873691. <https://doi.org/10.3389/fsurg.2022.873691>
- [18] Choi, K., Shim, H., Hwang, J., *et al.* (2018) Comparison of Surgical Invasiveness between Microdiscectomy and 3 Different Endoscopic Discectomy Techniques for Lumbar Disc Herniation. *World Neurosurgery*, **116**, e750-e758. <https://doi.org/10.1016/j.wneu.2018.05.085>
- [19] Choi, C.M., Chung, J.T., Lee, S.J., *et al.* (2016) How I Do It? Biportal Endoscopic Spinal Surgery (BESS) for Treatment of Lumbar Spinal Stenosis. *Acta Neurochirurgica*, **158**, 459-463. <https://doi.org/10.1007/s00701-015-2670-7>
- [20] Park, J.H., Jang, J.W., Park, W.M., *et al.* (2020) Contralateral Keyhole Biportal Endoscopic Surgery for Ruptured Lumbar Herniated Disc: A Technical Feasibility and Early Clinical Outcomes. *Neurospine*, **17**, S110-S119. <https://doi.org/10.14245/ns.2040224.112>