

下行性坏死性纵膈炎的早期诊治研究进展

赵冉冉^{1,2}, 龚忠诚^{1,2*}

¹新疆医科大学第一附属医院(附属口腔医院)口腔颌面肿瘤外科, 新疆 乌鲁木齐

²新疆维吾尔自治区口腔医学研究所, 新疆 乌鲁木齐

收稿日期: 2023年12月25日; 录用日期: 2024年1月19日; 发布日期: 2024年1月25日

摘要

下行性坏死性纵膈炎(descending necrotizing mediastinitis, DNM)是颌面颈部多间隙感染下行扩散至纵膈及其周围组织而引起的一种较严重的并发症, 死亡率非常高, 其主要原因就是延误诊断和不充分治疗。本文就近年来国内外关于DNM早期诊治的研究进展做详细综述, 以期总结DNM的诊治策略及经验。

关键词

下行性坏死性纵膈炎, 早期诊断, 治疗策略

Advances in the Early Diagnosis and Treatment of Descending Necrotizing Mediastinitis

Ranran Zhao^{1,2}, Zhongcheng Gong^{1,2*}

¹Oncological Department of Oral and Maxillofacial Surgery, The First Affiliated Hospital of Xinjiang Medical University (Affiliated Hospital of Stomatology), Urumqi Xinjiang

²Stomatological Research Institute of Xinjiang Uygur Autonomous Region, Urumqi Xinjiang

Received: Dec. 25th, 2023; accepted: Jan. 19th, 2024; published: Jan. 25th, 2024

Abstract

Descending necrotizing mediastinitis is a serious complication caused by multiple maxillofacial and cervical space infection that spreads downward to the mediastinum and surrounding tissues. Its mortality rate is extremely high because of delayed diagnosis and inappropriate treatment.

*通讯作者。

This article reviews the research progress of early diagnosis and treatment of DNM in recent years globally, in order to summarize the experience and strategy for curing it.

Keywords

Descending Necrotizing Mediastinitis, Early Diagnosis, Therapeutic Strategy

Copyright © 2024 by author(s) and Hans Publishers Inc.

This work is licensed under the Creative Commons Attribution International License (CC BY 4.0).

<http://creativecommons.org/licenses/by/4.0/>



Open Access

1. 引言

下行性坏死性纵膈炎(descending necrotizing mediastinitis, DNM)是一种少见的严重威胁生命的胸部感染,起始于口咽部,下行沿颈部筋膜间隙向纵膈蔓延[1]。Estrera 等[2]于 1983 年首次报道了该疾病作为口咽感染的并发症在术中或尸检中被发现。虽然发生率,但它发生脓毒性休克的风险较高[3],最近的报告中显示死亡率仍有 17.5% [4]。近年来,随着抗生素的广泛应用,越来越多的患者在感染初期会选择自行服用常规抗生素,虽然可以缓解部分症状如高热、寒颤等,但由于颌面颈部特殊的解剖结构,加之细菌种类丰富,感染会出现隐匿扩散,影响吞咽、呼吸,甚至发生脓毒血症和器官衰竭而严重威胁生命。所以对这种潜在致命感染的最佳处理是对可能的危险因素保持高度警惕,早期诊断、积极的外科清创,可大大降低病死率(约为 6.75%) [5] [6]。本文就 DNM 的早期诊断及治疗研究进展做一综述。

2. DNM 的病因

2.1. DNM 感染来源

牙源性感染和口咽部感染(如扁桃体炎和会厌炎)是 DNM 常见的感染来源,其他可能引起 DNM 的原因有咽炎、原发性颈部感染(包括创伤后感染)、颈部淋巴结炎、化脓性甲状腺炎、腮腺炎、创伤性气管插管(DNM 通常发生在术后的早期)和颈静脉药物的滥用[7]。有文献统计 DNM 按原因构成可分为牙源性感染(36%~47%),咽部感染(33%~45%),颈部间隙感染(15%)及其他头颈部感染(5%) [8]。

2.2. DNM 感染途径

口腔颌面部存在较多的潜在间隙,且各间隙之间含有丰富的疏松结缔组织,这些组织缺乏防御功能,一旦发生感染很容易向周围扩散,特殊解剖结构加之重力、呼吸运动及胸腔负压会使感染迅速下行至纵膈[9]。感染在扩散至纵膈的过程有三个主要的通路:气管旁通路至前纵膈,咽旁通路至中纵膈,咽后通路至后纵膈[10]。咽旁间隙是深部间隙感染的解剖枢纽,它与下颌下间隙、咽后间隙、颈动脉间隙等通往纵膈的重要通道均有联系[11]。在咽旁间隙的深处存在一个潜在间隙称“危险间隙”,上起颅底,经过后纵膈,止于横膈膜,感染很容易沿危险间隙进入后纵膈,导致预后变差[12]。

2.3. DNM 细菌培养

DNM 是由多种细菌混合感染引起的,包括革兰氏阳性菌、厌氧菌及少部分革兰氏阴性菌[13] [14]。有文献报道 DNM 的优势菌群为星链球菌、血管链球菌、中间链球菌、口氏普雷沃氏菌、定时芽胞杆菌和结瘤真杆菌[15]。临床上,早期 DNM 的治疗通常是使用广谱抗生素如第三代头孢菌素与甲硝唑或哌

拉西林/他唑巴坦和克林霉素的组合[16]。但是常会出现细菌的耐药性,使感染在早期得不到有效的控制,因此快速、精准的鉴定病原体对早期诊治 DNM 非常重要[17]。众所周知,病原体的体外培养耗时且繁杂,并且部分病原体在体外培养时不易存活[18]。据统计,约 70%的传染病患者因无法精准的识别病原体而不能得到及时有效的治疗,导致病情恶化[19]。近年来有研究将宏基因组学二代测序技术(metagenomic next generation sequencing, mNGS)应用于下行性坏死性纵膈炎的病原学检测中,这项技术是一种不需要培养就可以快速鉴定感染病原体的新技术,样本无需培养,直接进行测序检测,对无法培养的病原微生物检测更有优势。但同时这项技术对于样本的采集与分离、测序数据量及准确度要求高,需要保证低丰度微生物的检出,因此其临床应用价值仍需要继续深入研究[15] [20]。

3. DNM 的早期诊断

3.1. DNM 的诊断标准

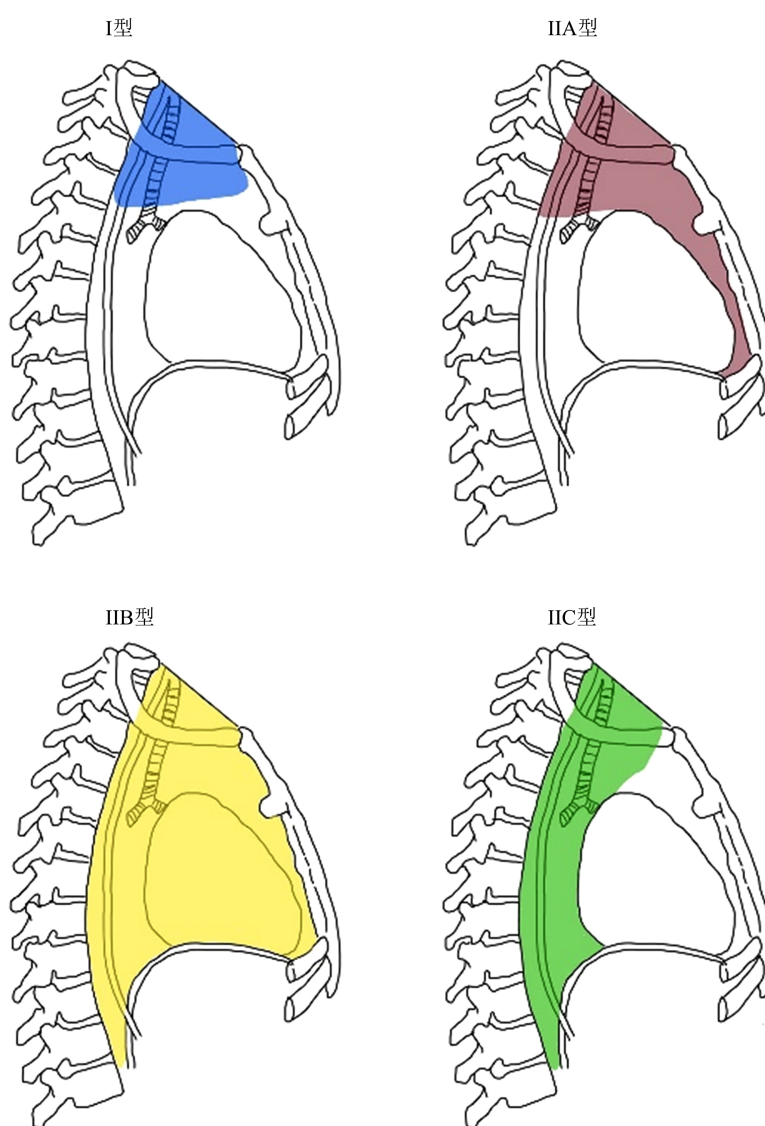


Figure 1. The new classification of DNM

图 1. DNM 的新分类

下行性坏死性纵膈炎目前使用的诊断标准是 Estreza [2]等在 1983 年提出的: ① 严重的口咽部感染; ② CT 等影像学检查显示纵膈炎症; ③ 术中或尸检确认的纵膈感染; ④ 口咽部感染与 DNM 存在必然联系。DNM 的术中诊断标准: 大体上可见灰白色坏死组织、出血量少、血管血栓形成、可闻及有恶臭的脓液、肌肉收缩消失, 以及黏附的组织缺乏张力(表现为手指压迫即可破溃) [21]。基于纵膈感染的途径, Endo [22]等提出了 DNM 的分型: I 型下行性坏死性纵膈炎, 又称局限型, 即脓性坏死物质下行后局限在颈部平面以下, 气管隆突平面以上区域, 包括前上纵膈及后上纵膈两个区域。II 型: 又称弥散型, 主要分为两个亚型(IIA 型: 感染位于前下纵膈间隙; IIB 型: 感染位于前后纵膈间隙)。但是有文献报道部分纵膈炎病例并不在以上的分型内, 所以对 DNM 提出了新的分类, I 型感染局限在气管隆突以上, II 型仍然是感染位于下纵膈, IIA 型感染位于前下纵膈, IIB 型感染位于前后纵膈, IIC 型感染局限在后纵膈, 见图 1 [23]。DNM 的分型能帮助临床医生准确的判断感染的进展, 并采取合适的手术方式, 以确保彻底的清除脓液。

3.2. 影像学在 DNM 早期诊断中的应用

影像学检查在下行性坏死性纵膈炎的早期诊断, 界定手术范围及转归的判断中都起着关键性的作用。颈胸部 CT 检查是 DNM 早期诊断的金标准, 有研究统计发现 CT 对于 DNM 早期诊断的敏感性: 100%, 特异性: 90% [8] [22]。增强 CT 要比 CT 平扫敏感度高, 同时增强 CT 对于辨别蜂窝织炎与脓肿的精确率高达 90%, 脓肿显示为边缘强化的低密度病灶, 病灶中央积气、液化坏死等特点, 而蜂窝组织炎表现为低密度组织影, 周围无强化[24] [25]。同时, 颈胸部 CT 影像中可以观察颌面、颈部、肺内及纵膈、胸腔的浸润, 纵膈正常脂肪平面消失、脓肿范围、纵膈积气形成均显示良好, 可以指导临床医生选择穿刺部位或引流排脓的部位[26]。临床中增强 CT 的检查需要注射造影剂, 少数患者会对造影剂过敏, 此时可以选择 MRI [27]。

4. DNM 的外科治疗现状

4.1. 内科治疗

DNM 通常是由兼性厌氧菌引起的混合性感染, 其内科治疗主要是抗生素的使用, 在病程初期一般会经验性的选择强效广谱抗生素。已经报道的有效的经验用药包括哌拉西林/他唑巴坦 - 万古霉素、克林霉素 - 头孢曲松或碳青霉烯类药物[28] [29]。但是单纯的药物治疗并不能有效的阻止 DNM 的发展, 主要是由于口颌面部细菌丰富, 且与外界相通, 所以临床中我们需要动态多次提取患者的分泌物或脓液, 进行细菌培养及药敏试验, 并针对性用药。

4.2. 辅助治疗

由于 DNM 属于混合性细菌感染, 所以高压氧(hyperbaric oxygen, HBO)治疗对于改善 DNM 症状也有帮助, HBO 可以抑制细菌外毒素的释放, 提高氧分压, 改善局部缺氧状态, 促进组织修复愈合[30] [31]。同时, DNM 的患者往往会出现电解质紊乱, 全身处于高消耗状态, 所以临床中需要及时给予患者营养支持, 密切关注电解质变化, 以免出现低钠、低钾、低蛋白等加重病情。

4.3. 外科治疗

对于 DNM 外科治疗包括充分清创及广泛开放累及的筋膜间隙, 主要方法有单纯经颈锁骨上切开引流、后外侧开胸术、胸骨正中切开术、剑突下引流和电视胸腔镜方法(VATS) [32]。手术方式不同, 预后也不同, 死亡率为 25% (从 0%到 83%) [33]。Qu [34]等以第四胸椎为界, 对第四胸椎以上的 I 型 DNM 采

用经颈部锁骨上窝的切开引流, 必要时联合剑突下引流, 第四颈椎以下的较广泛的 DNM 选择后外侧开胸术, 以确保彻底暴露前后纵膈, 彻底清创引流。但是开胸术会导致潜在的胸骨感染, 尤其是会发生胸骨骨髓炎, 所以要慎重选择开胸术[35]。

上纵膈受累时, 采用颈部及锁骨上切开引流就可以达到充分引流的效果; 前纵膈受累时, 采用胸骨正中切开术, 为避免发生胸骨骨髓炎也可以采用右后外侧开胸引流; 单纯后纵膈受累可以采用 VATS 或者后外侧开胸术; 对于前后纵膈均累及时, 则需要采用更彻底的胸廓切开术[36] [37]。2004 年 Isowa 等[38]首次报道了 VATS 胸腔镜对 DNM 患者的成功治疗。至此, 越来越多的学者表示, 对于不能耐受胸廓切开引流的患者, VATS 可以给整个胸腔提供良好的可视化且创伤更小的临床结果[39]。与开胸手术相比, VATS 伤口感染率更低, 住院时间更短, 长期并发症更少[40]。

5. 负压封闭式引流在 DNM 中的应用

诚然, 外科治疗中, 术式的选择至关重要, 恰当的引流方式同样重要。传统的引流方式包括引流管, 纱条引流, 属于被动引流, 对于切口的部位及切口大小要求相对较为严格, 而且需要术后不间断的冲洗换药, 护理过程繁杂。近年来, 主动引流装置已经逐渐替代传统纱条或引流管的被动引流方式成为治疗间隙感染中的首选。负压封闭式引流(Vacuum Sealing Drainage, VSD)是一种新型的主动引流装置, 包含有医用泡沫材料及具有多个侧孔的引流管, 可以将医用泡沫剪裁成符合脓腔的形状大小, 使之形成一个封闭的环境, 通过连接中心负压, 将腔隙内的渗血、渗液予以充分引流, 从而促进感染的愈合。Obdeijn 等[41]在 1999 年首次报道了将该项技术应用到胸骨切开后纵膈炎的治疗中, 并且取得了比较满意的效果。负压封闭引流的特点包括降低组织水肿, 扩张小动脉, 增加微循环的血流速度, 提高局部氧分压, 改善局部缺氧环境。国内在使用负压封闭引流技术治疗颌面颈部多间隙感染所致的下行性坏死性纵膈炎方面的研究相对较匮乏, 很少有文献将其进行统计学描述, 这也是我们将要研究的方向, 将负压封闭式引流方式应用在颌面颈部多间隙感染所致的 DNM 中, 并且进行统计学描述, 以期临床工作提供参考依据。

综上所述, 早期 DNM 患者可能会出现发热、疼痛、吞咽困难、颈部浮肿和呼吸困难, 我们需要积极完善影像学检查, 判断疾病的进展, 同时联合胸外科、耳鼻喉科、重症医学科、麻醉科等多科室共同制定恰当的治疗方式, 从而降低 DNM 的死亡率。

参考文献

- [1] Wu, P., Ye, F., Zhang, Z., et al. (2020) Descending Necrotizing Mediastinitis: Analysis of 9 Cases in Our Hospital. *Ear, Nose, & Throat Journal*, **100**, 350-353. <https://doi.org/10.1177/0145561320933964>
- [2] Estrera, A.S., Landay, M.J., Grisham, J.M., et al. (1983) Descending Necrotizing Mediastinitis. *Surgery, Gynecology and Obstetrics Archives*, **157**, 545-552.
- [3] Ye, R.H., Yang, J.C., Hong, H.H., et al. (2020) Descending Necrotizing Mediastinitis Caused by *Streptococcus constellatus* in an Immunocompetent Patient: Case Report and Review of the Literature. *BMC Pulmonary Medicine*, **20**, Article No. 43. <https://doi.org/10.1186/s12890-020-1068-3>
- [4] Hassanein, A.G., Mohamed, E.E.H., Hazem, M. and El Sayed, A.E.S.M. (2020) Assessment of Prognosis in Odontogenic Descending Necrotizing Mediastinitis: A Longitudinal Retrospective Study. *Surgical Infections*, **21**, 709-715. <https://doi.org/10.1089/sur.2019.302>
- [5] Palma, D.M., Giuliano, S., Cracchiolo, A.N., et al. (2016) Clinical Features and Outcome of Patients with Descending Necrotizing Mediastinitis: Prospective Analysis of 34 Cases. *Infection*, **44**, 77-84. <https://doi.org/10.1007/s15010-015-0838-y>
- [6] Sideris, G., Sapountzi, M., Malamas, V., et al. (2021) Early Detecting Cervical Necrotizing Fasciitis from Deep Neck Infections: A Study of 550 Patients. *European Archives of Oto-Rhino-Laryngology*, **278**, 4587-4592. <https://doi.org/10.1007/s00405-021-06653-4>

- [7] Kimura, A., Miyamoto, S. and Yamashita, T. (2020) Clinical Predictors of Descending Necrotizing Mediastinitis after Deep Neck Infections. *Laryngoscope*, **130**, E567-E572. <https://doi.org/10.1002/lary.28406>
- [8] Guan, X., Liang, X., Wang, F., et al. (2021) A New Classification of Descending Necrotizing Mediastinitis and Surgical Strategies. *Annals of Translational Medicine*, **9**, Article 356. <https://doi.org/10.21037/atm-21-121>
- [9] Sumi, Y. (2014) Descending Necrotizing Mediastinitis: 5 Years of Published Data in Japan. *Acute Medicine & Surgery*, **2**, 1-12. <https://doi.org/10.1002/ams2.56>
- [10] Soyulu, E., Erdil, A., Sapmaz, E., Somuk, B.T. and Akbulut, N. (2019) Mediastinitis as Complication of Odontogenic Infection: A Case Report. *Nigerian Journal of Clinical Practice*, **22**, 869-871. https://doi.org/10.4103/njcp.njcp_539_18
- [11] Kang, S.K., Lee, S., Oh, H.K., et al. (2012) Clinical Features of Deep Neckinfections and Predisposing Factors for Mediastinal Extension. *Korean Journal of Thoracic and Cardiovascular Surgery*, **45**, 171-176. <https://doi.org/10.5090/kjtcs.2012.45.3.171>
- [12] Jaworsky, D., Reynolds, S. and Chow, A.W. (2013) Extracranial Head and Neck Infections. *Critical Care Clinics*, **29**, 443-463. <https://doi.org/10.1016/j.ccc.2013.03.003>
- [13] Mazzella, A., Santagata, M., Cecere, A., et al. (2016) Descending Necrotizing Mediastinitis in the Elderly Patients. *Open Medicine*, **11**, 449-460. <https://doi.org/10.1515/med-2016-0080>
- [14] Pota, V., Passavanti, M.B., Sansone, P., et al. (2018) Septic Shock from Descending Necrotizing Mediastinitis—Combined Treatment with IgM-Enriched Immunoglobulin Preparation and Direct Polymyxin B Hemoperfusion: A Case Report. *Journal of Medical Case Reports*, **12**, Article No. 55. <https://doi.org/10.1186/s13256-018-1611-5>
- [15] Sun, Q., Li, Z., Wang, P., et al. (2022) Unveiling the Pathogenic Bacteria Causing Descending Necrotizing Mediastinitis. *Frontiers in Cellular and Infection Microbiology*, **12**, Article 873161. <https://doi.org/10.3389/fcimb.2022.873161>
- [16] Gunaratne, D.A., Tseros, E.A., Hasan, Z., et al. (2018) Cervical Necrotizing Fasciitis: Systematic Review and Analysis of 1235 Reported Cases from the Literature. *Head & Neck*, **40**, 2094-2102. <https://doi.org/10.1002/hed.25184>
- [17] Prigitano, A., Romanò, L., Auxilia, F., et al. (2018) Antibiotic Resistance: Italian Awareness Survey 2016. *Journal of Infection and Public Health*, **11**, 30-34. <https://doi.org/10.1016/j.jiph.2017.02.010>
- [18] Buehler, S.S., Madison, B., Snyder, S.R., et al. (2016) Effectiveness of Practices to Increase Timeliness of Providing Targeted Therapy for Inpatients with Bloodstream Infections: A Laboratory Medicine Best Practices Systematic Review and Meta-Analysis. *Clinical Microbiology Reviews*, **29**, 59-103. <https://doi.org/10.1128/CMR.00053-14>
- [19] Morens, D.M. and Fauci, A.S. (2012) Emerging Infectious Diseases in 2012: 20 Years after the Institute of medicine Report. *mBio*, **3**, e494-e506. <https://doi.org/10.1128/mBio.00494-12>
- [20] Duan, J., Zhang, C., Che, X., et al. (2021) Detection of Aerobe-Anaerobe Mixed Infection by Metagenomic Next-Generation Sequencing in an Adult Suffering from Descending Necrotizing Mediastinitis. *BMC Infectious Diseases*, **21**, Article No. 905. <https://doi.org/10.1186/s12879-021-06624-4>
- [21] Cainzos, M. and Gonzalez-Rodriguez, J. (2007) Necrotizing Soft Tissue Infections. *Current Opinion in Critical Care*, **13**, 433-439. <https://doi.org/10.1097/MCC.0b013e32825a6a1b>
- [22] Ridder, G.J., Maier, W., Kinzer, S., et al. (2010) Descending Necrotizing Mediastinitis: Contemporary Trends in Etiology, Diagnosis, Management, and Outcome. *Annals of Surgery*, **251**, 528-534. <https://doi.org/10.1097/SLA.0b013e3181c1b0d1>
- [23] Sugio, K., Okamoto, T., Maniwa, Y., Toh, Y., Okada, M., Yamashita, T., Shinohara, S., Yoshino, I., Chida, M., Kuwano, H. and Shiotani, A. (2021) Descending Necrotizing Mediastinitis and the Proposal of a New Classification. *JTCVS Open*, **19**, 633-647. <https://doi.org/10.1016/j.xjon.2021.08.001>
- [24] Wang, B., Gao, B.L., Xug, P. and Xiang, C. (2014) Images of Deep Neck Space Infection and the Clinical Significance. *Acta Radiologica*, **55**, 945-951. <https://doi.org/10.1177/0284185113509093>
- [25] Rana, R.S. and Moonis, G. (2011) Head and Neck Infection and Inflammation. *Radiologic Clinics of North America*, **49**, 165-182. <https://doi.org/10.1016/j.rcl.2010.07.013>
- [26] Ventura, S.E., Mondello, C., Cardia, L., et al. (2016) Odontogenic Abscess Complicated by Descending Necrotizing Mediastinitis: Evidence of Medical and Dental Malpractice. *Minerva Stomatologica*, **65**, 412-415.
- [27] 许雯, 汤玮, 余少卿, 等. 颈部 CT、超声与 MRI 对颈深部脓肿诊断价值的对比研究[J]. 临床耳鼻咽喉头颈外科杂志, 2019, 33(7): 672-674.
- [28] 郭治辰, 萨肯德克·居马太, 贾馨雨, 等. 59 例口腔颌面部多间隙感染继发下行坏死性纵隔炎的回溯性分析[J]. 口腔疾病防治, 2021, 29(2): 94-98.
- [29] Lanisnik, B. and Cizmarevic, B. (2010) Necrotizing Fasciitis of the Head and Neck: 34 Cases of a Single Institution

- Experience. *European Archives of Oto-Rhino-Laryngology*, **267**, 415-421. <https://doi.org/10.1007/s00405-009-1007-7>
- [30] 薛午申, 臧庆辉, 王志平. 脓肿切开引流联合高压氧治疗口腔颌面部多间隙感染的临床价值分析[J]. 中西医结合心血管病电子杂志, 2020, 8(27): 72-80.
- [31] Evans, L., Rhodes, A., Alhazzani, W., *et al.* (2021) Surviving Sepsis Campaign: International Guidelines for Management of Sepsis and Septic Shock 2021. *Intensive Care Medicine*, **47**, 1181-1247.
- [32] Zhang, Y., Wang, W., Xin, X., *et al.* (2022) Management of Descending Necrotizing Mediastinitis with Severe Thoracic Empyema Using Minimally Invasive Video-Assisted Thoracoscopic Surgery: A Case Report. *Translational Pediatrics*, **11**, 1415-1421. <https://doi.org/10.21037/tp-22-60>
- [33] Sandner, A. and Borgermann, J. (2011) Update on Necrotizingmediastinitis: Causes, Approaches to Management, and Outcomes. *Current Infectious Disease Reports*, **13**, 278-286. <https://doi.org/10.1007/s11908-011-0174-z>
- [34] Qu, L.Y., Liang, X., Jiang, B., *et al.* (2018) Risk Factors Affecting the Prognosis of Descending Necrotizing Mediastinitis from Odontogenic Infection. *Journal of Oral and Maxillofacial Surgery*, **76**, 1207-1215. <https://doi.org/10.1016/j.joms.2017.12.007>
- [35] Lanuti, M. (2007) Invited Commentary. *The Annals of Thoracic Surgery*, **83**, 396. <https://doi.org/10.1016/j.athoracsur.2006.10.042>
- [36] Pastene, B., Cassir, N., Tankel, J., *et al.* (2020) Mediastinitis in the Intensive Care Unit Patient: A Narrative Review. *Clinical Microbiology and Infection*, **26**, 26-34. <https://doi.org/10.1016/j.cmi.2019.07.005>
- [37] Abu-Omar, Y., Kocher, G.J., Bosco, P., *et al.* (2017) European Association for Cardio-Thoracic Surgery Expert Consensus Statement on the Prevention and Management of Mediastinitis. *European Journal of Cardio-Thoracic Surgery*, **51**, 10-29. <https://doi.org/10.1093/ejcts/ezw326>
- [38] Isowa, N., Yamada, T., Kijima, T., *et al.* (2004) Successful Thoracoscopic Debridement of Descending Necrotizing Mediastinitis. *The Annals of Thoracic Surgery*, **77**, 1834-1837. [https://doi.org/10.1016/S0003-4975\(03\)01260-8](https://doi.org/10.1016/S0003-4975(03)01260-8)
- [39] Min, H.K., Choi, Y.S., Shim, Y.M., *et al.* (2004) Descending Necrotizing Mediastinitis: A Minimally Invasive Approach Using Video-Assisted Thoracoscopic Surgery. *The Annals of Thoracic Surgery*, **77**, 306-310. [https://doi.org/10.1016/S0003-4975\(03\)01333-X](https://doi.org/10.1016/S0003-4975(03)01333-X)
- [40] Kiblawi, R., Zoeller, C., Zanini, A., *et al.* (2021) Video-Assisted Thoracoscopic or Conventional Thoracic Surgery in Infants and Children: Current Evidence. *European Journal of Pediatric Surgery*, **31**, 54-64. <https://doi.org/10.1055/s-0040-1716878>
- [41] Obdeijn, M.C., de Lange, M.Y., Lichtendahl, D.H. and de Boer, W.J. (1999) Vacuum-Assisted Closure in the Treatment of Poststernotomy Mediastinitis. *The Annals of Thoracic Surgery*, **68**, 2358-2360. [https://doi.org/10.1016/S0003-4975\(99\)01159-5](https://doi.org/10.1016/S0003-4975(99)01159-5)