

单切口改良Chevron截骨联合软组织松解在中重度踇外翻矫形中的应用

石守印, 海拉提·巴合提*, 孙俊刚, 徐江波, 周文正, 周敏

新疆维吾尔自治区人民医院骨科中心骨科创伤病区, 新疆 乌鲁木齐

收稿日期: 2024年2月25日; 录用日期: 2024年3月19日; 发布日期: 2024年3月26日

摘要

目的: 探讨采用单切口改良Chevron截骨联合软组织松解手术治疗中重度足踇外翻的临床效果。方法: 回顾性分析2018年6月至2022年12月我院收治的30例(42足)采用单切口改良Chevron截骨联合软组织松解手术治疗中重度踇外翻的患者资料, 其中男性2例, 女性28例; 年龄23~65岁, 平均(41.5 ± 12.5)岁。比较患者术前及末次随访时的踇外翻角(HVA)、跖骨远端固有角(PASA)和第1、2跖骨间夹角(IMA)、前中足美国足踝外科协会(AOFAS)评分、疼痛视觉模拟评分(VAS)的差异进行统计学分析, 记录患者满意度及并发症。结果: 30例患者术后随访12~24个月, 平均(18.5 ± 5.5)个月, 所有病例均获得满意的矫形效果, 无畸形复发、切口感染、跖骨头坏死、踇内翻等并发症。截骨端均获得骨性愈合, 2例患者术后出现跖趾关节僵硬, 无其他不适, 综合分析考虑患者术后石膏佩戴时间过长(患者自诉自行固定6周), 术后康复锻炼不足有关, 经过专业康复锻炼后治愈。末次随访时AOFAS评分和VAS评分均较术前有明显改善, 差异有统计学意义($P < 0.05$)。HVA、IMA、DMAA较术前均获较大改善, 差异有统计学意义($P < 0.05$)。结论: 对于中重度足踇外翻, 应用单切口改良Chevron截骨联合软组织松解手术治疗, 切口小、术后外观美观、患者满意度高, 是对外观要求较高年轻女性患者的首选术式。

关键词

踇外翻, 单切口, 改良Chevron截骨, 软组织松解

Application of Single Incision Modified Chevron Osteotomy Combined with Soft Tissue Release in Correction of Moderate and Severe Valgus

Shouyin Shi, Hailati Barheti*, Jungang Sun, Jiangbo Xu, Wenzheng Zhou, Min Zhou

Orthopedic Trauma Department of Orthopedic Center, People's Hospital of Xinjiang Uygur Autonomous Region,
*通讯作者。

文章引用: 石守印, 海拉提·巴合提, 孙俊刚, 徐江波, 周文正, 周敏. 单切口改良Chevron截骨联合软组织松解在中重度踇外翻矫形中的应用[J]. 临床医学进展, 2024, 14(3): 1289-1294. DOI: 10.12677/acm.2024.143840

Abstract

Objective: To investigate the clinical effect of single incision modified Chevron osteotomy combined with soft tissue release in the treatment of moderate and severe hallux valgus. **Methods:** The clinical data of 30 patients (42 feet) with moderate and severe valgus treated by single incision modified Chevron osteotomy combined with soft tissue release from June 2018 to December 2022 were analyzed retrospectively, including 2 males and 28 females, aged 23 to 65 years (mean 41.5 ± 12.5) years. The differences of valgus angle (HVA), intrinsic angle of distal metatarsal (PASA), intermetatarsal angle between the first and second metatarsals (IMA), American association of foot and ankle surgical association (AOFAS) score and visual analogue score (VAS) of anterior middle foot were compared before and at the last follow-up. Patient satisfaction and complications were recorded. **Results:** 30 patients were followed up for 12 to 24 months, with an average of (18.5 ± 5.5) months. All patients achieved satisfactory orthopedic results. There were no complications such as deformity recurrence, incision infection, metatarsal head necrosis and varus varus. Bone healing was achieved at the end of osteotomy. 2 patients had metatarsophalangeal joint stiffness and no other discomfort. Comprehensive analysis considered that the patients wore plaster for too long after operation (self-reported self-fixation for 6 weeks) and postoperative rehabilitation exercise is related to insufficiency, and it is cured after professional rehabilitation exercise. At the last follow-up, the AOFAS score and VAS score were significantly improved compared with those before operation, and the difference was statistically significant ($P < 0.05$). HVA, IMA and DMAA were significantly improved compared with those before operation ($P < 0.05$). **Conclusion:** For moderate and severe foot valgus, single incision modified Chevron osteotomy combined with soft tissue release has the advantages of small incision, beautiful appearance and high patient satisfaction, which is the first choice for young female patients with higher appearance requirements.

Keywords

Valgus, Single Incision, Modified Chevron Osteotomy, Soft Tissue Release

Copyright © 2024 by author(s) and Hans Publishers Inc.

This work is licensed under the Creative Commons Attribution International License (CC BY 4.0).

<http://creativecommons.org/licenses/by/4.0/>



Open Access

1. 引言

踇外翻畸形是临床上常见的前足畸形，轻度踇外翻一般不需要手术治疗，中重度踇外翻伴有明显疼痛，或者影响生活质量者往往需要手术干预。目前治疗踇外翻的方法很多，其中，改良 Chevron 截骨联合软组织松解手术是目前常用的术式之一，因该术式需要两个切口，对外观要求较高的女性患者还存在一些弊端。自 2018 年 9 月以来，笔者对该术式进行了进一步改良，采用足内侧单切口完成改良 Chevron 截骨联合软组织松解，通过随访，术后切口小、外观美观，患者满意度较高，现报道如下。

2. 资料与方法

2.1. 纳入与排除标准

纳入标准：① 临床确诊为中重度踇外翻畸形，伴有负重行走疼痛；② 有明确踇外翻畸形，要求行

手术矫正,且有强烈手术意愿;③术前患足负重正位X线片提示HVA > 30°或IMA > 13°;排除标准:①第1跖楔关节不稳定;②有明确第1跖趾关节骨性关节炎;③踝僵硬患者;④足部患有感染性疾病或者皮肤条件较差者;⑤踝外翻矫形手术失败或患有精神类疾病患者。

2.2. 一般资料

回顾性分析2018年6月至2022年12月我院收治的30例(42足)中重度踝外翻患者,男性2例,女28例。年龄23~65岁,平均(41.5 ± 12.5)岁。左足12例,右足13例,双足5例。26例主诉穿鞋行走时踝趾内侧疼痛(其中20例合并第2跖骨头下方胼胝形成,主诉前足负重时胼胝部位疼痛)。4例因踝外翻畸形影响外观,要求行手术矫形治疗。术前HVA为(35.5 ± 5.3)°,IMA为15.0° ± 3.3°,DMAA 22.5° ± 7.6°;AOFAS评分52.0 ± 5.1分;VAS评分7.2 ± 2.3分。所有患者经X线检查、AOFAS评分等确诊,符合踝外翻的诊断标[1]。以上病例采用单切口改良Chevron截骨联合软组织松解手术治疗,比较患者术前及末次随访时的踝外翻角(HVA)、跖骨远端固有角(PASA)和第1、2跖骨间夹角(IMA)、前中足美国足踝外科协会(AOFAS)评分、疼痛视觉模拟评分(VAS)的差异,进行统计学分析,记录患者满意度及并发症。

2.3. 手术方法

患者行神经阻滞+复合麻醉后,麻醉成功后常规消毒,铺巾,取第1跖趾关节内侧长约4cm纵行切口,保护好皮下感觉神经,显露内侧跖趾关节内侧关节囊,经跖趾关节囊上方向外游离软组织达近节趾骨外侧,拉钩将皮瓣牵向外侧,显露踝收肌在近节趾骨外侧止点并予以切断,将踝趾向足内侧复位,观察跖趾关节外侧挛缩软组织,根据情况,必要时进一步松解横韧带,跖趾关节外侧关节囊。倒“L”形切开增厚踝囊,显露跖骨头内侧和矢状沟,用微型摆锯沿矢状沟将跖骨头内侧骨赘切除,于跖骨头中心中上1/3和跖骨干中部分别植入1枚直径为2.0mm克氏针定位引导截骨方向(根据术前影像学评估情况,克氏针头部可适当向跖骨远端及跖侧倾斜一定角度,以调整第一跖骨长度和跖骨头负重点,对术后预防转移性疼痛很有必要),用微型摆锯在克氏针引导下进行截骨。截骨完成后拔除克氏针,将跖骨远端跖侧截骨部分向外侧推移,并用两枚克氏针临时固定。术中“C”型臂透视满意后用两枚Herbert空心钉固定截骨部位,电锯修整跖骨头内侧骨赘,切除内侧囊肿踝囊瓣,调整踝趾力线和第1跖趾关节匹配位置,并用2~0可吸收缝合线给予紧缩缝合。术中常规模拟负重位观察踝趾外观,再次“C”型臂透视确认HVA是否纠正,第1、2跖骨长度是否匹配,必要时可根据具体情况行第一跖骨近节Akin截骨术和第2、3跖骨Weil截骨术。如术前查体患肢Silfverskiöld试验(+),术中需要行小腿内侧小切口腓肠肌腱膜松解术。术毕,用弹力绷带将踝趾固定于中立位。

2.4. 术后处理

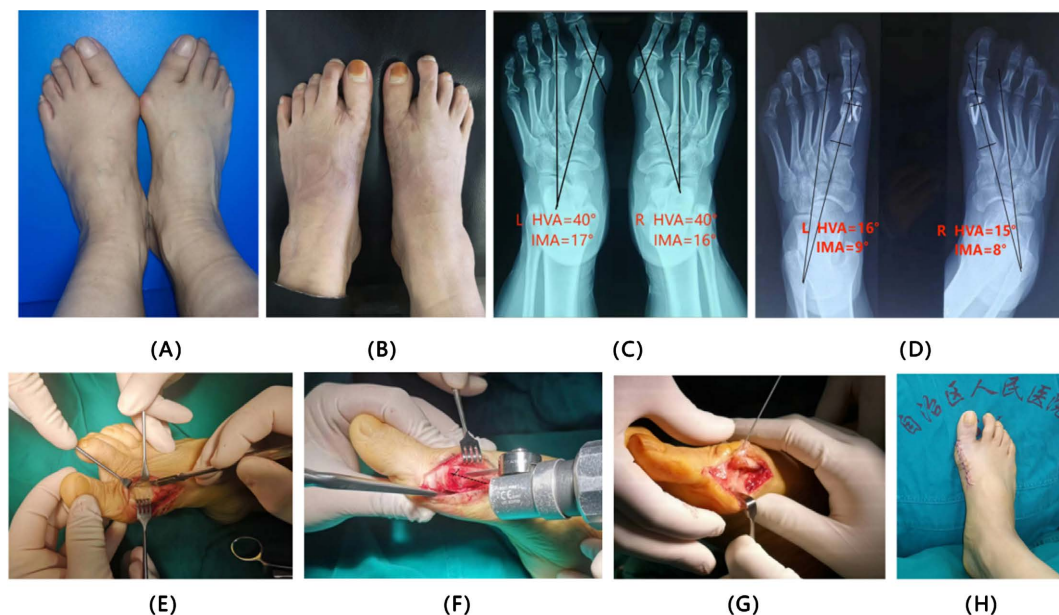
术后患者抬高患足,口服非甾体抗炎药止痛,次日患者可佩戴石膏或穿前足免负重鞋下床活动。术后24小时患者能耐受疼痛时尽早恢复拇趾跖趾关节和趾间关节主动和被动活动训练,术后2周拆线,6周逐渐恢复部分负重行走,12周后穿普通鞋活动,6个月后允许恢复正常负重活动。切口愈合后佩戴硅胶分趾垫3个月,避免畸形复发或矫形丢失。

2.5. 统计学方法

数据应用SPSS 13.0统计学软件进行分析。计量资料以均数±标准差($\bar{x} \pm s$)表示,对手术前后差值利用Shapiro-Wilk正态分析。符合正态分布则应用t检验,不符合则采用秩和检验,以P < 0.05为差异有统计学意义。

3. 结果

30 例患者术后随访 12~24 个月, 平均(18.5 ± 5.5)个月, 所有病例均获得满意的矫形效果, 无畸形复发、切口感染、跖骨头坏死、内翻等并发症。截骨部位均获得骨性愈合, 2 例患者出现跖趾关节部分僵硬, 未诉其他不适, 考虑和康复锻炼不足有关, 经给予康复锻炼后治愈(典型病例见图 1)。



(A)~(B) 术前、术后末次随访外观大体照片; (C)~(D) 术前、术后 HVA、IMA 影像学对比图像; (E) 内侧单切口经皮下软组织松解外观; (F) 克氏针定位, 改良 Chevron 截骨位置与截骨平面; (G) 截骨完成, 跖侧截骨平面向外移, 切除骨赘; (H) 术中模拟负重外观大体照片。

Figure 1. Typical case 1

图 1. 典型病例 1

末次随访时完善患足负重位正侧位 X 线检查, 记录对比术前、术后 HVA、IMA、DAMA、AOFAS 评分、VAS 评分。HVA: 术前为(35.5° ± 5.3°), HVA 术后为(6.80° ± 3.50°); IMA 术前为(15.0° ± 3.30°), IMA 术后为(5.20° ± 2.30°); DMAA 术前为(22.50° ± 7.60°), DMAA 术后为(6.20° ± 2.80°)。术后较术前均获较大改善, 差异有统计学意义(P < 0.05)。AOFAS 评分: 术前(52.0 ± 5.1)分, 术后(93.5 ± 6.2)分; VAS 评分: 术前(7.2 ± 2.3)分, 术后(2.0 ± 1.3)分。术后较术前有明显改善, 差异有统计学意义(P < 0.05) (见表 1)。

Table 1. Comparison of observation indicators between preoperative and final follow-up in patients with hallux valgus ($\bar{x} \pm s$)

表 1. 拇外翻患者术前与末次随访时观察指标比较($\bar{x} \pm s$)

时间	n	HVA 角 (°)	IMA 角 (°)	PASA 角 (°)	AOFAS 评分 (分)	VAS 评分 (分)
术前	30	35.5 ± 5.3	15 ± 3.3	22.5 ± 7.6	52.0 ± 5.1	7.2 ± 2.3
末次随访时	30	6.8 ± 3.5	5.2 ± 2.3	6.2 ± 2.8	93.5 ± 6.2	2.0 ± 1.3
t 值		16.78	9.30	6.35	-12.21	3.52
p 值		<0.005	<0.041	<0.034	<0.023	<0.037

4. 讨论

踇外翻是临床上常见的前足畸形, 据统计, 33%穿鞋子的成年人患有不同程度的拇外翻[1]。轻度踇外翻临床上一般不需要手术治疗, 中重度踇外翻伴有明显疼痛, 或者影响生活质量时往往需要手术干预。治疗踇外翻的方法很多, 据报道目前已经有 200 余种外科手术方案[2]。其中, 第 1 跖骨远端 Chevron 截骨因其操作简单, 创伤小是目前应用最广泛的术式之一[3]。但传统的 Chevron 存在以下不足[4]: ① 适应证狭窄, 只适用于轻度到中度的足踇外翻。② 不使用内固定矫形容易丢失。同时截骨端不稳定易出现截骨端不愈合, 导致手术失败[5], 第 1 跖骨远端 Chevron 截骨依靠跖骨远端的向外侧移位以纠正 IMA 角, 截骨端可移位的范围决定截骨术纠正畸形能力。文献报道每 1 mm 的截骨端的外侧位移, 大约纠正 1° 的 IMA 角[6], Badwey 等[7]的尸体研究显示, Chevron 截骨如果需要获得稳定只需要 50% 的截骨端接触。因此, Chevron 截骨对于 IMA 的纠正能力确实有其极限。但是传统 Chevron 手术由于远端骨块推移不足、内固定强度差、跖骨头缺血坏死风险等原因未能达到及时纠正 IMA 的极限。Myerson 等[8]认为改良 Chevron 对于术前 IMA 在 14°~17° 之间的患者也可以获得良好的矫正。并且对于 HVA 增大的重度踇外翻患者, 经过良好的外侧软组织松解及第 1 跖趾关节周围软组织平衡, 可以将 HVA 角纠正至正常范围之内。有报道改良 Chevron 截骨联合软组织松解可用于矫正中重度拇外翻, 临床效果满意[9] [10] [11]。

总之, 笔者采用的单切口改良 Chevron 截骨联合软组织松解手术治疗中重度踇外翻, 对原改良 Chevron 截骨进行了再次优化, 主要有以下优点: ① 截骨远端接近跖骨头中点, 其截骨方式和 Scarf 接近, 既增加了截骨部位的接触面积, 有利于截骨端愈合, 同时也保留了跖骨截骨部位的强度, 避免应力性骨折风险; ② 术中根据克氏针方向, 自由调整截骨平面, 避免术后转移性跖骨痛发生概率; ③ 该术式为单切口下完成手术操作, 切口小、恢复快、外观更加美观, 对术后外观要求较高的年轻女性患者更加适合。

本研究尚存以下不足: ① 存在回顾性研究自身的局限性; ② 因收集样本数量有限, 未进行亚组统计和危险因素分析; ③ 本研究未设置对照组。有待后续进行完善设计的大样本量的前瞻性对照研究, 进一步论证其治疗的有效性; ④ 尽管单切口改良 Chevron 截骨联合软组织松解手术治疗中重度足踇外翻术式选择还存在一定争议, 但其具有术后良好的影像学改变, 患者疼痛缓解和外观功能改善明显, 满意度高, 值得临床推荐使用。

参考文献

- [1] Mann, R.A. and Coughlin, M.J. (1999) Adult Hallux Valgus in Surgery of the Foot and Ankle.
- [2] Wagner, E. and Ortiz, C. (2012) Osteotomy Considerations in Hallux Valgus Treatment: Improving the Correction Power. *Foot and Ankle Clinics*, **17**, 481-498. <https://doi.org/10.1016/j.fcl.2012.06.007>
- [3] Kraus, T., Singer, G., Svehlik, M., et al. (2013) Long-Term Outcome of Chevron-Osteotomy in Juvenile Hallux Valgus. *Acta Orthopaedica Belgica*, **79**, 552-558.
- [4] Chandler, L.M. (2014) First Metatarsal Head Osteotomies for the Correction of Hallux Abducto Valgus. *Clinics in Podiatric Medicine and Surgery*, **31**, 221-231. <https://doi.org/10.1016/j.cpm.2013.12.004>
- [5] Andrews Boyd, J., Fallat Lawrence, M. and Kish John, P. (2016) Screw versus Plate Fixation for Chevron Osteotomy: A Retrospective Study. *The Journal of Foot and Ankle Surgery*, **55**, 81-84. <https://doi.org/10.1053/j.jfas.2015.06.024>
- [6] Harper, M.C. (1989) Correction of Metatarsus Primus Varus with the Chevron Metatarsal Osteotomy. An Analysis of Corrective Factors. *Clinical Orthopaedics & Related Research*, **243**, 180-183. <https://doi.org/10.1097/00003086-198906000-00027>
- [7] Badwey, T.M., Dutkowsky, J.P., Graves, S.C., et al. (1997) An Anatomical Basis for the Degree of Displacement of the Distal Chevron Osteotomy in the Treatment of Hallux Valgus. *Foot & Ankle International*, **18**, 213-215. <https://doi.org/10.1177/107110079701800405>
- [8] Bosco, J.A. (2010) *Reconstructive Foot and Ankle Surgery: Management of Complications; Second Edition*. JAMA,

- 305, 832-833. <https://doi.org/10.1001/jama.2011.198>
- [9] 何巍. 改良 Chevron 截骨术联合软组织松解术治疗中重度足拇外翻疗效分析[D]: [硕士学位论文]. 乌鲁木齐: 新疆医科大学, 2016. <https://doi.org/10.7666/d.D834186>
- [10] Lai, M.C., Rikhranj, I.S., Woo, Y.L., *et al.* (2018) Clinical and Radiological Outcomes Comparing Percutaneous Chevron-Akin Osteotomies vs Open Scarf-Akin Osteotomies for Hallux Valgus. *Foot & Ankle International*, **39**, 311-317. <https://doi.org/10.1177/1071100717745282>
- [11] 曹波, 刘强, 张恒, 等. 改良 Chevron 截骨术联合软组织松解术治疗中度外翻[J]. 中华骨与关节外科杂志, 2018, 11(8): 591-595. <https://doi.org/10.3969/j.issn.2095-9958.2018.08.009>