

CT引导下软线尾锚爪肺结节定位术后并发症影响因素分析

王友纲¹, 郑金科², 王国华^{1*}

¹青岛大学青岛市市立医院放射科, 山东 青岛

²莱西市市立医院放射科, 山东 青岛

收稿日期: 2024年2月8日; 录用日期: 2024年3月2日; 发布日期: 2024年3月8日

摘要

目的: 通过分析肺结节CT引导定位术后临床及CT资料, 探究肺结节定位术后并发症的影响因素。方法: 根据患者CT引导定位术后是否合并肺内出血、气胸等并发症, 分别对患者的基线资料及CT资料进行统计分析。结果: 1) 肺结节直径、毗邻血管、穿刺次数、穿刺时间与肺内出血相关($P < 0.05$)。2) 基础肺病、穿刺体位、穿刺次数、穿刺时间与气胸相关($P < 0.05$)。结论: CT引导下软线尾锚爪定位肺结节成功率高, 并发症少且可预测。

关键词

体层摄影术, X线计算机, CT引导, 肺结节, 定位针, 术前定位

Study on the Influencing Factors of Postoperative Complications in CT-Guided Localization of Pulmonary Nodules with Soft-Line Tail-Anchor Claw

Yougang Wang¹, Jinke Zheng², Guohua Wang^{1*}

¹Department of Radiology, Qingdao Municipal Hospital, Qingdao University, Qingdao Shandong

²Department of Radiology, Laixi Municipal Hospital, Qingdao Shandong

Received: Feb. 8th, 2024; accepted: Mar. 2nd, 2024; published: Mar. 8th, 2024

*通讯作者。

文章引用: 王友纲, 郑金科, 王国华. CT引导下软线尾锚爪肺结节定位术后并发症影响因素分析[J]. 临床医学进展, 2024, 14(3): 124-130. DOI: 10.12677/acm.2024.143675

Abstract

Objective: To analyze the clinical and CT data after pulmonary nodule localization surgery, and to explore the influencing factors of postoperative complications. **Methods:** The baseline and CT data of the patients were analyzed statistically according to the location of postoperative complications such as pulmonary hemorrhage and pneumothorax. **Results:** 1) The diameter, adjacent vessels, puncture times and puncture time were correlated with pulmonary hemorrhage ($P < 0.05$). 2) Basic pulmonary disease, diameter, puncture position, puncture times and puncture time were correlated with pneumothorax ($P < 0.05$). **Conclusion:** CT-guided localization of pulmonary nodules with soft-wire tail-anchor claw has a high success rate, fewer complications and can be predicted.

Keywords

Tomography, X-Ray Computed, CT-Guided, Pulmonary Nodules, Location Needle, Preoperative Location

Copyright © 2024 by author(s) and Hans Publishers Inc.

This work is licensed under the Creative Commons Attribution International License (CC BY 4.0).

<http://creativecommons.org/licenses/by/4.0/>



Open Access

1. 引言

随着胸部低剂量率 CT 和 AI 智能软件的普遍应用,越来越多的肺结节被发现[1]。其中高危结节,通常用电视胸腔镜(video assisted thoracoscopic surgery, VATS)手术切除。但胸腔镜对于小于 1 cm 的结节,尤其是磨玻璃结节(ground glass nodule, GGN)寻找比较困难。

临床医生为克服这种局限性,采用多种定位方法[2]。常用的有 Hookwire、弹簧圈、染色剂等定位方法,其成功率分别为 96.8% [3]、92.4% [4]、95% [5],具有操作繁琐、定位要求严格等不足。本研究中软线尾锚爪具有操作简便、成功率高的优势。本研究旨在分析其定位术后并发症影响因素,以期预测并减少其并发症发生。

2. 资料与方法

2.1. 一般资料

选取临沂市中心医院 2022 年 03 月~2023 年 02 月接受 VATS 肺结节切除术前定位术的 84 例患者,临床及影像学资料完整。其中,男性 28 例,女性 57 例;年龄 32~79 岁,平均(57.54 ± 10.035)岁;共 95 枚结节,73 例 1 枚结节、10 例 2 枚结节、1 例 3 枚结节;87 枚位于外周、8 枚居中央。

2.2. 仪器与方法

(1) 采用飞利浦 Brilliance Big Bore CT, 16 排,扫描参数:管电压 120 kV,管电流 80 mA,螺距 1.375,层厚 1 mm,层间距 1 mm。宁波胜杰康生物科技有限公司一次性使用肺结节定位针,即“软线尾锚爪定位针”。(2) 根据术前薄层(≤ 1.25 mm) CT 图像所示病灶位置选择合适体位;训练患者吸气-屏气-呼吸,使每次屏气状态一致;在病灶体表大致位置放置定位格栅,并行 CT 扫描;根据图像设计最佳穿刺路径。用 2%利多卡因对穿刺点进行局部浸润麻醉;定位针刺入皮肤,术者观测进针矢状位角度,助手观测进针

轴位角度,到达预测深度停止进针;复扫 CT 确定针尖位于病灶 5 mm 内,测量针尖沿穿刺路径至胸膜距离 a (mm);利用推送装置释放锚爪定位针,退出推送装置;缓慢捻转穿刺针退至胸膜腔,利用推送装置将尾线推送至胸膜腔,将穿刺针和推送装置一同拔出体表。复扫 CT 观测定位针位置是否满意,同时观察有无并发症。送入手术室接受手术治疗,标本送病理。

2.3. 测量指标

临床资料:患者性别、年龄、基础肺病(慢性支气管炎、肺气肿、间质肺病、肺结核等)、病理改变。CT 资料:病灶位置、质地、定位体位、次数、时间,以及患者配合程度等。

2.4. 统计学方法

采用 SPSS26.0 统计软件,计量资料采用 $(\bar{x} \pm s)$ 表示,行 t 检验;计数资料用例数(n)和百分比(%)表示,行 χ^2 检验。采用 Logistic 回归分析,判断并发症的独立影响因素。 $P < 0.05$ 有统计学意义。

3. 结果

95 枚结节定位中,31 枚出现针道周围肺野渗血(见图 1),均无咯血。其中,穿刺次数、穿刺时间、毗邻血管、病灶直径差异有统计学意义($P < 0.05$)(见表 1)。二元 Logistic 回归分析示穿刺时间、毗邻血管、病灶直径是独立影响因素($P < 0.05$)(见图 2)。

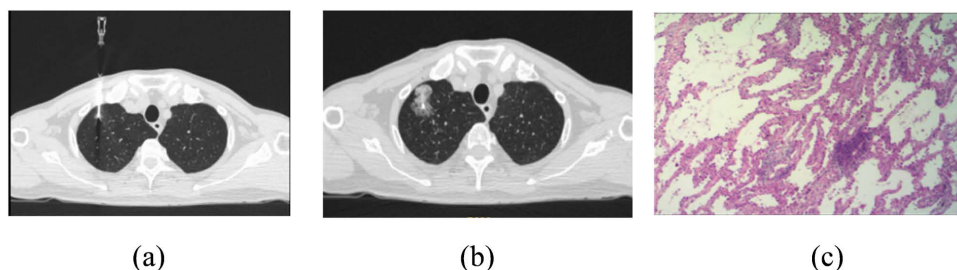


Figure 1. Localization of postoperative pulmonary field exudation and pathological sections
图 1. 定位术后肺野渗血及病理切片

图 1 男,72 岁。图 1(a):屏气中定位针穿刺至病灶边缘并释放“锚爪”。图 1(b):复扫 CT 示肺野片状密度增高影,为穿刺路径出血并向周围肺野渗出。图 1(c):病理诊断(右肺上叶尖段)吻合钉处不典型腺瘤样增生。

Table 1. Analysis of pulmonary field blood infiltration data

表 1. 肺野渗血资料分析

因素	无渗血	有渗血	T/ χ^2 值	P 值	
性别	男	15 (53.6%)	13 (46.4%)	3.438	0.064
	女	49 (73.1%)	18 (26.9%)		
年龄(岁)	(57.00 ± 10.06)	(58.64 ± 10.06)	0.747	0.457	
基础肺病	无	43 (71.7%)	17 (28.3%)	1.369	0.242
	有	21 (60.0%)	14 (40.0%)		
屏气	差	4 (57.1%)	3 (42.9%)	0.359	0.549
	良	60 (68.2%)	28 (31.8%)		
病理	良性	22 (62.9%)	13 (37.16%)	0.513	0.474
	恶性	42 (70.0%)	18 (30.0%)		

续表

体位	仰卧	24 (57.1%)	18 (42.9%)	3.632	0.163
	俯卧	36 (75.0%)	12 (25.0%)		
	侧卧	4 (80.0%)	1 (20.0%)		
穿刺次数	1次	53 (73.6%)	19 (26.4%)	5.272	0.022
	≥2次	11 (47.8%)	12 (52.2%)		
穿刺时间(s)		(515.89 ± 153.38)	(628.55 ± 185.81)	3.129	0.002
角度	否	28 (71.8%)	11 (28.2%)	0.590	0.443
	垂直/水平	36 (64.3%)	20 (35.7%)		
直径(mm)		(6.94 ± 3.35)	(8.60 ± 3.07)	2.322	0.022
位置	右上叶	19 (63.3%)	11 (36.7%)	1.846	0.764
	右中叶	1 (50%)	1 (50%)		
	右下叶	20 (76.9%)	6 (23.1%)		
	左上叶	17 (63.0%)	10 (37.0%)		
	左下叶	7 (70.0%)	3 (30.0%)		
毗邻血管	否	41 (75.9%)	13 (24.1%)	4.168	0.041
	是	23 (56.1%)	18 (43.9%)		
质地	实性	18 (69.2%)	8 (30.8%)	0.781	0.677
	亚实性	8 (57.1%)	6 (42.9%)		
	磨玻璃	38 (69.1%)	17 (30.9%)		
距离 A (mm)		(21.17 ± 9.28)	(20.41 ± 8.32)	-0.386	0.700

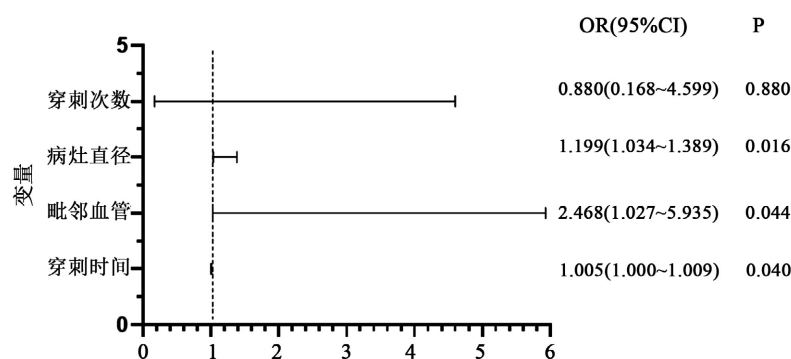


Figure 2. Regression analysis results of pulmonary field exudation

图 2. 肺野渗血回归分析结果

95枚结节定位中,52枚出现轻度气胸(肺压缩 < 2 cm [6]) (见图 3),无喘憋和胸膜反应。其中,基础肺病、穿刺次数、穿刺时间、穿刺体位差异有统计学意义($P < 0.05$) (见表 2)。二元 Logistic 回归分析示穿刺次数、穿刺时间、穿刺体位是独立影响因素($P < 0.05$) (见图 4)。

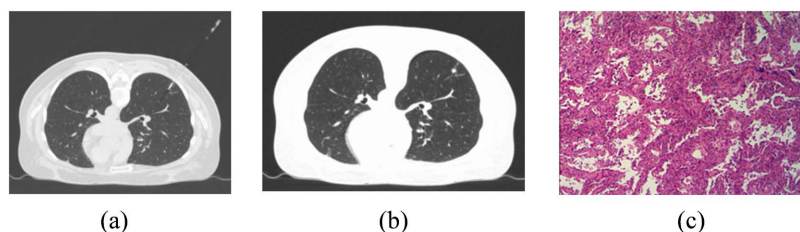


Figure 3. Localization of postoperative pneumothorax and pathological sections

图 3. 定位术后气胸及病理切片

图 3 女, 47 岁。图 3(a): 屏气中定位针穿刺至病灶边缘并释放“锚爪”。图 3(b): 复扫 CT 示肺野周边线状气体密度影。图 3(c): 病理诊断(右肺下叶)吻合钉处示原位腺癌。

Table 2. Analysis of pneumothorax data

表 2. 气胸资料分析

因素	无气胸	有气胸	T/ χ^2 值	P 值	
性别	男	11 (39.3%)	17 (60.7%)	0.573	0.449
	女	32 (47.8 %)	35 (52.2%)		
年龄(岁)	(57.98 ± 9.92)	(57.17 ± 10.21)	-0.387	0.700	
基础肺病	无	32 (53.8%)	28 (46.7%)	4.281	0.039
	有	11 (31.4%)	24 (68.6%)		
屏气	差	4 (57.1%)	3 (42.9%)	0.430	0.512
	良	39 (44.3%)	49 (55.7%)		
病理	良性	14 (40.0%)	21 (60.0%)	0.620	0.431
	恶性	29 (48.3%)	31 (51.7%)		
体位	仰卧	27 (64.3%)	15 (35.7%)	11.227	0.004
	俯卧	15 (31.3%)	33 (68.0%)		
	侧卧	1 (20.0%)	4 (80.0%)		
穿刺次数	1 次	28 (38.9%)	44 (61.16%)	4.877	0.027
	≥2 次	15 (65.2%)	8 (34.8%)		
穿刺时间(s)	(515.56 ± 154.81)	(584.83 ± 177.09)	2.008	0.048	
角度	否	20 (51.3%)	19 (48.7%)	0.967	0.325
	垂直/水平	23 (41.1%)	33 (58.9%)		
直径(mm)	(6.84 ± 1.79)	(8.27 ± 4.46)	-1.973	0.054	
位置	右上叶	13 (43.3%)	17 (56.7%)	4.431	0.623
	右中叶	0 (0.00%)	2 (10%)		
	右下叶	10 (38.5%)	16 (61.5%)		
	左上叶	16 (59.3%)	1 (40.7%)		
	左下叶	4 (40.0%)	6 (60.0%)		
毗邻血管	否	18 (43.9%)	23 (56.1%)	0.0548	0.816
	是	25 (46.3%)	29 (53.7%)		
质地	实性	11 (42.3%)	15 (57.7%)	0.948	0.623
	亚实性	8 (57.1%)	6 (42.9%)		
	磨玻璃	24 (43.6%)	31 (56.4%)		
距离 A (mm)	(20.41 ± 9.74)	(21.28 ± 8.40)	0.465	0.643	

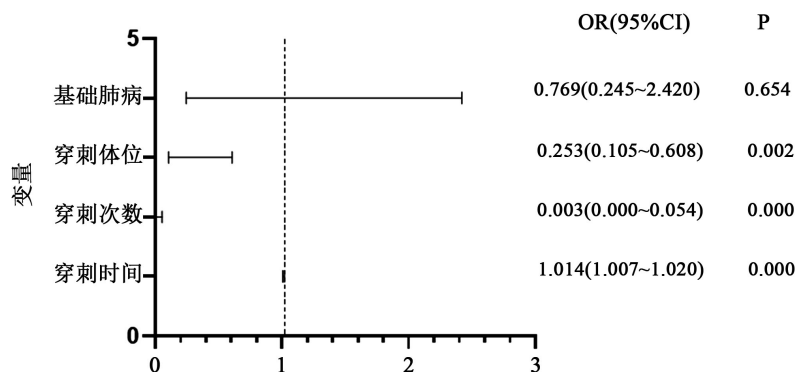


Figure 4. Regression analysis results of pneumothorax

图 4. 气胸回归分析结果

4. 讨论

据热消融治疗肺部亚实性结节专家共识(2021年版)[7]: GGN 经过 3~4 月观察,若不消失或无缩小,60%~80%为恶性。这部分结节需要 VATS 切除,但是很多小结节尤其纯磨玻璃结节在胸腔镜视野下很难被发现,增加了手术时间。这就需要对病灶进行术前定位,以便术中迅速准确找到“标靶”。其中,Hookwire 定位是临床中应用最广泛的[8],但由于钩后连接为金属丝,容易出现移位和脱钩,失败率较高[9]。而本研究中的定位针前方为“锚爪”,后方连接“软线尾”,成功率达到 97.89%,与既往研究成功率相似[10][11]。本研究主要目的是分析该定位针定位过程中出现并发症的相关因素,以期为 VATS 手术顺利进行保驾护航。

本研究组出血 31 枚(32.6%),均无咯血和血胸。单因素分析显示与穿刺次数、时间、毗邻血管及大小有关。分析肺脏拥有两套供血系统,血管密集分布,穿刺路径毗邻血管越多,血管损伤的机会越大,相应越容易出血[12]。由于病灶越小并且每次吸气屏气状态差异,导致穿刺次数和时间的增加,进而增加肺脏损伤的机会,导致血管损伤出血。气胸 52 枚(54.6%),均无喘憋及胸膜反应。单因素分析显示与基础肺病、穿刺体位、次数和时间有关。肺脏是充满气体的脏器,当进行穿刺时,针刺入肺内,外界空气可通过针轴进入胸腔,另外肺组织损伤,肺泡腔内气体亦可进入胸腔,共同造成气胸[13]。所以,穿刺次数和时间增加,肺损伤加重,大量肺泡气体进入胸腔[14]。另外,俯卧位时压迫心脏和胸廓,出现呼吸不畅[15],使肺脏带动针上下摆动幅度加大,加大肺脏损伤几率。对于有基础肺疾病的患者,肺质量较差,且配合吸气屏气较差,出现气胸的可能性明显增加。

总之,软线尾锚爪定位针在肺结节术前定位术中成功率高、创伤小、安全性高[16]。基础肺病、穿刺次数、时间等是并发症影响因素,对降低并发症的发生具有重要价值。

参考文献

- [1] Leung, C. and Shaipanich, T. (2019) Current Practice in the Management of Pulmonary Nodules Detected on Computed Tomography Chest Scans. *Canadian Respiratory Journal*, **2019**, Article ID: 9719067. <https://doi.org/10.1155/2019/9719067>
- [2] Bie, M., Zhao, X., Zhang, M., et al. (2021) A Novel Localization Technique for Peripheral Ground Glass Opacity Using Geometric Parameters Measured on CT Images. *BMC Surgery*, **21**, Article No. 345. <https://doi.org/10.1186/s12893-021-01343-8>
- [3] 李海飞, 孙立国, 徐鹏, 等. CT 引导下 Hook-Wire 针肺小结节定位术在胸腔镜肺结节切除术的临床应用[J]. 医学影像学杂志, 2022, 32(10): 1698-1701.
- [4] Lee, N.K., Park, C.M., Kang, C.H., et al. (2012) CT-Guided Percutaneous Transthoracic Localization of Pulmonary Nodules Prior to Video-Assisted Thoracoscopic Surgery Using Barium Suspension. *Korean Journal of Radiology*, **13**, 694-701. <https://doi.org/10.3348/kjr.2012.13.6.694>
- [5] 周东升, 蔡文超, 陈德周. 肺小结节术前 CT 引导下微弹簧圈及亚甲蓝定位的临床价值[J]. 福建医药杂志, 2020, 42(6): 80-83.
- [6] 王刚, 张国富, 张治礼. CT 引导下经皮穿刺肺部局灶性磨玻璃结节 42 例[J]. 介入放射学杂志, 2019, 28(2): 143-146.
- [7] 叶欣, 范卫君, 王忠敏, 等. 热消融治疗肺部亚实性结节专家共识(2021 年版) [J]. 中国肺癌杂志, 2021, 24(5): 305-322.
- [8] 陈学瑜, 赵广垠, 徐敬慈, 等. 102 例 CT 引导下术前 Hookwire 定位肺部结节的临床分析[J]. 中国胸心血管外科临床杂志, 2022, 29(1): 56-61.
- [9] Yang, F., Zhao, H., et al. (2020) Comparative Study on Preoperative Localization Techniques Using Microcoil and Hookwire by Propensity Score Matching. *Thoracic Cancer*, **11**, 1386-1395. <https://doi.org/10.1111/1759-7714.13365>
- [10] 张宇, 郭彦璞, 王辉, 等. CT 引导下一次性肺结节定位针在单操作孔电视胸腔镜肺结节手术前肺结节定位中的应用[J]. 新乡医学院学报, 2022, 39(7): 648-652.
- [11] 温焕舜, 孙宏亮, 梁朝阳. CT 引导下新型定位器在胸腔镜肺小结节手术中的应用[J]. 中日友好医院学报, 2021,

35(1): 16-19+2.

- [12] 耿坚, 姚明荣, 杨辰瑶, 等. CT 引导下微创埋线技术在肺小结节胸腔镜术前穿刺定位中的应用[J]. 中国中西医结合影像学杂志, 2020, 18(1): 19-21.
- [13] 王玮璟, 牛磊, 曾高云, 等. CT 引导下肺结节术前穿刺定位并发症及风险因素分析[J]. 实用医学影像杂志, 2020, 21(4): 436-437.
- [14] Yao, F., Wang, J., Yao, J., *et al.* (, 2018) Reevaluation of the Efficacy of Preoperative Computed Tomography-Guided Hook Wire Localization: A Retrospective Analysis. *International Journal of Surgery*, **51**, 24-30.
<https://doi.org/10.1016/j.ijssu.2018.01.014>
- [15] 戴伟荣, 李莉, 李欣, 等. 尘肺患者 CT 引导下经皮肺穿刺活检术后并发症及影响因素[J]. 中华劳动卫生职业病杂志, 2019, 37(1): 56-60.
- [16] 陈庆杰, 杨建波, 魏光夏, 等. 电视胸腔镜手术前 SPECT/CT 引导 Sens-cure 针穿刺定位肺小结节[J]. 中国介入影像与治疗学, 2021, 18(3): 152-155.