

外科手术治疗系统性红斑狼疮合并巨乳症1例

黄蓉^{1,2}, 赵琳琳², 刘璐¹, 张思浩^{1*}

¹青岛市市立医院乳腺外科, 山东 青岛

²大连医科大学研究生院, 辽宁 大连

收稿日期: 2024年2月19日; 录用日期: 2024年3月12日; 发布日期: 2024年3月19日

摘要

巨乳症是一种罕见的以乳房过度生长为特征的疾病。它常见的可能是与内分泌激素等生理条件相关, 主要包括青春期和妊娠期巨乳症, 也可能是某些疾病引起的激素紊乱和变化的结果, 譬如自身免疫疾病和恶性肿瘤合并的巨乳症。在临床上首诊常以患者极度影响生活质量就医, 而且系统性红斑狼疮合并巨乳症临床上极少见, 如今也未达成统一标准的治疗方案, 本例通过外科手术行双侧乳房全切术旨在达到系统性红斑狼疮合并巨乳症患者的临床获益, 现报道如下。

关键词

巨乳症, 外科手术, 系统性红斑狼疮, 个案报道

Surgical Treatment of Systemic Lupus Erythematosus with Macromastia: A Case Report

Rong Huang^{1,2}, Linlin Zhang², Lu Liu¹, Sihao Zhang^{1*}

¹Breast Surgery Department of Qingdao Municipal Hospital, Qingdao Shandong

²Graduate School of Dalian Medical University, Dalian Liaoning

Received: Feb. 19th, 2024; accepted: Mar. 12th, 2024; published: Mar. 19th, 2024

Abstract

Macromastia is a rare disease characterized by excessive breast growth. It may be commonly associated with physiological conditions such as endocrine hormones, mainly including puberty and

*通讯作者。

文章引用: 黄蓉, 赵琳琳, 刘璐, 张思浩. 外科手术治疗系统性红斑狼疮合并巨乳症 1 例[J]. 临床医学进展, 2024, 14(3): 664-669. DOI: 10.12677/acm.2024.143754

gestational breast cancer, or it may be the result of hormonal disorders and changes caused by certain diseases, such as autoimmune diseases and breast cancer combined with malignant tumors. In clinical practice, the initial diagnosis is often based on the patient's extreme impact on their quality of life, and the combination of systemic lupus erythematosus and macromastia is extremely rare. Currently, there is no unified standard treatment plan. In this case, bilateral total mastectomy was performed through surgery to achieve clinical benefits for patients with systemic lupus erythematosus and macromastia. The following is a report.

Keywords

Macromastia, Surgery, Systemic Lupus Erythematosus, Case Report

Copyright © 2024 by author(s) and Hans Publishers Inc.

This work is licensed under the Creative Commons Attribution International License (CC BY 4.0).

<http://creativecommons.org/licenses/by/4.0/>



Open Access

1. 病例资料

患者，女，41岁，既往2016年确诊系统性红斑狼疮，口服“甲泼尼龙、硫酸羟氯喹、阿尔法骨化醇”等药物缓解病情治疗。2022年7月确诊垂体微腺瘤。因“双乳增大2月余”入院。患者于2月前自觉双乳渐进性增大，伴乳房下垂，偶感右乳外上象限疼痛，无乳头溢血溢液，无局部皮肤红肿破溃，无发热，无低热盗汗，未诉其他特殊不适。1月前右乳破溃，范围约 1.5×1.5 cm，伴黄色清亮液体流出。短期内破溃口渐进性增大，于外院就诊，建议手术治疗。现患者为求进一步手术治疗转入本院。专科查体：生命体征平稳，双乳不对称，双侧乳房肥大，皮肤增厚，可见色素沉着，乳头表皮无溃破或湿疹样改变，乳头无内陷，无偏斜、脱屑、溃疡，“橘皮”征(一)，“酒窝”征(一)。双乳下垂，右乳头平腹股沟，左乳头平脐。右乳乳头外象限可见破溃，破溃范围约 10×7 cm，被覆脓胎。右侧乳腺10点方向距乳头12 cm处有一肿物，约“ 2×2 cm”大小，质韧，无压痛，表面光滑，活动度欠佳，与皮肤无粘连，边界欠清，无波动及搏动感，挤压肿物后乳头无溢液渗出。左乳未扪及肿物，双侧腋窝及锁骨上下未扪及肿大淋巴结。外院超声提示：双乳结节(BI-EADS 3类)，左侧腋窝淋巴结肿大，考虑反应性增生可能。

入科后，完善术前必要检查，查激素六项：PRL 53.97 ng/mL，雌二醇 E2 18 pg/mL，LH 2.42 mIU/mL，FSH 9.05 mIU/mL，FSH/LH 3.74，余癌胚抗原，甲胎蛋白及术前四项等实验室检查未见明显异常。垂体CT示：垂体偏左侧略隆起，建议MR检查。乳腺超声示：双乳多发紊乱囊性结构—囊性增生？双乳多发低回声结节，符合BI-EADS 3类，腺病可能。双侧腋下副乳可能。乳腺MR提示：双侧乳腺不对称增大，双侧乳腺多发大小不等囊样信号影，双侧乳腺腺体结构紊乱并多个结节样影，建议MR增强扫描综合评价(见图1)。目前诊断为：双侧巨乳症，诊断明确，因患者有系统性红斑狼疮和微垂体瘤，遂请神经外科和风湿免疫科会诊，会诊意见是建议加强控制基础原发病，可行手术。因患者双乳巨大(见图2)，已严重影响患者的身体健康及降低其生活质量，患者强烈要求行双侧乳房全切，排除其手术禁忌症，于2022-09-29在全麻下行双侧乳房切除术。术中设计横梭形切口，将双侧乳房自胸大肌表面切除。具体如下：麻醉成功后，病入取平卧位，双上肢外展 90° ，常规消毒铺单后，术者设计横梭形切口，使胸壁切口可无张力缝合，将右侧乳头、乳晕包括在切口内，长约20 cm，垂直切开皮肤及皮下组织。沿皮下及浅筋膜间隙游离皮瓣，上至锁骨，下至腹直肌前鞘，内至胸骨旁，外至背阔肌前缘，皮瓣厚约0.5 cm。将乳腺及基底胸肌筋膜自上而下，自内而外锐性剥离并切除。放置橡胶引流条2根，缝合切口。同法处理左侧乳房，设计横梭形切口，长约20 cm，因乳房过大，双侧乳房均已在中线处，双侧切口相接，切开皮

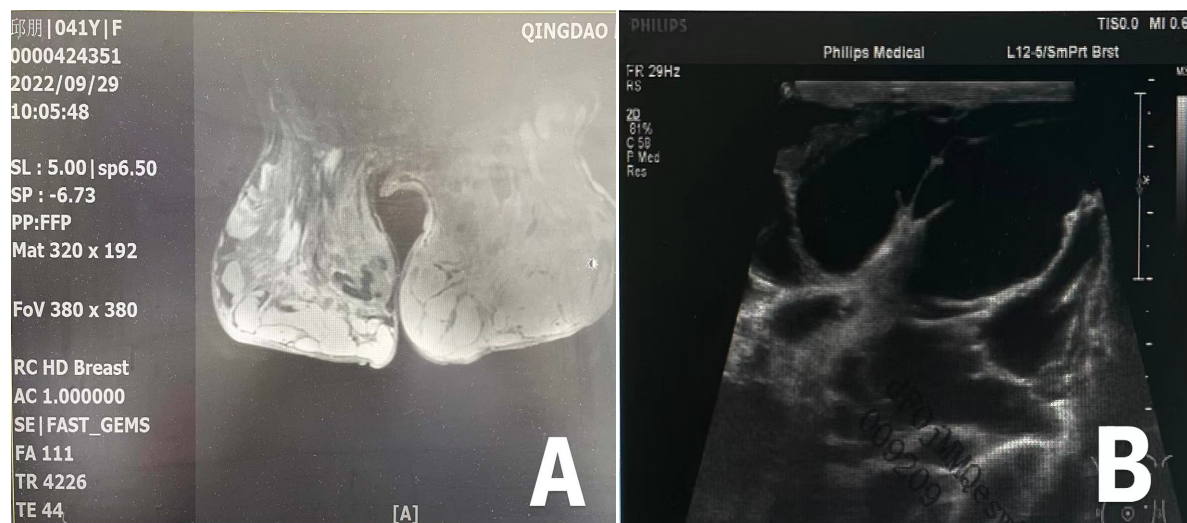


Figure 1. Preoperative breast imaging examination (A: Breast plain scan MRI; B: breast ultrasound)

图 1. 术前乳腺影像学检查(A: 乳腺核磁; B: 乳腺超声)

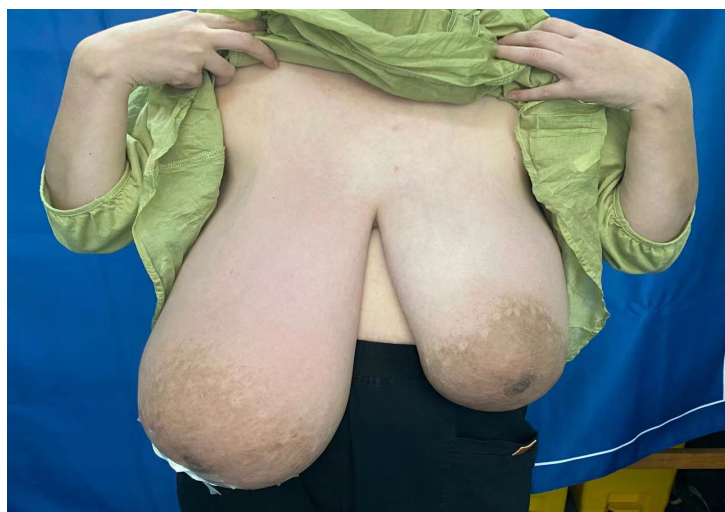

Figure 2. Preoperative examination revealed breast size: right nipple flat groin, left nipple flat navel

图 2. 术前查体见乳房大小: 右乳头平腹股沟, 左乳头平脐

肤、皮下组织。沿皮下及浅筋膜间游离皮瓣, 上至锁骨, 下至腹直肌前鞘, 内至胸骨旁, 外至背阔肌前缘, 皮瓣厚约 0.5 cm, 将乳腺及基底胸肌筋膜自上而下, 自内而外锐性剥离切除。放置橡胶引流条 2 根, 缝合切口。探查无活动性出血, 术中失血约 20 mL, 手术顺利。切下组织称重, 右侧乳房 5 kg, 左侧乳房 2.8 kg。术后病理回报: 大体所见: (右乳腺)乳腺单纯切除标本一件, 大 25 × 20 × 10 cm, 距乳头 2 cm, 皮肤表面见一溃疡区, 大小 6.5 × 3 cm, 切面呈囊实性, 囊腔内含淡黄色液体, 其余乳腺切面灰白灰黄色, 内见多个小囊腔, 囊腔内含淡黄色液体。(左乳腺)乳腺单纯切除标本一件, 大 24 × 21 × 8 cm, 切面灰白灰黄色质韧, 见多个小囊腔, 内含淡黄色清亮液体。病理诊断: (右侧)乳腺单纯切除标本: 乳腺腺病, 多发性囊肿形成, 部分区域慢性炎, 纤维母细胞增生, 皮肤表面溃疡形成。未见恶征。可符合巨乳症。(左侧)乳腺单纯切除标本: 乳腺腺病, 多发性囊肿形成, 部分区域慢性炎, 纤维母细胞增生, 可符合巨乳症。术后给予补液等对症支持治疗, 并术后连续 3 日给予静脉激素控制红斑狼疮, 避免病情波动, 注意观察切口情况及引流情况, 用胸壁绷带加压包扎, 减少皮下积液, 复查实验室检查未见明显异常, 患者自诉

无特殊不适, 术后恢复好, 术后 10 天准予出院, 嘱术后 2 周门诊拆线, 2~3 天换药一次。术后随访, 患者双侧胸壁手术切口皮肤对合良好, 切口局部无红肿无渗血渗液, 皮肤无青紫坏死, 皮下未扪及波动感, 双上肢无水肿不适, 桡动脉搏动可。

2. 讨论

巨乳症是指女性乳房单侧或双侧过度发育, 包括乳腺腺体及脂肪组织过度增生, 体积增大, 与躯体明显失调。其发病率从 1/28,000~1/100,000 不等[1]。在临床上常因乳房体积过大、腺体脂肪及结缔组织的过度增生而伴随出现乳房疼痛、破溃、感染、姿势不平衡, 胸部压迫感及背痛等诸多不适, 损伤了患者的身体健康, 降低了生活质量, 影响其心理健康。其诊断标准 2 倍于正常乳腺大小或更甚[2]。现如今巨乳症的病理机制尚未明确, 有研究表明可能与体内激素水平失衡有关。有专家研究表明[3]很大可能与局部乳腺组织的雌激素增多有关[4], 也可能归因于终末器官(即腺体)对循环性腺激素雌激素的敏感性增加。更有甚者[5]从基因层面研究孕酮受体的基因遗传变异与患巨乳症风险具有显著差异。然而是否全部类型巨乳症都与激素相关, 具体机制还待进一步探讨。常见的巨乳症根据病因可分为特发性、内分泌激素相关性(主要包括青春期和妊娠期巨乳症)及药源性三大类[4]。特发性巨乳症又能根据 BMI 分为 2 类, BMI $\geq 28 \text{ kg/m}^2$ 的巨乳症发病可能与肥胖有关, 而 BMI $< 28 \text{ kg/m}^2$ 者至今未发现明确的发病因素。内分泌激素相关性巨乳症常出现未行干预措施, 乳房进行性不断增大为主要临床症状, 有研究[6]表明青春期巨乳的发生可能与乳腺组织中 ER 的表达水平相关, 而妊娠后巨乳的发生可能与乳腺组织中 ER、PR 的表达水平都相关。药源性巨乳症常有口服药物史并且临床症状停药后不再进一步发展。这三类常见的巨乳症通常经过缩乳手术能取得良好的预后, 但也容易复发。还有罕见的类型如自身免疫疾病及乳腺恶性肿瘤合并巨乳症, 尽管目前还不清楚这种罕见的临床类型的确切机制, 但已经有人[7]提出了诸如末端器官超敏、自身免疫刺激抗体、高 IGF-1 和高泌乳素血症等理论, 已经描述了几个与自身免疫性疾病相关的巨乳症病例, 如系统性红斑狼疮、重症肌无力、格雷夫斯病、慢性血管炎、银屑病和桥本甲状腺炎等。现外科手术治疗也是这一类型巨乳症在临床上的首要治疗方式。

本例患者就是系统性红斑狼疮合并巨乳症, 既往有系统性红斑狼疮、微垂体瘤病史, 查体可见双侧乳房不对称且大于正常 2 倍体积增长, 右乳头平腹股沟, 左乳头平脐。伴随着双乳下垂, 右乳外上象限破溃等临床症状, 实验室检查提示泌乳素升高 PRL $> 50 \text{ ng/mL}$, 影像学示: 双侧乳腺不对称增大, 双侧乳腺多发大小不等囊样信号影, 双侧乳腺腺体结构紊乱并多个结节样影。该患者出现右乳破溃很有可能是由于乳房的快速生长会导致高热; 这种增大会导致肌肉不适和皮肤包膜过度拉伸, 在某些特定情况下就会导致溃疡。有研究[7]表明 SLE 可能诱发了某些促乳腺生长的细胞因子, 又或是乳腺本身可能是自身免疫复合物攻击的靶器官、体内微素失衡、乳腺组织高表达雌孕激素受体或对微素敏感性增高等因素有关。本例患者泌乳素明显升高, 较常见的巨乳症易发生高泌乳素血症, 但又未出现高泌乳素的一些常见临床症状, 如泌乳, 闭经及头痛等, 而雌激素和泌乳素都可刺激乳腺增生, 所以是否是由于泌乳素所引起的巨乳症还存在一定的怀疑。有报道[8]表示 40% 的 SLE 患者合并高泌乳素血症, 活动期 SLE 患者发生的比例更高, 血泌乳素水平与 SLE 疾病活动度有关。Lanzon 和 Navarra 报道[9] 1 例 SLE 患者在多次狼疮活动之后出现乳腺过度增生, 术后乳腺标本免疫组化染色示 50% 以上的上皮细胞有雌孕激素受体表达, 显著高于正常乳腺组织。本例患者符合其临床特点, 但遗憾的是本例患者未做免疫组化, 不能反向证实。

在临床上, 巨乳症不论是常见的或是罕见的, 外科手术治疗一直是首选, 因为其保守药物或者物理治疗虽能在一定程度上对症处理, 改善其并发症, 控制乳腺组织的生长, 却不能消除已经增生的乳腺, 更不能将乳房恢复到正常的水平。其保守治疗主要指的是物理支持治疗和药物对症治疗。物理支持治疗指起支撑作用的胸罩、物理乳房抽液及热敷等治疗, 药物对症治疗主要指运用止痛及肌松剂对症, 氢氯

噻嗪减轻乳房水肿,泼尼松减轻炎症反应,激素拮抗剂治疗内分泌激素相关型巨乳症[2] [8]。外科手术治疗在临床上常见为乳房全切术或者是乳房缩小术,后者唯一缺点是易复发,复发率为 16.1%,但优于前者是其美观性良好,对于有生育需求的青年女性来说,可将其作为首选。在外科手术准备前,可以根据乳房体积大小的不同进行分类,正常状态下为 250~300 cm³,当超过 400 cm³则提示存在肥大情况,以 600、800 和 1000 cm³为界分为轻度、中度和重度肥大[10]。对于轻、中度乳房体积及乳房形态良好、下垂不明显的特发性巨乳症患者可采用乳房脂肪抽吸术和乳房成形术,主要优点是能尽量减少皮肤损伤和腺体切除,手术创伤小,并发症少,美观性强。轻、中度伴有下垂的年轻患者可用改良双环缩乳术,术后瘢痕不明显,对乳管损伤低,可避免破坏泌乳功能。轻度、中度巨乳患者可用垂直切口上蒂或内侧蒂法,该术式主要缺点是影响乳头乳晕的血运。中、重度伴有下垂的患者可适用于改良垂直双蒂法,该术式美学效果不是很突出,术后可通过重建达到美学目的。还可适用于垂直切口下蒂法,该术式安全性较高,且术后效果确切,常为首选。重度巨乳症患者常适用于倒 T 切口下蒂法,是目前应用最广泛的乳房缩小技术[11]-[16]。相比百花齐放的巨乳缩小术式,乳房全切术式种类就少很多,也有兼顾美观要求的,二期或者同期做重建。本例患者因无生育要求,且心理负担较重,想达到根治的目的,强烈要求全切术,随行双侧乳房全切,术后恢复好,并发症少。

综上所述,巨乳症在临床上越来越多见,尤其是与激素或者肥胖相关的巨乳症患者。但由自身免疫疾病及乳腺恶性肿瘤合并巨乳症的罕见,这也要求临床医生注意其鉴别诊断,具体术式的选择也需要根据病情情况及疾病分类综合选择。外科手术治疗是其首选的治疗方式,是既能改善患者临床症状,减轻患者心理负担,又能根治其疾病的治疗方案。但就远期患者的生活质量及复发率,特别是早期的预防,在巨乳症合并自身免疫疾病这一类中显得尤其重要,其疾病进展快,更需要从病因做进一步的探讨和研究。

基金项目

腹壁上动脉化疗在局部晚期乳腺癌治疗中的应用研究, 320.6750.2022-19-66。

参考文献

- [1] Neblett, C., Venugopal, R., Johnson, M., *et al.* (2021) Gestational Gigantomastia—A Rare Entity Complicated by Life-Threatening Haemorrhage. *Journal of Surgical Case Reports*, **2021**, rjab050. <https://doi.org/10.1093/jscr/rjab050>
- [2] 曹月敏. 乳腺外科学[M]. 郑州: 河南科学技术出版社, 1991: 115.
- [3] 秦映芬, 沈寒蕾, 黄松, 韦敏怡. 巨乳症的临床与病理学观察[J]. 临床与实验病理学杂志, 2004(3): 292-294.
- [4] Massey, G.G., Firriolo, J.M., Nuzzi, L.C., *et al.* (2022) Risk Factors Associated with Severe Macromastia among Adolescents and Young Women. *Plastic and Reconstructive Surgery*, **150**, 1212-1218. <https://doi.org/10.1097/PRS.00000000000009719>
- [5] Kasielska-Trojan, A., Pietrusiński, M., Bugaj-Tobiasz, M., Strużyna, J., Borowiec, M. and Antoszewski, B. (2022) Genetic Factors of Idiopathic Gigantomastia: Clinical Implications of Aromatase and Progesterone Receptor Polymorphisms. *Journal of Clinical Medicine*, **11**, 642. <https://doi.org/10.3390/jcm11030642>
- [6] Dancey, A., Khan, M., Dawson, J., *et al.* (2008) Gigantomastia: A Classification and Review of the Literature. *Journal of Plastic, Reconstructive & Aesthetic Surgery*, **61**, 493-502. <https://doi.org/10.1016/j.bjps.2007.10.041>
- [7] 韩文雅, 赵天兰, 张永胜, 谢晓明, 张云涛, 余道江, 徐妍, 陈琦. 雌、孕激素受体与各类型巨乳发生发展的关系[J]. 苏州大学学报(医学版), 2009, 29(2): 318-320+394.
- [8] 李朝霞, 郑东辉, 李艳华, 戴冽. 系统性红斑狼疮合并妊娠期巨乳症一例[J]. 中华风湿病学杂志, 2014, 18(2): 142-144.
- [9] Swelstad, M.R., Swelstad, B.B., Rao, V.K., *et al.* (2006) Management of Gestational Gigantomastia. *Plastic and Reconstructive Surgery*, **118**, 840-848. <https://doi.org/10.1097/01.prs.0000232364.40958.47>
- [10] Lanzon, A.E. and Navarra, S.V. (2009) Gigantomastia in a Patient with Systemic Lupus Erythematosus Successfully

-
- Treated by Reduction Mamm-Oplasty. *Lupus*, **18**, 1309-1312. <https://doi.org/10.1177/0961203309106690>
- [11] 潘文兴, 郭超, 辛增桃, 等. 不同程度的巨乳症手术方式的选择策略[J]. 中国医疗美容, 2018, 8(9): 75-79.
- [12] Abboud, M.H. and Dibo, S.A. (2016) Power-Assisted Liposuction Mammoplasty (PALM): A New Technique for Breast Reduction. *Aesthetic Surgery Journal*, **36**, 35-48. <https://doi.org/10.1093/asj/sjv132>
- [13] 尹康, 赵利平, 吴国平, 等. 双环法与垂直双蒂法乳房缩小整形术的临床比较[J]. 重庆医学, 2016, 45(31): 4415-4417.
- [14] Kreithen, J., Caffee, H., Rosenberg, J., *et al.* (2005) A Comparison of the LeJour and Wise Pattern Methods of Breast Reduction. *Annals of Plastic Surgery*, **54**, 236-241.
- [15] Yazici, I., Demir, U., Fariz, S., *et al.* (2013) Meridian Pedicle Based Breast Shaping in Reduction Mammoplasty: A Technical Modification. *Aesthetic Plastic Surgery*, **37**, 372-379. <https://doi.org/10.1007/s00266-013-0064-x>
- [16] Cunningham, B.L., Gear, A.J., Kerrigan, C.L., *et al.* (2005) Analysis of Breast Reduction Complications Derived from the BRAVO Study. *Plastic and Reconstructive Surgery*, **115**, 1597-1604. <https://doi.org/10.1097/01.PRS.0000160695.33457.DB>