

Molecular Epidemiological Investigation of Hepatitis E Virus in *Rattus norvegicus* in Dali, Yunnan

Fuchun Peng

Agricultural Comprehensive Service Center of Yousuo Town, Eryuan County, Dali Prefecture, Dali Yunnan
Email: 13887297844@163.com

Received: Mar. 2nd, 2020; accepted: Apr. 13th, 2020; published: Apr. 20th, 2020

Abstract

Objective: To investigate the prevalence of Hepatitis E Virus (HEV) infection in *Rattus norvegicus* captured from Dali prefecture, Yunnan province. **Methods:** 55 samples of *Rattus norvegicus* from Dali city were tested by Reverse Transcription nested Polymerase Chain Reaction (RT-nPCR) and Histopathological observation (H.E.). **Results:** Fifty-five *Rattus norvegicus* tissue samples were tested in this study, among which the HEV positive rate in the liver was 18.1% (10/55) and the HEV positive rate in the kidney was 10.9% (6/55). Histopathological observations showed that HEV infection caused tissue damage in mice. **Conclusion:** There is hepatitis E virus infection in *Rattus norvegicus* in Dali prefecture of Yunnan province, which is beneficial to the understanding and prevention of hepatitis E virus in China.

Keywords

Hepatitis E Virus, Reverse Transcription Nested PCR, Histopathology

云南大理褐家鼠戊型肝炎病毒分子流行病学调查

彭福春

大理州洱源县右所镇农业综合服务中心, 云南 大理
Email: 13887297844@163.com

收稿日期: 2020年3月2日; 录用日期: 2020年4月13日; 发布日期: 2020年4月20日

摘要

目的: 了解云南省大理州捕获的褐家鼠中戊型肝炎病毒(Hepatitis E Virus, HEV)感染流行率。**方法:** 采用逆转录巢式聚合酶链反应(RT-nested PCR)技术及组织病理学观察(H.E.), 对大理州55份褐家鼠组织样品进行检测。**结果:** 本次实验检测55份褐家鼠组织样品, 其中肝脏中HEV阳性率为18.1% (10/55), 肾脏中HEV阳性率为10.9% (6/55), 且均无性别差异。组织病理学观察发现HEV感染会引起鼠组织损伤。**结论:** 云南省大理州褐家鼠中存在戊型肝炎病毒感染, 这将有利于中国戊型肝炎病毒的了解与防治。

关键词

戊型肝炎病毒, 逆转录巢式PCR, 组织病理学

Copyright © 2020 by author(s) and Hans Publishers Inc.

This work is licensed under the Creative Commons Attribution International License (CC BY 4.0).

<http://creativecommons.org/licenses/by/4.0/>



Open Access

1. 引言

戊型肝炎病毒(Hepatitis E Virus, HEV)是急性肝炎的主要病原体之一, 其发病率居于急性病毒性肝炎之首[1]。世界卫生组织(WHO)数据显示全球每年有 2000 万人感染 HEV, 其中死亡患者约 7 万人, 在孕妇中致死率高达 25% [2]。HEV 属于肝炎病毒科, 正肝炎病毒属, 是一种准包膜单链 RNA 病毒, 有八种基因型(HEV 1-8)和一个血清型, 可感染多种哺乳动物[3] [4] [5]。其中 HEV1 和 HEV2 只感染人类[6], HEV3、HEV4 和 HEV7 为人畜共患基因型, 可感染家猪、鹿、野猪和人类等[7], HEV5 和 HEV6 从日本野猪中分离得到[8], 从骆驼中分离得到的是基因型 HEV-7 和 HEV-8 [9]。

正肝炎病毒属可分为 4 种, 包括感染人类的正肝炎病毒 A (HEV-A), 在鸡中发现的正肝炎病毒 B(HEV-B), 在大鼠和雪貂中发现的正肝炎病毒 C (HEV-C), 以及在蝙蝠中发现的正肝炎病毒 D (HEV-D)。HEV-C, 也被称为鼠戊型肝炎病毒, 与 HEV-A 的序列同源性约为 55%~60% [10]。过去十年中, 在兔子、雪貂、貂、狐狸和驼鹿身上发现了越来越多的 HEV 类病毒[11] [12] [13] [14]。鼠戊型肝炎病毒最早在德国发现, 随后在美国、越南、印度尼西亚和中国的鼠类中均检测到这种病毒[11] [15] [16] [17] [18]。近年来, 有研究报道鼠戊肝病毒在世界范围内的鼠群中流行率较高[19] [20]。在中国云南省大理州的牛、山羊和猪中 HEV 感染阳性率较高, 分别为 37.1%、74.1%和 33.3% [21] [22] [23]。然而, 戊型肝炎病毒在云南家鼠中的感染情况尚不清楚, 本文对大理地区戊肝病毒感染情况进行了初步调查。

2. 材料和方法

2.1. 样本收集

褐家鼠(成年雄性, 18~22 g, n = 30; 成年雌性, 18~22 g, n = 25)由工作人员于 2015 年在大理地区某农村收集。采集新鲜的褐家鼠肝脏和肾脏, 一半置于-80℃保存备用, 一半浸泡于福尔马林溶液中备用。

2.2. 主要试剂

RNAiso Plus、逆转录酶(Rtase M-MLV)、RNA 酶抑制剂、实时荧光定量 PCR 试剂(SYBR R Premix Ex TaqTM II)均购自宝生物工程(大连)有限公司。

2.3. RNA 的检测与定量

使用 TRIzol®试剂盒(Invitrogen, 美国), 按照试剂盒使用说明书分离肝脏和肾脏的总 RNA。采用实时逆转录聚合酶链反应(RT-PCR)检测鼠戊型肝炎病毒 RNA。RT-PCR 采用逆转录酶试剂盒(AMV, Takara, 日本)进行。

2.4. HEV 组织病理学分析

将鼠肝脏和肾脏组织在固定液中固定修整、经过梯度酒精脱水、置于 37℃的透明液 1 h, 浸泡到石蜡中。在石蜡中包埋冷却后, 于切片机进行切片, 烘干备用。将组织切片浸泡到透明液 I、II、III 中 37℃ 各 1 h, 切片经过梯度酒精进行复水, 然后浸泡到苏木精中染色 4 min, 再浸泡到 1% 盐酸乙醇中分化 8 s。将切片浸泡到 0.5% 氨水中 8 s 进行反蓝, 然后浸泡到伊红中染色 8 s 复染, 再于梯度酒精中进行脱水, 浸泡到 37℃透明液 I、II 中各 20 min。将载玻片浸泡在透明载玻片用中性树胶密封, 检查, 并在显微镜下观察组织病理学变化及拍照[24]。

2.5. 统计分析

采用 GraphPad Prism 5 软件对实验数据进行统计分析。采用 Wilcoxon 配对检验确定两组间差异的显著性, 在本试验中, 以 0.05 的概率水平($P < 0.05$)为差异有统计学意义。

3. 结果

3.1. 褐家鼠中 HEV RNA 阳性率

为了了解戊型肝炎病毒在褐家鼠中的感染率, 采用逆转录聚合酶链反应(RT-nPCR)对云南省 55 例褐家鼠(雌性 25 例, 雄性 30 例)的肝脏及肾脏组织的 RNA 进行了检测, 如图 1 所示。结果显示肝脏中检测为 HEV 阳性为 10 例, 阳性率为 18.1% (10/55), 肾脏中 HEV 阳性 9 例, 阳性率为 10.9% (6/55), 这揭示了 HEV 感染在褐家鼠中高度流行。

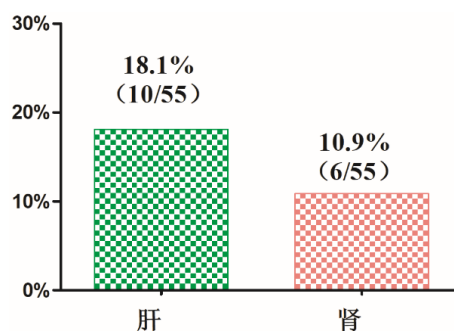


Figure 1. HEV RNA positive rates in liver and kidney tissues of *Rattus norvegicus*

图 1. 褐家鼠肝脏和肾脏组织中 HEV RNA 阳性率

3.2. HEV 感染在褐家鼠中无性别差异

在 30 例感染 HEV 的雄性褐家鼠肝脏中发现, HEV RNA 阳性为 7 例, 阳性率为 23.3% (7/30), 在 25 例感染 HEV 的雌性鼠肝脏中, 5 例检测为阳性, 阳性率为 24% (6/25), 且雄性与雌性之间无显著差异($P = 0.3385$)。在肾脏组织中, 雄性 HEV RNA 阳性为 4 例, 阳性率为 13.3% (4/30), 雌性有三例检测为 RNA

阳性，阳性率为 16% (4/25)，且雌性与雄性之间无显著差异($P = 0.0704$)。因此，肝脏和肾脏的 HEV RNA 阳性率在性别上无显著差异，如图 2 所示。

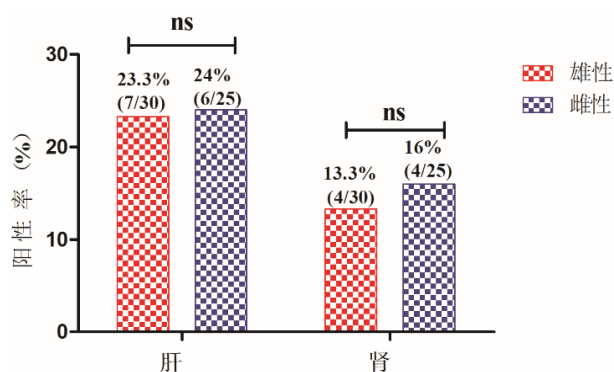


Figure 2. Positive rates of HEV RNA in different sex rat tissues of *Rattus norvegicus*

图 2. 褐家鼠 HEV RNA 在不同性别大鼠组织的阳性率

3.3. 组织病理学观察(H.E.)

采用病理学观察方法检测感染鼠肝脏和肾脏中是否存在炎症反应，从而进一步了解 HEV 感染可能引起组织损伤。结果显示大鼠组织出现肝脏炎症浸润，出现多核巨细胞；肾脏出现肾小球炎，肾小管炎，如图 3。这揭示了戊肝病毒的感染会引起组织损伤。

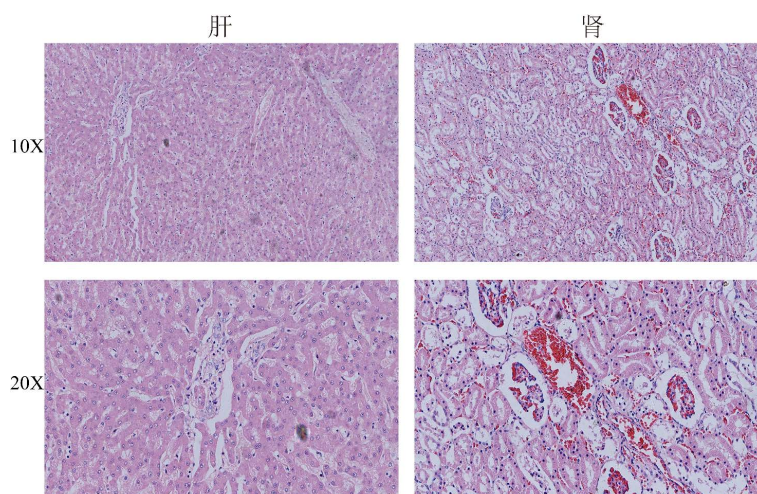


Figure 3. Histopathological observation of liver and kidney of infected mice

图 3. 感染鼠肝脏及肾脏组织病理学观察

4. 讨论

啮齿动物已被证明易受多种戊型肝炎病毒感染，因此可能是人类和家畜的潜在感染源[25]。在日本的一项研究中，来自猪场的 56 只棕色大鼠(褐家鼠)中有 10 只对戊型肝炎病毒呈阳性反应，此外，棕色大鼠已被证明有自己独特的戊型肝炎病毒种类，即大鼠戊型肝炎病毒[26]。作为一种新兴的与 HEV 相关的病原体，鼠戊型肝炎病毒首次在德国的一只挪威大鼠中被检测到[15]。目前，在不同的国家均发现存在这种病毒，如德国、越南和美国等[15] [16] [18]，这提示戊肝病毒感染在世界范围内的鼠类中广泛存在。

在本研究中，我们调查了来自中国云南省大理州褐家鼠中戊肝病毒的流行情况。结果发现在鼠的肝脏及肾脏中均有较高的阳性率，且无性别差异。组织病理学分析也显示肝脏及肾脏组织中有组织损伤，这些数据有力地证明了鼠 HEV 感染存在较高的风险高。综上所述，在云南省大理州，戊肝病毒在褐家鼠中感染率较高。戊型肝炎以前并不被认为是人畜共患病，最近一项研究表明，香港大鼠中分离的一株 HEV 与肝功能异常患者中分离的 HEV 相似，且免疫抑制的个体易出现持续性的 HEV 感染和肝外表现[27]，这提示了鼠 HEV 感染存在较高的人畜共患的危险。然而，大理分离的大鼠戊肝病毒是否会引起人类感染尚不清楚，因此，急需开展大规模的检测，并做好相应的灭鼠和防疫工作。

5. 结论

云南省大理州褐家鼠中存在戊型肝炎病毒感染，且戊型肝炎病毒会导致褐家鼠组织损伤，这将对对中国戊型肝炎病毒的了解与防治发挥重要作用。

致 谢

感谢昆明理工大学黄芬教授及王文静同学对本实验做出的贡献。

参考文献

- [1] Kamar, N., *et al.* (2012) Hepatitis E. *The Lancet*, **379**, 2477-2488. [https://doi.org/10.1016/S0140-6736\(11\)61849-7](https://doi.org/10.1016/S0140-6736(11)61849-7)
- [2] Rein, D.B., Stevens, G.A., Theaker, J., Wittenborn, J.S. and Wiersma, S.T. (2012) The Global Burden of Hepatitis E Virus Genotypes 1 and 2 in 2005. *Hepatology*, **55**, 988-997. <https://doi.org/10.1002/hep.25505>
- [3] Lu, L., Li, C. and Hagedorn, C.H. (2006) Phylogenetic Analysis of Global Hepatitis E Virus Sequences: Genetic Diversity, Subtypes and Zoonosis. *Reviews in Medical Virology*, **16**, 5-36. <https://doi.org/10.1002/rmv.482>
- [4] Todt, D., Gisa, A., Radonic, A., *et al.* (2016) *In Vivo* Evidence for Ribavirin-Induced Mutagenesis of the Hepatitis E Virus Genome. *Gut*, **65**, 1733-1743. <https://doi.org/10.1136/gutjnl-2015-311000>
- [5] Su, E., Va, A. and Rh, P. (2005) Thermal Stability of Hepatitis E Virus. *The Journal of Infectious Diseases*, **192**, 930-933. <https://doi.org/10.1086/432488>
- [6] Lee, G.Y., Poovorawan, K., Intharasongkroh, D., *et al.* (2015) Hepatitis E Virus Infection: Epidemiology and Treatment Implications. *World Journal of Virology*, **4**, 343-355. <https://doi.org/10.5501/wjv.v4.i4.343>
- [7] Rein, D.B., *et al.* (2016) Proposed Reference Sequences for Hepatitis E Virus Subtypes. *The Journal of General Virology*, **97**, 537-542. <https://doi.org/10.1099/jgv.0.000393>
- [8] Masaharu, T., *et al.* (2011) Analysis of the Full-Length Genome of a Hepatitis E Virus Isolate Obtained from a Wild Boar in Japan that Is Classifiable into a Novel Genotype. *Journal of General Virology*, **92**, 902-908. <https://doi.org/10.1099/vir.0.029470-0>
- [9] Lee, G.H., Tan, B.H., Teo, E.C., Lim, S.G., Dan, Y.Y., Wee, A., Aw, P.P., Zhu, Y., Hibberd, M.L., Tan, C.K., Purdy, M.A. and Teo, C.G. (2016) Chronic Infection with Camelid Hepatitis E Virus in a Liver Transplant Recipient Who Regularly Consumes Camel Meat and Milk. *Gastroenterology*, **150**, 355-357.e3. <https://doi.org/10.1053/j.gastro.2015.10.048>
- [10] Drexler, J.F., *et al.* (2012) Bats Worldwide Carry Hepatitis E Virus-Related Viruses that Form a Putative Novel Genus within the Family Hepeviridae. *Journal of Virology*, **86**, 9134-9147. <https://doi.org/10.1128/JVI.00800-12>
- [11] Johne, R., *et al.* (2014) Hepeviridae: An Expanding Family of Vertebrate Viruses. *Infection, Genetics and Evolution*, **27**, 212-229. <https://doi.org/10.1016/j.meegid.2014.06.024>
- [12] Lin, J., *et al.* (2014) Novel Hepatitis E Like Virus Found in Swedish Moose. *Journal of General Virology*, **95**, 557-570. <https://doi.org/10.1099/vir.0.059238-0>
- [13] Bodewes, R., *et al.* (2013) Identification of Multiple Novel Viruses, Including a Parvovirus and a Hepevirus, in Feces of Red Foxes. *Journal of Virology*, **87**, 7758-7764. <https://doi.org/10.1128/JVI.00568-13>
- [14] Krog, J.S., *et al.* (2013) Hepatitis E Virus Variant in Farmed Mink, Denmark. *Emerging Infectious Diseases*, **19**, 2028-2030. <https://doi.org/10.3201/eid1912.130614>
- [15] Johne, R., *et al.* (2010) Novel Hepatitis E Virus Genotype in Norway Rats, Germany. *Emerging Infectious Diseases*, **16**, 1452-1455. <https://doi.org/10.3201/eid1609.100444>

- [16] Li, T.C., *et al.* (2011) Characterization of Self-Assembled Virus-Like Particles of Rat Hepatitis E Virus Generated by Recombinant Baculoviruses. *Journal of General Virology*, **92**, 2830-2837. <https://doi.org/10.1099/vir.0.034835-0>
- [17] Mulyanto, Depamede, S.N., Sriasih, M., Takahashi, M., Nagashima, S., *et al.* (2013) Frequent Detection and Characterization of Hepatitis E Virus Variants in Wild Rats (*Rattus Rattus*) in Indonesia. *Archives of Virology*, **158**, 87-96. <https://doi.org/10.1007/s00705-012-1462-0>
- [18] Purcell, R.H., *et al.* (2011) Hepatitis E Virus in Rats, Los Angeles, California, USA. *Emerging Infectious Diseases*, **17**, 2216-2222. <https://doi.org/10.3201/eid1712.110482>
- [19] Sridhar, S., *et al.* (2018) Rat Hepatitis E Virus as Cause of Persistent Hepatitis after Liver Transplant. *Emerging Infectious Diseases*, **24**, 2241-2250. <https://doi.org/10.3201/eid2412.180937>
- [20] Ryll, R., *et al.* (2017) Detection of Rat Hepatitis E Virus in Wild Norway Rats (*Rattus norvegicus*) and Black Rats (*Rattus rattus*) from 11 European Countries. *Veterinary Microbiology*, **208**, 58-68. <https://doi.org/10.1016/j.vetmic.2017.07.001>
- [21] Huang, F., *et al.* (2016) Excretion of Infectious Hepatitis E Virus into Milk in Cows Imposes High Risks of Zoonosis. *Hepatology*, **64**, 350-359. <https://doi.org/10.1002/hep.28668>
- [22] Long, F., *et al.* (2017) High Prevalence of Hepatitis E Virus Infection in Goats. *Journal of Medical Virology*, **89**, 1981-1987. <https://doi.org/10.1002/jmv.24843>
- [23] Hao, X., *et al.* (2018) Hepatitis E Virus Detected in Pork Products. *Food and Environmental Virology*, **10**, 391-393. <https://doi.org/10.1007/s12560-018-9354-4>
- [24] Fen, H., *et al.* (2018) High Prevalence of Hepatitis E Virus in Semen of Infertile Male and Causes Testis Damage. *Gut*, **67**, 1199-1201. <https://doi.org/10.1136/gutjnl-2017-314884>
- [25] Adlhoch, C. and Baylis, S.A. (2020) The Emergence of Zoonotic Rat Hepatitis E Virus Infection. *Hepatology*, [Epub Ahead of Print] <https://doi.org/10.1002/hep.31241>
- [26] Kanai, Y., Hagiwara, K., *et al.* (2012) Hepatitis E Virus in Norway Rats (*Rattus norvegicus*) Captured around a Pig Farm. *BMC Research Notes*, **5**, 4. <https://doi.org/10.1186/1756-0500-5-4>
- [27] Sridhar, S., Yip, C.C., *et al.* (2020) Transmission of Rat Hepatitis E Virus Infection to Humans in Hong Kong: A Clinical and Epidemiological Analysis. *Hepatology*. <https://doi.org/10.1002/hep.31138>