

# 新型冠状病毒肺炎疫期急性胆道脓性血栓梗阻一例诊治体会

刘立民<sup>1</sup>, 张宗明<sup>1\*</sup>, 张 翀<sup>1</sup>, 刘 卓<sup>1</sup>, 万柏江<sup>1</sup>, 朱明文<sup>1</sup>, 赵 月<sup>1</sup>, 邓 海<sup>1</sup>,  
吴 芳<sup>2</sup>, 李秋阳<sup>2</sup>

<sup>1</sup>国家电网公司北京电力医院普外科, 北京

<sup>2</sup>国家电网公司北京电力医院病理科, 北京

Email: zhangzongming@mail.tsinghua.edu.cn

收稿日期: 2021年2月1日; 录用日期: 2021年3月16日; 发布日期: 2021年3月31日

## 摘 要

新型冠状病毒(COVID-19)肺炎疫情爆发以来, 全国各地医务人员众志成城, 打响了一场轰轰烈烈的疫情阻击战, 取得了举世瞩目的决定性抗疫胜利。由于疫情目前仍然在全世界肆虐, 因此积极做好疫情防控成为常态化工作。作为非定点医院、非隔离病区的普通外科, 如何在常态化防疫情况下, 既要做好防护工作、又要及时救治危急重患者的生命, 是时代赋予我们的一项迫切任务。本文通过介绍COVID-19疫情期间一例罕见老年急性胆道脓性血栓梗阻的诊治过程, 强化术前检查的针对性和特殊性, 分析急诊手术的必要性和紧迫性, 总结该例患者抢救成功的经验, 同时探讨疫情期间急诊手术的防护要点和注意事项, 以为常态化防疫期间的普通外科手术决策提供借鉴。

## 关键词

新型冠状病毒肺炎, 急性梗阻性化脓性胆管炎, 胆道脓性血栓

# Therapeutic Experience of Acute Biliary Pyogenic Thrombosis Obstruction during the Epidemic Period of COVID-19 Pneumonia: A Case Report

Limin Liu<sup>1</sup>, Zongming Zhang<sup>1\*</sup>, Chong Zhang<sup>1</sup>, Zhuo Liu<sup>1</sup>, Baijiang Wan<sup>1</sup>, Mingwen Zhu<sup>1</sup>, Yue Zhao<sup>1</sup>, Hai Deng<sup>1</sup>, Fang Wu<sup>2</sup>, Qiuyang Li<sup>2</sup>

<sup>1</sup>Department of General Surgery, Beijing Electric Power Hospital, State Grid Corporation of China, Beijing

\*通讯作者。

文章引用: 刘立民, 张宗明, 张翀, 刘卓, 万柏江, 朱明文, 赵月, 邓海, 吴芳, 李秋阳. 新型冠状病毒肺炎疫期急性胆道脓性血栓梗阻一例诊治体会[J]. 亚洲外科手术病例研究, 2021, 10(1): 1-6. DOI: 10.12677/acrs.2021.101001

<sup>2</sup>Department of Pathology, Beijing Electric Power Hospital, State Grid Corporation of China, Beijing  
Email: zhangzongming@mail.tsinghua.edu.cn

Received: Feb. 1<sup>st</sup>, 2021; accepted: Mar. 16<sup>th</sup>, 2021; published: Mar. 31<sup>st</sup>, 2021

## Abstract

Since the outbreak of coronavirus disease 2019 (COVID-19) pneumonia, the medical staff all over the country joined hands and launched a vigorous fight against the epidemic, and achieved the world's attention to the stage victory. As the epidemic continues to rampant around the world, actively doing a good job in epidemic prevention and control become the normalization work. Under the condition of normalized epidemic prevention, as a department of a non designated hospital in the rear of the epidemic situation, General surgery is facing on an urgent task entrusted by the times of how to effectively prevent nosocomial infection and avoid the occurrence of clustered epidemic events, and actively carry out emergency surgical treatment for critically-ill patients. This paper introduces the diagnosis and treatment process of a rare elderly patient with acute biliary pyogenic thrombosis obstruction during the outbreak of COVID-19, strengthens the pertinence and particularity of preoperative examination, analyzes the necessity and urgency of emergency operation, summarizes the successful rescue experience of the patient, and discusses the key points and precautions of emergency operation, so as to provide reference for emergency treatment and effective epidemic protection of general surgery during the normalized COVID-19 epidemic.

## Keywords

COVID-19, Acute Obstructive Suppurative Cholangitis (AOSC), Biliary Pyogenic Thrombosis

Copyright © 2021 by author(s) and Hans Publishers Inc.

This work is licensed under the Creative Commons Attribution International License (CC BY 4.0).

<http://creativecommons.org/licenses/by/4.0/>



Open Access

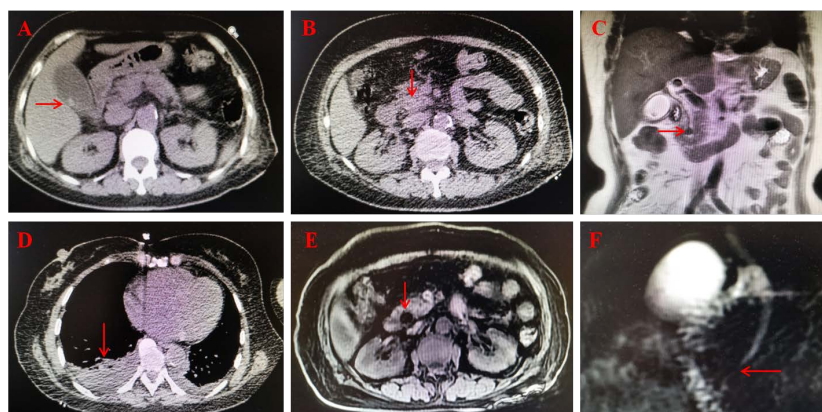
## 1. 引言

新型冠状病毒(COVID-19)肺炎疫情发生以来, 尽管我国已经取得了举世瞩目的决定性抗疫胜利, 但疫情目前仍然在世界各地肆虐, 因此积极做好疫情防控成为常态化工作。如何在常态化防疫情况下, 既要做好防护工作、又要及时救治急危重患者的生命, 是时代赋予我们的一项迫切任务。急性梗阻性化脓性胆管炎是一种起病急、病情快、休克早、病死率高的急腹症, 因此积极早期诊断、及时解除梗阻、通畅胆道引流是抢救患者生命的关键。征得患者知情同意, 本文报道 COVID-19 疫情期间一例罕见的老年急性胆道脓性血栓梗阻的诊治体会, 以期常态化防疫期间的普通外科手术决策提供借鉴。

## 2. 病例资料

患者女性, 63岁, 因“右上腹痛3天”于2020年2月12日急诊入院。3天前因右上腹绞痛就诊于我院急诊科, 诊断为急性结石性胆囊炎, 给予厄他培南抗感染治疗3天, 腹痛无明显缓解, 并出现皮肤、小便发黄, 无发热寒战, 无咳嗽咳痰。今日因腹痛加剧再次就诊, 排除疫区、疫情接触史, 胸腹部CT显示右侧胸腔积液、双下肺膨胀不全、急性胆囊炎、胆囊结石, 见图1(A)、图1(B)、图1(D), B超报告

胆囊结石、胆总管上段宽约 1 cm、胆总管下段显示不清，血常规白细胞  $18.1 \times 10^9/L$ 、中性粒细胞比例 93.8%，血高敏 C 反应蛋白 185.31 mg/L，肝功能总胆红素 85.24  $\mu\text{mol/L}$ 、直接胆红素 52.61  $\mu\text{mol/L}$ 、丙氨酸氨基转移酶 278 U/L，请感染科专家会诊、评估，暂排除 COVID-19，不排除潜伏期可能，住院后需进行单间隔离病房治疗，进行有创操作及手术过程中需采取安全有效的防护措施，经医院 COVID-19 疫情专家组批准收住院，入住普外科单间隔离病房。既往史：肾病综合征病史 20 年，2 型糖尿病病史 10 余年，脑梗死病史 1 年。入院查体：体温 36.9℃，心率 89 次/分，呼吸 20 次/分，血压 145/85 mmHg，皮肤巩膜明显黄染，右上腹压痛，Murphy 氏征阳性，肝区叩痛。入院后辅助检查：核磁共振胰胆管成像显示胆囊结石、胆囊炎、胆总管下段未充盈，见图 1(C)、图 1(E)、图 1(F)。血降钙素原 28.06 ng/mL (参考值  $\leq 0.08$  ng/mL)，血 CA199 2613 U/mL (参考值 0.0~37.0 U/mL)，血气分析氧分压 56.8 mmHg (80.0~100.0 mmHg)、氧饱和度 89.3% (参考值 92.0%~99.0%)、二氧化碳分压 36 mmHg (参考值 35.0~45.0 mmHg)，血淀粉酶 519 U/L (参考值 15~115 U/L)、脂肪酶 256 U/L (参考值 6~51 U/L)，血凝常规凝血酶原时间 12.4 s (参考值 9.4~12.5 s)、国际标准化比值 1.12 (参考值 0.81~1.21)、纤维蛋白原 4.94 g/L (参考值 2.0~4.0 g/L)、D-二聚体 3.02 mg/L (参考值  $\leq 0.25$  mg/L)。初步诊断：急性梗阻性化脓性胆管炎、急性结石性胆囊炎、胆源性胰腺炎、I 型呼吸衰竭。



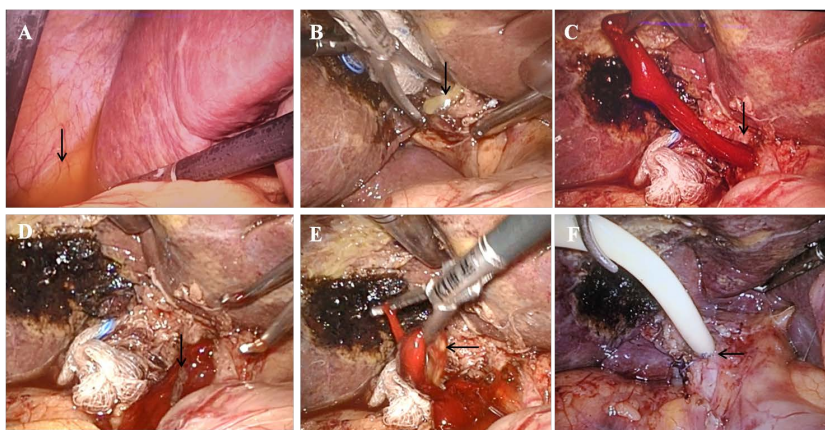
A: CT 显示胆囊双边征、结石(箭头); B: CT 显示胆总管内低密度影(箭头); C: MRI 显示胆总管下端低信号影(箭头); D: CT 显示右侧胸腔积液(箭头); E: MRI 显示胆总管胰腺段低信号影(箭头); F: MRCP 显示胆总管下段未充盈(箭头)。

Figure 1. Preoperative abdominal imaging

图 1. 术前影像学检查

经过积极术前准备，在患者签署“医院应对 COVID-19 疫情手术筛查表”、承诺非疫区接触后，在做好手术房间、用品、人员隔离防护措施前提下，按指定防护路线转运至手术室，在特定的独立负压手术间行急诊腹腔镜探查，术中见肝周有炎性渗出液、胆囊积脓、胆总管内脓性血栓，予以行腹腔镜胆囊切除、胆总管脓性血栓(约  $1.0 \times 5.0$  cm)取出、T 管引流、腹腔引流术，见图 2(A)~(F)，术毕将病理标本放入双层标本袋密封后送检，医疗废物放入双层医疗废物袋密封后处置。术后带气管插管，沿指定防护路线送回普外科原单间隔离病房，呼吸机辅助治疗 12 小时后顺利脱机，继续给予加强抗感染、保肝、营养支持治疗。术后第 1 天血常规白细胞  $8.1 \times 10^9/L$ 、中性粒细胞比例 84.3%，血高敏 C 反应蛋白 138.88 mg/L，肝功能总胆红素 50.31  $\mu\text{mol/L}$ 、直接胆红素 28.02  $\mu\text{mol/L}$ 、丙氨酸氨基转移酶 98 U/L，血淀粉酶 303 U/L、脂肪酶 53 U/L，血凝常规凝血酶原时间 11.2 s、国际标准化比值 1.02、纤维蛋白原 4.39 g/L、D-二聚体 1.12 mg/L。术后第 3 天各项检验指标基本恢复正常，开始流质饮食。术后恢复顺利，第 14 天解除隔离病房观察，夹闭 T 管后带管出院，备术后 6 周拔除 T 管。术后病理报告：胆囊体壁慢性炎症急性发作，胆囊管

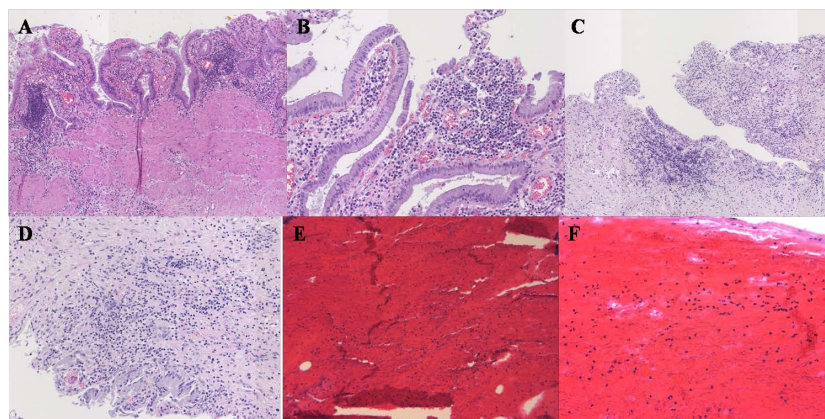
壁急性炎症、部分粘膜上皮脱落消失，胆总管血栓镜下见大量红细胞及散在白细胞，见图 3。术后随诊 1 年，患者腹部 CT 检查未发现胆总管结石或狭窄，肝功能正常。



A: 肝周炎性渗出液(箭头); B: 胆囊管积脓(箭头); C: 胆总管血栓(箭头); D: 胆总管脓栓(箭头); E: 胆总管脓性血栓(箭头); F: 胆总管 T 管(箭头)。

**Figure 2.** Intraoperative findings

**图 2.** 术中所见



A-B: 胆囊体壁慢性炎症急性发作; C-D: 胆囊管壁急性炎症、部分粘膜上皮脱落消失; E-F: 胆总管血栓，镜下见大量红细胞及散在白细胞; HE 染色, A、C、E ( $\times 100$ ), B、D、F ( $\times 200$ )。

**Figure 3.** Postoperative pathological examination

**图 3.** 术后病理检查

### 3. 讨论

#### 3.1. COVID-19 疫情现状

2019 年 12 月爆发的 COVID-19 肺炎，不仅对人民群众的身体健康和生命安全造成了重大损害，而且对人民群众的日常生活和疾病诊治产生了严重影响[1]。尽管我国已经取得了举世瞩目的决定性抗疫胜利，但疫情目前仍然在世界各地肆虐。COVID-19 感染对人群普遍易感，尤其对年老、体弱、有肿瘤等基础疾病的患者危害更大、病死率更高。中国医师协会常务副会长董家鸿院士呼吁[2]，作为民众健康的守护者，疫情时期要以科学方法切实做好自我防护为前提，在倾力投身于 COVID-19 患者救治的同时，有效满足广大人民群众日常医疗服务需求。

### 3.2. COVID-19 疫情下急诊手术的防护要点和注意事项

(1) 初筛高危及疑似患者：COVID-19 具有潜伏期长、传染性强等特点，部分无症状感染者也可能成为疾病传染源，这种特性给疾病防控带来巨大挑战。虽然 COVID-19 以发热、乏力、干咳为主要临床表现，但少数患者伴有鼻塞、咽痛、流涕及腹泻等症状，所以在外科收诊患者时，除了关注患者临床症状外，还需要详细询问患者的居住地、日常活动范围、个人防护措施、密切接触人员情况等。做好疑似及高危患者的筛查工作，可以减少后期院内交叉感染风险。

(2) 围手术期的标准预防：对于有条件医院，应根据患者是否疑似或确诊 COVID-19 患者隔离治疗。术前对患者、家属及陪护进行健康教育，建议一患一护，指导相关人员佩戴好口罩，做好手卫生，减少不必要的互相接触等。医务人员进行常规诊断与治疗时应做好二级防护，在进行高危操作，如胃管置入、尿管置入、吸痰、口腔护理等操作时加用防护面屏。对于确诊、疑似及高危患者，应首选负压手术间施行手术，术者、器械护士和插管麻醉师应进行三级防护，巡回护士及助手麻醉师可进行二级防护。患者术后可能无法佩戴口罩或存在引流管等情况，医务人员及家属面临暴露及感染风险仍较高，在进行相关高危操作时仍需要进行二级标准预防，并将相关污染物按照传染病污物处理原则统一废弃处理。

### 3.3. 急性胆道脓性血栓梗阻的手术必要性和紧迫性

急性梗阻性化脓性胆管炎(acute obstructive suppurative cholangitis, AOSC)是在胆道梗阻基础上并发急性化脓性细菌感染，造成以肝胆系统病损为主，合并多器官功能损害的全身感染性疾病。AOSC 具有起病急、病情变化快、休克发生早、病死率高特点，尤其是老年患者病情加剧更快[3] [4]。因此，早期诊断、及时采取手术或经内镜解除胆道梗阻、通畅胆道引流是抢救患者生命的关键。

胆道梗阻的病因包括结石、肿瘤、寄生虫等，血栓堵塞胆管少见，而且胆道血栓形成多见于胆道手术、支架引流、肝脏介入治疗等有创操作后，胆道炎症、凝血机制障碍引起的胆道血栓形成少见、甚至罕见[5]。该例患者胆道梗阻的病因术中证明是脓性血栓，经文献检索未见报道，实属罕见病例，尤其是发生在 COVID-19 疫情期间，稍有疏忽就可能贻误治疗，危及患者生命安全。究其脓性血栓的原因，考虑与患者急性结石性胆囊炎、胆囊脓液流入胆总管，诱发胆总管炎症、出血、血栓形成，并与脓液合并形成脓性血栓，图 2 所示的术中照片可以证明这种现象。

该例患者之所以急需手术，还与胆道血栓梗阻造成胆源性胰腺炎有关，术后血淀粉酶、脂肪酶快速下降，并于术后 3 天恢复正常，从而有效避免了急性胰腺炎的进一步发展，而且符合胆源性胰腺炎治疗指南要求。

### 3.4. 本例患者的临床特点及诊治体会

在当前 COVID-19 疫情形势下，对于普外科急诊手术患者，在充分进行疫情排查基础上，更应严格做好手术过程的标准预防，既要避免疫情传播和扩散，又要及时实施抢救患者生命的急症手术，同时做好围手术期的隔离防护措施。

该例患者系胆道脓性血栓所致的 AOSC，之所以未出现其典型 Charcot 三联征之一的寒战、高热，一方面可能与老年人体质差(体重 51 Kg)、反应能力降低有关，临床表现与病理变化不一致，表现为病理变化重、症状体征轻，如果诊断和治疗不及时，随着病情加重，体温不升、反降，提示病情严重；另一方面可能与患者入院前已应用高强度抗生素厄他培南治疗 3 天有关。该患者术前血气分析氧分压 56.8 mmHg、氧饱和度 89.3%，胸部 CT 显示右侧胸腔积液，显然有别于新冠病毒肺炎造成的胸部 CT 改变，考虑系因急性结石性胆囊炎、胆囊积脓，引起胆囊周围渗液(见图 2(A))，刺激右侧膈肌而致。

该例患者术前排除 COVID-19 疫区、疫情接触史，入院后给予单间隔离病房治疗，手术房间、用品、

人员防护措施到位，转运过程按指定防护路线接送，术后继续隔离观察治疗，有效避免了患者潜在的 COVID-19 疫情传播和扩散，为常态化防疫期间的普通外科手术决策提供了良好借鉴。

### 参考文献

- [1] Wax, R.S. and Christian, M.D. (2020) Practical Recommendations for Critical Care and Anesthesiology Teams Caring for Novelcoronavirus (2019-nCoV) Patients. *Canadian Journal of Anesthesia/Journal Canadien D'anesthésie*, **67**, 568-576. <https://doi.org/10.1007/s12630-020-01591-x>
- [2] 董家鸿, 冯晓彬, 杨世忠, 等. 打赢疫情“阻击战”后方不可“不设防”[J]. 中华消化外科杂志, 2020, 19(3): 225-228.
- [3] Zhang, Z.M., Dong, J.H., Lin, F.C., *et al.* (2018) Current Status of Surgical Treatment of Biliary Diseases in Elderly Patients in China. *Chinese Medical Journal*, **131**, 1873-1876. <https://doi.org/10.4103/0366-6999.237405>
- [4] 张宗明, 赵月, 林方才, 等. 高龄胆道疾病患者围手术期安全防护措施[J]. 中华肝胆外科杂志, 2020, 26(2): 104-108.
- [5] 陈莉丽, 卜平, 向晓星, 等. 胆道血栓形成致急性胰腺炎 1 例报道[J]. 胃肠病学和肝病杂志, 2015, 24(5): 567-568.