

A Case of Extraction of Large Intraocular Foreign Body by Trap Line Combined with Vitrectomy

Jingjing Zhang, Qingli Tang, Yurong Ye, Yurong Tang*

Department of Ophthalmology, BenQ Medical Center, The Affiliated BenQ Hospital of Nanjing Medical University, Nanjing Jiangsu
Email: *tyr606@163.com

Received: Feb. 18th, 2020; accepted: Mar. 4th, 2020; published: Mar. 11th, 2020

Abstract

Objective: To explore the method of extraction large foreign bodies in corneal perforation injury. **Methods:** Report a case of corneal perforation injury with large foreign body in the eye, using the 8-0 absorbable polyglactin suture combined with vitrectomy to take the foreign body out from the original wound of cornea. **Results:** The foreign body in the posterior segment of the eye was successfully removed from the original corneal laceration wound by vitrectomy without serious complications. **Discussion:** Corneal perforation injury with large foreign body in the eye is one of the most complicated diseases in ophthalmology. It is feasible and effective to remove intraocular foreign body from 23 G cannula by vitrectomy combined with line knot and take out the foreign body from the original corneal wound.

Keywords

Corneal Perforation Injury, Intraocular Foreign Bodies, Trap Line, Original Wound, Surgery

线套法联合玻切术取出眼内巨大异物1例

张晶晶, 汤庆丽, 叶玉蓉, 唐于荣*

南京明基医院眼科, 南京医科大学附属明基医院, 江苏 南京
Email: *tyr606@163.com

收稿日期: 2020年2月18日; 录用日期: 2020年3月4日; 发布日期: 2020年3月11日

*通讯作者。

摘要

目的：探讨眼球穿孔伤伴眼内巨大异物取出方法。**方法：**报告1例角膜穿孔伤伴眼内巨大异物，采用眼科8-0可吸收微桥线套法联合玻切手术将异物从角膜原伤口处取出。**结果：**行玻切手术将眼后段异物从原角膜裂伤口成功取出，未发生严重并发症。**讨论：**眼球穿孔伤伴有眼内巨大异物存留是眼科较难处理病症之一，用玻切联合线套法从23 G套管中引入眼内，套取异物后从原角膜伤口处取出，减少眼部损伤，这是一种可行的有效方法。

关键词

角膜穿孔伤，眼内异物，线套法，原伤口，手术

Copyright © 2020 by author(s) and Hans Publishers Inc.

This work is licensed under the Creative Commons Attribution International License (CC BY 4.0).

<http://creativecommons.org/licenses/by/4.0/>



Open Access

1. 引言

眼球穿孔伤伴眼内异物是眼外伤中严重危害视力的常见疾病，常合并晶体损伤、玻璃体积血、视网膜脱离等并发症，巨大异物对眼球损伤尤为严重。一般的球内磁性异物多采用巩膜外磁铁法联合玻璃体切除手术取出，但巨大眼内非磁性异物，常无合适的手术器械能抓取异物。现将我院于2019年04月07日收治的1例角膜穿孔伤伴眼内巨大异物采用线套法联合玻切取出的病例，报告如下。

2. 病例报告

2.1. 病史

患者，男，58岁，工人。因左眼被崩伤、视物不见4小时收治于南京明基医院眼科。自诉于4小时前在工作时不慎崩伤左眼，当地医院急诊，行CT检查示：左眼玻璃体腔可见异物(见图1)，眼部检查：右眼：0.6，左眼：光感，眼压：右眼15 mmHg，左眼T-1，左眼结膜充血+，角膜9点位相当于瞳孔缘处可见约5 mm全层创口，边缘不规则，相对闭合，前房消失，隐见部分积血及破裂晶体皮质，玻璃体、视网膜窥不见(见图2)。右眼结膜未见明显充血，角膜透明，前房深清，瞳孔圆，光反应+，晶体密度增高，眼底未见异常。诊断：左眼角膜穿孔伤、左眼外伤性白内障、右眼眼内异物。

2.2. 治疗经过

患者入院后完善相关检查，于急诊全麻下行左眼白内障摘除+球内异物取出+玻璃体切除+角膜裂伤缝合+消毒空气注入术，手术经过1) 常规消毒铺巾，抗生素生理盐水溶液冲洗结膜囊。2) 开睑器开睑，粘弹剂保护角膜下用0.5%聚维酮碘结膜囊浸泡1分钟。3) 10-0尼龙线间断缝合鼻侧角膜不规则全层裂伤口，前房内注入粘弹剂恢复前房及眼内压，20 G灌注头鼻下方角膜缘前房灌注，23 G玻切头上方角膜缘入前房切除前房积血、部分晶体皮质及渗出膜，成形前房，恢复眼内压。4) 23 G套管建立三通道巩膜切口、置管。5) 晶体处理：术中见晶体部分脱落于玻璃体腔，23 G玻切头于玻璃体腔切除，留取部分玻璃体腔液送细菌培养后，玻璃体腔灌注液500 ml中加入10 mg万古霉素。6) 玻璃体切割，术中见下方周边视网

膜面嵌顿一黑色异物，伴视网膜灰白色变性及出血，周围膜样渗出物粘连，光凝异物周围视网膜，切除异物周围玻璃体及渗出膜后，游离异物(见图 3)，从角膜面磁吸异物无磁吸反应，异物太大，眼内镊无法抓住异物，采用眼科 8-0 可吸收微桥线在眼外预先做好的线结套环从 23 G 套管中引入眼内(见图 4)，23 G 穿刺套管刀于角膜缘后 3.5 mm 处建立第四巩膜穿刺口，在助手辅助光纤照明下，双手法眼内用 8-0 缝线套结扎住异物后 23 G 眼内镊抓住异物固定线套(见图 5)，从原角膜伤口处取出异物(见图 6)，测试异物为磁性异物，大小约 $5 \times 3 \times 3$ mm (见图 7)，10-0 尼龙线再次间断缝合鼻侧角膜不规则全层裂伤口，切除残留玻璃体，光凝病变处视网膜，术中见视网膜无脱离。7) 气液交换，8-0 可吸收线缝合巩膜穿刺口，局部球结膜下注射万古霉素 20 mg，地塞米松 2.5 mg，结膜囊内涂氧氟沙星眼膏，结束手术。术后抗炎、预防感染及止血治疗。

2.3. 随访

患者于术后 40 天复诊，眼部体检：视力：左眼：眼前手动，矫正不提高，左眼结膜轻度充血，角膜中央伤口对合好，缝线存在，前房存在，虹膜缺如，晶状体缺如，玻璃体液性填充，眼底模糊可见视盘及视网膜大血管，视网膜平(见图 8)，眼压：R13 mmHg，L11 mmHg。

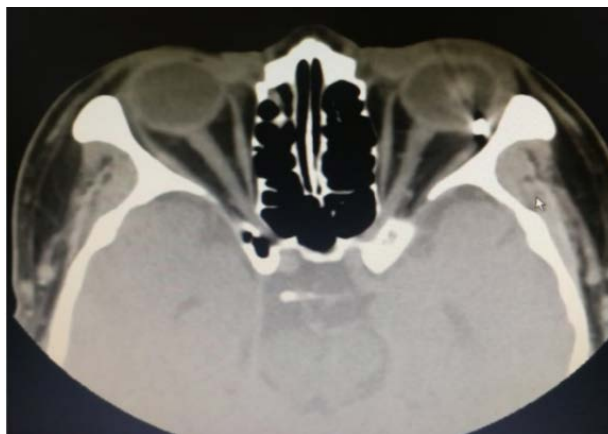

Figure 1. CT showed foreign body shadow in the vitreous cavity of the left eye

图 1. CT 示左眼玻璃体腔可见异物影

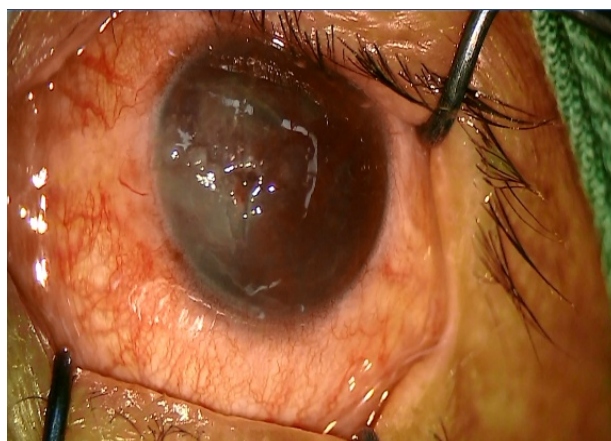


Figure 2. Full-thickness corneal injury of left eye

图 2. 左眼角膜全层创口

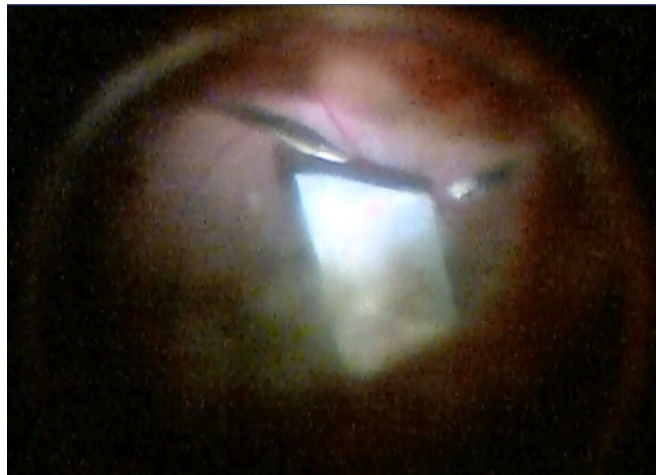

Figure 3. Large foreign body in intravitreal
图 3. 玻璃体腔内巨大异物

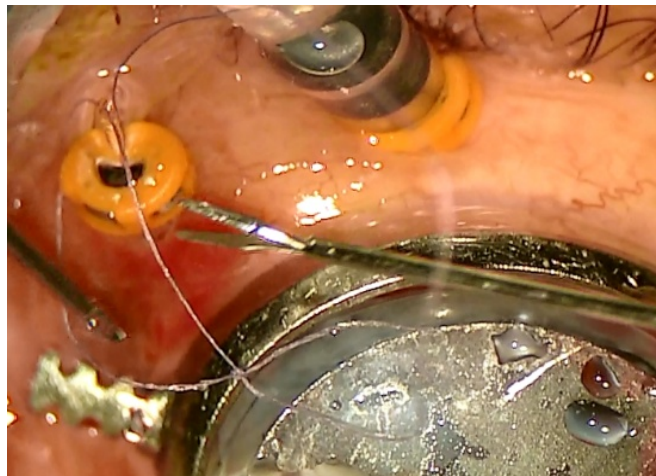


Figure 4. Introducing the trap line from the trocar
图 4. 从套管引入线套环

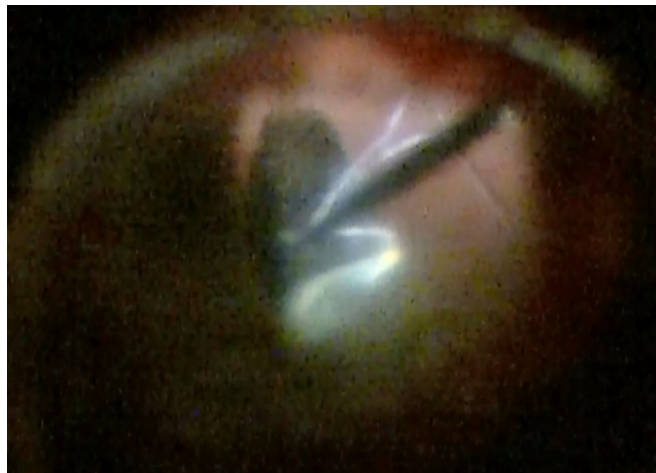


Figure 5. 23 G tweezers grasp the foreign body and fix line
图 5. 23 G 镊抓住异物固定线套

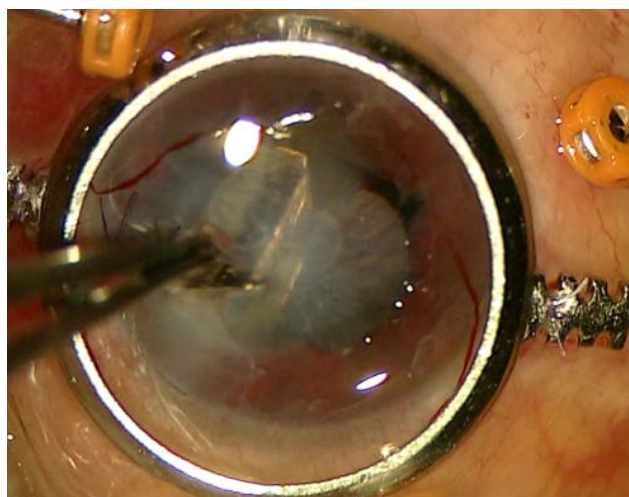

Figure 6. Foreign body removed from original corneal wound
图 6. 从原角膜伤口处取出异物




Figure 7. Size of the foreign body
图 7. 从眼内取出的异物大小

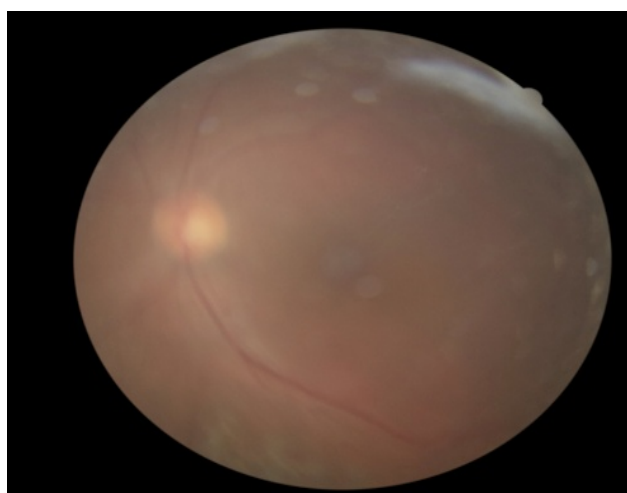


Figure 8. Color fundus photo 40 days after surgery
图 8. 术眼 40 天后眼底彩照

3. 讨论

眼球穿孔伤伴有眼内异物存留是眼科较为复杂难治的眼病之一，立即缝合伤口，尽早取出异物，减少眼内感染的机会是外伤治疗原则[1]，随着玻璃体切除手术进步发展，为眼内异物的摘出提供了更多有效的手段，玻璃体切除术不但可以直接清除眼内的病原体及毒性产物以及病原微生物赖以生存的玻璃体，同时还可以处理眼内炎所造成的其他损害，有眼内异物者可以同时摘出异物[2]。前房或晶状体异物经角巩膜缘切口取出，玻璃体腔较小异物多经睫状体扁平部切口取出，如异物为非磁性巨大异物，使异物摘出手术更为困难。巨大异物是指大于 5 mm 非线性异物或 8 mm 的线性异物[3]。眼内巨大异物，目前多主张玻璃体手术时通过角膜缘切口将异物摘出，特别是眼内巨大异物玻璃体切除联合角膜缘隧道切口直观下摘取眼内巨大异物，有其不可比拟的优越性[4]。但常无合适的眼内器械将眼后段巨大非磁性异物移送到角膜缘附近，操作中使用异物钳或者光纤和玻切头对夹异物，均容易脱落。本例患者采用眼科 8-0 可吸收微桥线套法将眼后段异物从原角膜裂伤口成功取出，未增加新的眼部切口，是一种可尝试的方法，而且眼外预先做好的线结套环可以从 23 G 套管中引入眼内，不需要通过角膜缘隧道切口放置在眼睛中[5]，减少眼部损伤。本例患者异物取出后，重新测试为磁性异物，应吸取的教训是不能仅仅在眼前段磁吸来判断眼后段深部异物是否有磁性，如能采用磁棒接力吸出术[6]，这样就可见简化手术操作。

参考文献

- [1] 颜华. 中国眼外伤急诊救治规范专家共识(2019年)[J]. 中华眼科杂志, 2019(9): 650.
- [2] 廖福红, 陈仕建. 巨大眼内异物并眼内炎玻璃体切除联合手术的效果[J]. 中华眼外伤职业眼病杂志, 2017(2): 101.
- [3] 张效房. 眼内异物的定位与摘出[M]. 第3版. 北京: 科学出版社, 2009: 165.
- [4] 万敏婕, 霍鸣, 杜青. 玻璃体切除联合角膜缘切口直观下摘取眼内巨大异物[J]. 眼外伤职业眼病杂志, 2010(6): 443.
- [5] 刘三梅, 赵秀娟, 樊映川, 钟捷. 玻璃体切割联合缝线取出球内巨大异物2例[J]. 国际眼科杂志, 2012(5): 815.
- [6] 高燕, 原莉莉, 张东昌, 李冬平. 两种方法摘出眼内磁性异物的效果比较[J]. 中华眼外伤职业眼病杂志, 2019(8): 576.