

特发性黄斑裂孔术后黄斑中心凹外层显微结构变化与视力的相关性

卢凤丽, 赵芑芑, 秦梅*, 张琴, 张信哲

蚌埠医学院第一附属医院眼科, 安徽 蚌埠

收稿日期: 2023年2月3日; 录用日期: 2023年2月23日; 发布日期: 2023年3月7日

摘要

目的: 通过OCT观察特发性全层黄斑裂孔(IFTMH)患眼术后的视网膜黄斑中心凹外层显微结构变化, 并分析其与视力之间的相关性。方法: 选取2019年5月至2020年10月在蚌埠医学院第一附属医院眼科就诊诊断为IFTMH的患者, 共37例, 37眼, 均成功行手术修复。比较患眼在术前和术后1个月、3个月、6个月、12个月和24个月检查中的最佳矫正视力(BCVA)及OCT中黄斑中心凹外层显微结构变化。根据24个月末次随访的外界膜(ELM)、椭圆体带(EZ)、嵌合体带(IZ)愈合情况, 将其分为3组: A组为ELM完整, EZ和IZ连接中断, 共有11眼; B组为ELM、EZ完整, IZ连接中断, 共有15眼; C组为ELM、EZ、IZ完全恢复, 共有11眼。分析视力与黄斑中心凹ELM、EZ、IZ的连续性之间的相关性。结果: 在37例37眼中, 三组患者年龄、性别、眼别、症状持续时间、术前BCVA、术前裂孔最小径、基底径等差异无统计学意义($P > 0.05$), 最后一次随访时, 三组患眼BCVA之间差异有统计学意义($F = 24.257, P < 0.01$), 其中C组视力恢复最佳, C组LogMAR BCVA从 0.80 ± 0.12 改善至 0.08 ± 0.09 。在术后1个月、3个月、6个月、12个月和24个月的随访中黄斑中心凹显微结构持续重建, ELM、EZ和IZ的缺损直径持续减少, BCVA持续好转, 较术前具有统计学差异($P < 0.05$)。重建过程由ELM先开始, 依次为EZ、IZ。术后24个月BCVA与术前裂孔最小径、基底径、症状持续时间、术前BCVA、术前ELM缺损直径、术前EZ缺损直径、术前IZ缺损直径均呈正相关($r = 0.798, 0.601, 0.683, 0.732, 0.682, 0.695, 0.702, P < 0.01$)。结论: IFTMH患眼术后黄斑中心凹光感受器持续重建, 重建顺序依次为ELM、EZ、IZ, 视力持续提高。同时, 外层显微结构的重建程度与术后视力呈正相关。

关键词

特发性全层黄斑裂孔, 显微结构变化, 光学相干断层扫描, 最佳矫正视力

Correlation between Postoperative Visual Outcome and the Restoration of Foveal Microstructures after Idiopathic Full-Thickness Macular Hole Surgery

*通讯作者。

文章引用: 卢凤丽, 赵芑芑, 秦梅, 张琴, 张信哲. 特发性黄斑裂孔术后黄斑中心凹外层显微结构变化与视力的相关性[J]. 眼科学, 2023, 12(1): 1-10. DOI: 10.12677/hjo.2023.121001

Fengli Lu, Pengpeng Zhao, Mei Qin*, Qin Zhang, Xinzhe Zhang

Department of Ophthalmology, The First Affiliated Hospital of Bengbu Medical College, Bengbu Anhui

Received: Feb. 3rd, 2023; accepted: Feb. 23rd, 2023; published: Mar. 7th, 2023

Abstract

Objective: To observe the microstructural changes of the outer layer of the macular central recess of the retina after surgery in eyes with idiopathic total macular fissure (IFTMH) by OCT and analyze the correlation between them and visual acuity. **Methods:** A total of 37 patients, 37 eyes, who attended the ophthalmology department of the First Affiliated Hospital of Bengbu Medical College with the diagnosis of IFTMH from May 2019 to October 2020 were selected and all of them were successfully repaired surgically. The best-corrected visual acuity (BCVA) and changes in the outer microstructure of the macular central recess on OCT were compared between the affected eyes at preoperative and postoperative examinations at 1 month, 3 months, 6 months, 12 months, and 24 months. According to the healing of the external limiting membrane (ELM), ellipsoid zone (EZ), interdigitation zone (IZ) at the end follow-up at 24 months, they were divided into three groups: Group A had intact ELM, and the connection between EZ and IZ was interrupted, with a total of 11 eyes; in group B, the ELM and EZ were intact, and the IZ connection was interrupted, with 15 eyes in total. In group C, ELM, EZ and IZ recovered completely, with a total of 11 eyes. The correlation between visual acuity and the continuity of ELM, EZ, and IZ in the central macular recess was analyzed. **Results:** In 37 eyes of 37 cases, there were no statistically significant differences ($P > 0.05$) in age, gender, eye type, duration of symptoms, preoperative BCVA, minimal hole diameter, and base diameter between the three groups of patients. At the last follow-up, there was a statistically significant difference in BCVA between the three groups of affected eyes ($F = 24.257, P < 0.01$), with the best recovery of visual acuity in group C. Group C LogMAR BCVA improved from 0.80 ± 0.12 to 0.08 ± 0.09 . At 1 month, 3 months, 6 months, 12 months, and 24 months postoperative follow-up, the macular sulcus microstructure continued to reconstruct, the defect diameters of ELM, EZ, and IZ continued to be reduced, and the BCVA continued to improve, which was statistically different from that before surgery ($P < 0.05$). The reconstruction process started with ELM first, followed by EZ and IZ. 24 months after surgery, BCVA was positively correlated with preoperative minimal hole diameter, and base diameter, duration of symptoms, preoperative BCVA, preoperative ELM defect diameter, preoperative EZ defect diameter, and preoperative IZ defect diameter ($r = 0.798, 0.601, 0.683, 0.732, 0.682, 0.695, 0.702, P < 0.01$). **Conclusion:** The reconstruction of the photoreceptor layer of the central macular fovea continued after surgery in IFTMH eyes, and the sequence of reconstruction was ELM, EZ, and IZ, and the visual acuity continued to improve. Meanwhile, and the degree of reconstruction of the outer microstructure was positively correlated with the postoperative visual acuity.

Keywords

Idiopathic Full-Thickness Macular Hole, Microstructural Changes, Optical Coherence Tomography, Best Corrected Visual Acuity

Copyright © 2023 by author(s) and Hans Publishers Inc.

This work is licensed under the Creative Commons Attribution International License (CC BY 4.0).

<http://creativecommons.org/licenses/by/4.0/>



Open Access

1. 引言

特发性全层黄斑裂孔(idiopathic full-thickness macular hole, IFTMH)是一种以严重视力障碍、视物变形和中心视力下降为临床表现的黄斑疾病,它是内界膜(internal limiting membrane, ILM)与视网膜色素上皮(retinal pigment epithelium, RPE)间的全层缺损[1]。这种玻璃体视网膜疾病在大多数情况下是特发性的,一般发病率可从 0.2%到 3.3%不等,多发生于 65 岁以上的女性个体[2] [3] [4]。1991 年, Kelly 和 Wendel 首次介绍了睫状体平坦部玻璃体切割(PPV)联合气液交换作为治疗 IFTMH 的有效方法,其中裂孔闭合率达 58%,42%的患者视力得到改善[5]。近年来光学相干断层扫描(optical coherence tomography, OCT)广泛应用于 IFTMH 的诊断和预后,因此 OCT 的参数已被用于预测其预后[6]。有研究报告[7] [8] [9],外界膜(external limiting membrane, ELM)、椭圆体带(ellipsoid zone, EZ)和嵌合体带(interdigitation zone, IZ)的完整性与术后视力相关,表明视网膜光感受器的重建对于手术 IFTMH 患眼的视觉恢复至关重要。为探讨 IFTMH 眼黄斑中心凹 ELM、EZ、IZ 连续性的变化和对视力预后的影响,本研究通过运用 OCT 观察 IFTMH 眼术后黄斑中心凹外层显微结构连续性变化,同时获取最佳矫正视力(BCVA),以及分析二者之间的相关性,现将结果做以下报告。

2. 资料与方法

2.1. 研究对象

本研究采用回顾性临床研究。选取了 2019 年 5 月至 2020 年 10 月在蚌埠医学院第一附属医院眼科就诊并接受玻璃体切割联合内界膜剥除术成功修复裂孔的 37 名 IFTMH 患者 37 只患眼。本研究秉承《赫尔辛基宣言》原则,通过蚌埠医学院第一附属医院伦理委员会批准(审批号字[2022]第 300 号),因本研究为回顾性研究,遂放弃同患者签署知情同意书。

2.2. 纳入标准

1) OCT 检查确诊为 GASS 分期中 II-IV 期[1]的 IFTMH 患者; 2) 患眼术后裂孔形态闭合; 3) 手术后随访时间为 24 个月。

2.3. 排除标准

1) 术眼同时合并糖尿病视网膜病变、视网膜血管阻塞、年龄相关性黄斑变性、黄斑前膜、视网膜脱离、青光眼、外伤史、葡萄膜炎、高度近视(屈光不正超过-6.00D)。2) OCT 图像信号强度 < 5; 3) 随访中因屈光介质浑浊影响视力且未行手术者。

2.4. 手术方法

37 例(37 眼) IFTMH 患者的手术皆由同一位经验丰富的医师采用玻璃体切割超声乳化一体机(美国 Alcon 公司)完成,采用常规三通道 25G 玻璃体切割,借用吲哚菁绿染色剥除黄斑区内界膜,联合气体填充玻璃体。术后建议患者每一小时保持俯卧位 50 分钟,直到气体无顶压效果。晶状体影响患者视力时行白内障超声乳化摘除联合人工晶状体植入手术。

2.5. 观察指标

术前数据包括完整的病史、年龄和性别,以及症状持续时间、术前 BCVA、晶状体浑浊程度、裂孔分期和裂孔直径。在所有患者中, OCT 与临床检查在同一天进行。手术后随访时间共 24 个月,手术后 1 个月、3 个月、6 个月、12 个月和 24 个月定期复查,采用与术前相同设备、相同方法进行眼部检查。BCVA

检查采用国际标准视力表, 统计分析时转换为最小分辨角对数(LogMAR)视力记录。采用 OCT Avanti RTVue-XR (美国 Optovue 公司)内置的卡尺功能在 Cross Line 模式下在平行于 RPE 的方向上对裂孔的基底径、最小径、ELM、EZ、IZ 进行连续性测量。为避免误差, 所有测量均由同一位有经验的技术人员完成, 读取数据 3 次, 取平均值(见图 1)。

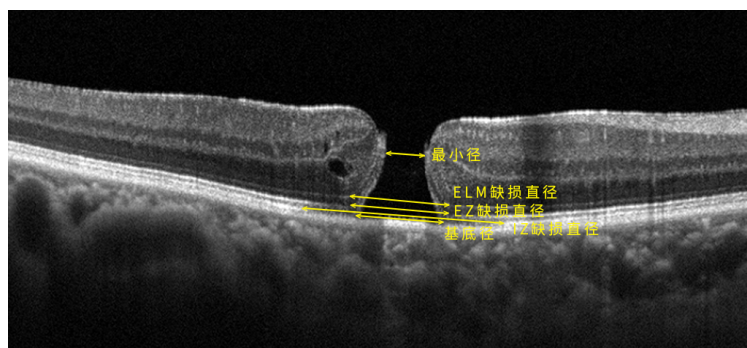


Figure 1. Observation of each index for the central macular recess of IFTMH
图 1. 为 IFTMH 黄斑中心凹观察各指标

2.6. 统计方法

采用 SPSS 26.0 (IBM 软件公司)软件进行统计学分析。计量资料以平均数 ± 标准差($\bar{x} \pm s$)表示。各组患者术前、术后的计量资料采用单因素方差分析(ANOVA), 两两比较采用 LSD-t 检验; 计数资料比较采用卡方检验, 当单个单元格期望数 < 5 时, 采用 Fisher 确切概率检验。各组观察指标之间的相关性检验采用 Pearson 相关性分析, 对影响视力预后因素的多个因素分析采用多元线性回归分析, $P < 0.05$ 认为具有统计学意义。

3. 结果

3.1. 一般资料比较

根据 IFTMH 眼术后 24 个月时 OCT 图像中黄斑区外层显微结构的连续性情况分为三组, 其中, A 组有 11 只眼, 表现为 ELM 完整, EZ 和 IZ 连接中断; B 组有 15 只眼, 表现为 ELM、EZ 完整, IZ 连接中断; C 组有 11 只眼, 表现为 ELM、EZ、IZ 完全恢复。A、B、C 组患者术前一般资料的各项指标比较均无统计学差异($P < 0.05$) (见表 1)。

Table 1. General information of the three groups of patients

表 1. 三组患者的一般资料

	总计	A 组	B 组	C 组	F/x^2	P
年龄(岁, 平均数 ± 标准差)	63.73 ± 8.27	65.75 ± 6.58	61.43 ± 10.11	64.45 ± 7.29	0.939	0.401
性别(男/女)	12/25	4/7	5/10	3/8	0.322	1.000*
眼别(右眼/左眼)	13/21	4/7	7/8	3/8	1.042	0.639*
II 期	9 (9/37)	2 (2/11)	4 (4/15)	3 (3/11)		
III 期	17 (17/37)	4 (4/11)	6 (6/15)	7 (7/11)	5.607	0.233*
IV 期	11 (14/37)	5 (5/11)	5 (5/16)	1 (1/11)		
症状持续时间(个月)	5.41 ± 2.41	6.21 ± 2.59	5.46 ± 2.41	4.46 ± 2.07	1.572	0.222

Continued

术前视力(LogMAR BCVA)	0.83 ± 0.16	0.91 ± 0.15	0.78 ± 0.19	0.80 ± 0.12	2.729	0.80
基底径(μm)	829.08 ± 154.27	895.00 ± 143.00	803.86 ± 163.15	789.27 ± 143.97	1.174	0.195
最小径(μm)	314.54 ± 100.15	362.17 ± 99.46	302.00 ± 100.98	278.55 ± 87.213	2.339	0.122
ELM 基线缺损直径(μm)	862.30 ± 195.83	905.92 ± 181.21	918.07 ± 203.78	743.73 ± 160.77	3.241	0.052
EZ 基线缺损直径(μm)	1047.70 ± 167.94	1100.25 ± 176.10	1067.21 ± 190.10	965.55 ± 95.78	2.123	0.135
IZ 基线缺损直径(μm)	1198.76 ± 247.30	1291.75 ± 219.96	1214.29 ± 291.71	1077.55 ± 171.56	2.364	0.109

注: *为卡方检验, 采用 Fisher 确切概率法。

3.2. 治疗前、后 BCVA 比较

37 眼术前平均 BCVA 为 0.83 ± 0.13 , 术后 1 个月、3 个月、6 个月、12 个月和 24 个月时, 平均 BCVA 分别为 0.69 ± 0.16 、 0.55 ± 0.18 、 0.43 ± 0.18 、 0.34 ± 0.18 、 0.23 ± 0.17 , 与术前比较, 差异均具有统计学意义(均为 $P < 0.05$); 术后 1 个月、3 个月、6 个月和 12 个月时 B、C 组 BCVA 高于 A 组, 差异均具有统计学意义($P < 0.05$), B、C 组之间 BCVA 无明显差异($P < 0.05$), 24 个月时三组之间差异均具有显著统计学意义(均为 $P < 0.01$) (见表 2)。

Table 2. Changes in BCVA (LogMAR) in preoperative and postoperative groups

表 2. 术前、术后各组 BCVA (LogMAR) 变化

	术前	术后 1 个月	术后 3 个月	术后 6 个月	术后 12 个月	术后 24 个月
A 组	0.91 ± 0.15	0.81 ± 0.15	0.70 ± 0.15	0.59 ± 0.14	0.51 ± 0.15	0.39 ± 0.15
B 组	0.79 ± 0.19	0.64 ± 0.15*	0.51 ± 0.18*	0.37 ± 0.14*	0.30 ± 0.15*	0.21 ± 0.09**
C 组	0.80 ± 0.12	0.61 ± 0.10*	0.44 ± 0.11*	0.33 ± 0.13*	0.20 ± 0.10*	0.08 ± 0.09**
F	2.288	6.614	9.202	12.779	15.152	24.257
P	0.117	0.004	0.001	0.000	0.000	0.000

注: *与 A 组比较, 差异具有统计学意义($P < 0.05$); **三组比较具有显著统计学意义($P < 0.01$)。

3.3. 视网膜外层显微结构变化及与视力之间的相关性

1) 在术后随访的各时间点中, ELM、EZ、IZ 缺损直径逐渐减少, 且 ELM 的平均缺损直径均小于 EZ、IZ 的缺损直径, 直至愈合($P < 0.05$)。在所有患眼中, 完整的 ELM 先出现, 而完整的 IZ 仅在具有完整 ELM 和 EZ 的眼睛中观察到。可推测出外层显微结构恢复顺序为, ELM 先愈合, EZ 次之, IZ 最后愈合(见表 3)。

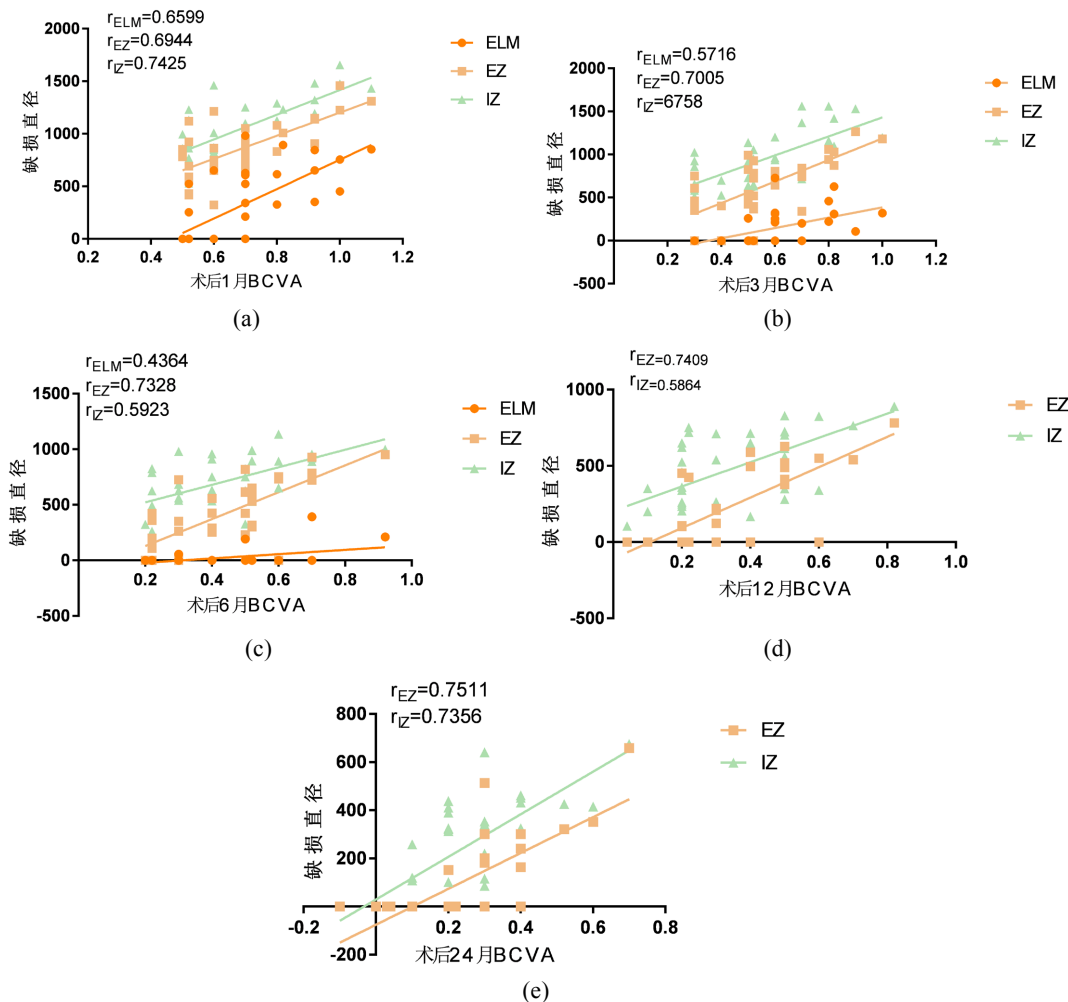
Table 3. Changes in ELM, EZ, and IZ defect diameters before and after surgery (μm)

表 3. 术前、术后 ELM、EZ、IZ 缺损直径变化情况(μm)

	术前	术后 1 个月	术后 3 个月	术后 6 个月	术后 12 个月	术后 24 个月	F	P
ELM	862.30 ± 195.83	316.57 ± 335.02	117.24 ± 190.50	22.97 ± 77.86	0	0	108.171	0.000*
EZ	1047.70 ± 167.94	858.51 ± 250.19	624.86 ± 323.69	407.46 ± 290.42	229.97 ± 248.55	97.03 ± 165.07	81.378	0.000
IZ	1198.76 ± 247.30	1049.43 ± 250.17	935.51 ± 296.00	703.65 ± 234.51	474.86 ± 251.17	234.00 ± 200.33	80.257	0.000

注: *为 ELM 术前、术后 1 个月、3 个月、6 个月相比较。

2) 在各随访时间点, 分析可得 ELM、EZ、IZ 的恢复情况与视力的相关性(见图 2), 在术后 1 个月、3 个月和 6 个月时, BCVA 与 ELM 缺损直径呈正相关, ELM 缺损直径越长, BCVA 越差, 差异具有显著统计学意义($P < 0.01$); 在术后 1 个月、3 个月、6 个月、12 个月和 24 个月时, BCVA 与 EZ、IZ 呈正相关, EZ、IZ 缺损直径越长, BCVA 越差, 差异具有显著统计学意义($P < 0.01$)。



注: (a)、(b)、(c)、(d)、(e)分别表示术后 1 个月、3 个月、6 个月、12 个月、24 个月时 BCVA 与 ELM、EZ、IZ 缺损直径之间的相关性。

Figure 2. Correlation of BCVA with ELM, EZ, and IZ in the central macular recess at each time point
图 2. 各时间点 BCVA 与黄斑中心凹区 ELM、EZ、IZ 的相关性

3) 对术后 24 个月 BCVA 与术前各基线情况做相关性分析得出, BCVA 和年龄之间没有相关性($P < 0.05$), 与裂孔的具体情况呈正相关, 最小径、基底径越大, 术后 24 个月 BCVA 越差, 差异具有显著统计学意义($P < 0.01$)。症状持续时间越短、术前 BCVA 越好、ELM 术前、EZ 术前、IZ 术前越小, 术后 BCVA 越好, 差异具有显著统计学意义($P < 0.01$) (见表 4)。

4) 对术后 24 个月 BCVA 与术前、术后各影响因素做回归分析, 可预测 24 个月时 BCVA 因素包括症状持续时间、裂孔最小径和术后黄斑中心凹区 ELM、EZ、IZ 的连续性。症状持续时间越短, 裂孔最小径越短, 术前 ELM、EZ、IZ 缺损直径越小, 术后 24 个月 BCVA 越好, 差异具有统计学意义($P < 0.05$)。

裂孔基底径和 ELM、EZ、IZ 基线缺损直径与 24 个月 BCVA 无相关, 差异无统计学意义($P < 0.05$) (见表 5)。

Table 4. Correlation between visual acuity and various factors at 24 months postoperatively

表 4. 术后 24 个月时视力与各因素之间的相关性

	<i>r</i>
年龄	0.003
持续时间	0.683*
术前 BCVA	0.732*
基底径	0.601*
最小径	0.798*
ELM 基线缺损直径	0.682*
EZ 基线缺损直径	0.695*
IZ 基线缺损直径	0.702*

注: *具有显著统计学意义($P < 0.01$)。

Table 5. Results of regression analysis of preoperative and postoperative influences on visual acuity at the 24th postoperative month

表 5. 术前、术后各影响因素对术后第 24 个月视力的回归分析结果

	<i>B</i>	<i>t</i>	<i>P</i>
持续时间	0.012	2.140	0.041
基底径	-0.000	-1.126	0.270
最小径	0.001	3.545	0.001
ELM 基线缺损直径	-0.000	-0.493	0.626
EZ 基线缺损直径	0.000	1.333	0.193
IZ 基线缺损直径	0.000	0.111	0.912
C 组	-0.127	-5.872	0.000*
B 组	-0.228	-10.375	0.000*
A 组	0	0	0

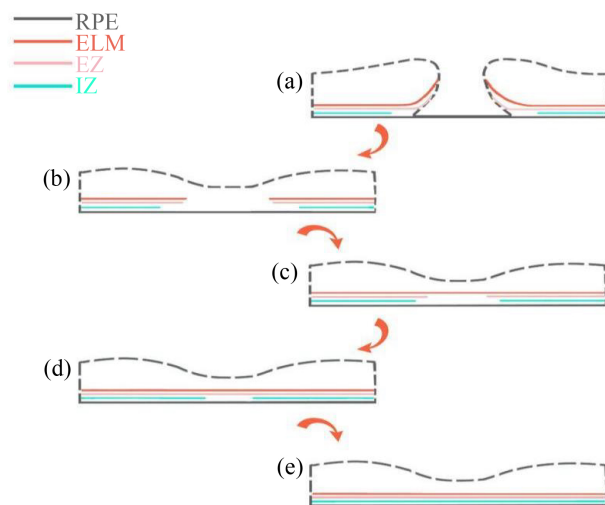
注: *较 A 组相对术后 24 个月 BCVA 预测性更高, 差异具有显著统计学意义($P < 0.01$)。

4. 讨论

结合一些 IFTMH 眼术后临床表现来看, 术后裂孔形态虽已愈合, 但视力恢复依然不尽人意。IFTMH 眼黄斑中心凹外层显微结构与术后视力变化是近年来的研究热点, 王莹等[10]发现 IFTMH 眼术后 6 个月时视力与 ELM、EZ 的完整性有关。CARME 等[11]认为 EZ 的完整性与 IFTMH 眼术后视力有很强的相关性。很多研究仅研究术后早期感光层与视力之间的关系, 很少有长期的随访研究, 且未观察 IZ。因此, 我们为观察 IFTMH 患眼术后长期视力恢复与外层显微结构的连续性是否有关, 遂进行此次临床研究, 发现如下。

本研究旨在通过运用 OCT 观察 IFTMH 眼术后黄斑中心凹外层显微结构愈合情况及其与视力之间的相关性。发现与以往研究结果一致[5] [7] [9]-[14], IFTMH 眼外层显微结构的愈合过程是由增生的神经胶

质细胞来填充裂孔的中央缺损区,达到裂孔闭合的目的,随后向心性连接 ELM,重建 EZ,最后重建 IZ(见图 3)。在术后 12 个月时所有患眼的 ELM 层的连续性已完整,但在术后 24 个月时 EZ、IZ 仍有未完成重建部分,可推测感光层的重建过程持续了 24 个月甚至更长时间。经鉴定[7] [15] [16], ELM 代表 Müller 细胞和感光细胞之间的连接复合体,因此它的存在对整个受影响区域的感光细胞层的再生至关重要。在我们的研究中, ELM 完整 37 眼(100%), EZ 完整 26 眼(76.5%), IZ 完整 11 眼(29.7%), ELM 缺损直径在所有时间点都小于 EZ、IZ 缺损直径($P < 0.05$), 尽管愈合所需的时间各不相同, EZ 只在 ELM 完整的眼中存在, IZ 也只在 ELM、EZ 完整的眼中存在,这与 KITAO, M 与 BODHANKAR 等人[7] [18]的发现一致, 这些结果均表明, 黄斑中心凹显微结构的重建顺序为 ELM、EZ 和 IZ, 并且所有视网膜层的术后完整性在预测视力结果方面起着重要作用。



注: (a)示裂孔形态, (b)示裂孔中心凹形态愈合, (c)示 ELM 愈合, (d)示 EZ 愈合, (e)示 IZ 愈合。

Figure 3. IFTMH healing process

图 3. IFTMH 愈合过程

在术后的各个时间点中, A、B、C 三组患者 BCVA 均较术前有所改善, 术后 1 个月、3 个月、6 个月、12 个月时 B、C 组 BCVA 高于 A 组, 差异均具有统计学意义($F = 6.614, 9.202, 12.779, 15.152$, 均为 $P < 0.05$), B、C 组之间 BCVA 差异不具有统计学意义($P < 0.05$)。24 个月时三组之间差异具有显著统计学意义($F = 24.257, P < 0.01$)。一些研究发现, 视网膜外层的显微结构再生与 BCVA 的改善之间存在关联[15] [17] [18] [19] [20] [21], 考虑到 ELM、EZ 和 IZ 缺损直径持续减少, 患者视力也在逐渐好转, 并且缺损直径越短, 术后 BCVA 越好, 因此我们得出黄斑中心凹外层的缺损直径与术后 BCVA 直接相关。与之前研究结果不同的是, 我们的结果在 12 个月、24 个月时 ELM 与 BCVA 之间无统计数据, 因在本研究中, 此时患眼的 ELM 已全部愈合, 遂不再进行相关统计分析。完整的 ELM、EZ、IZ 对视力具有重要意义, 在我们的研究中, 患眼 BCVA 在术后持续改善, 并且 24 个月时 C 组视力优于 B 组、A 组, B 组优于 A 组, 由此证明黄斑中心凹 ELM、EZ、IZ 的完整性对视力非常重要。

根据 KAŻMIERCZAK 等人[12]的研究结论, 症状持续时间越短, 与 BCVA 的改善程度越高有关。除此之外, 我们还得出症状持续时间越长, 则术前基线视力越差、裂孔最小径越大($r = 0.689, 0.744, P < 0.01$)。因此, 尽早诊断和干预是非常重要的, 以保证患者术后获得更佳的治疗效果。同时, 术前裂孔最小径和术后黄斑中心凹 ELM、EZ、IZ 的连续性可作为预测患者术后 24 个月时视力的指标。事实上, 术

前裂孔最小径越小, 所需修复的受损区域越小则感光层重建越快, 这与已报道文献结果一致[6]。黄斑中心凹 ELM、EZ、IZ 反映了视网膜光感受器的功能[22], ELM 由 Müller 细胞和光感受器细胞之间连接复合体构成, EZ 内含有大量排列紧密的细长线粒体, 进行能量代谢, IZ 由表面 RPE 细胞的连接复合体构成, 三者均参与光感受器的正常运行工作, 无论哪个不完整, 均会损害患者的视力。因此, ELM、EZ、IZ 愈完整, BCVA 也愈来愈好。

综上所述, 本研究发现 IFTMH 患眼术后 BCVA 较术前有明显提高, 且黄斑中心凹外层显微结构逐渐愈合。24 个月时视力与 ELM、EZ 和 IZ 的缺损直径呈正相关、与年龄无相关, 症状持续时间、裂孔最小径以及术后黄斑中心凹 ELM、EZ、IZ 的连续性对 24 个月的视力有预测意义。同时因条件限制, 我们只讨论了关于视力的结果, 应进一步研究其他评价视功能的指标, 包括视网膜电图、微视野等更多参数。其次, 所得 OCT 相关参数均为手工测量, 可能存在一些偏差。最后, 在我们末次随访时发现仍有 IFTMH 眼光感受器未完全恢复, 猜测黄斑中心凹显微结构重建需要长达 24 个月甚至更久的时间, 有待进一步延长随访时间。

基金项目

2021 年度安徽高校自然科学项目重点项目, 项目编号: KJ2021A0766。

参考文献

- [1] Gass, J.D. (1988) Idiopathic Senile Macular Hole. Its Early Stages and Pathogenesis. *Archives of Ophthalmology*, **106**, 629-639. <https://doi.org/10.1001/archophth.1988.01060130683026>
- [2] Wang, S., Xu, L. and Jonas, J.B. (2006) Prevalence of Full-Thickness Macular Holes in Urban and Rural Adult Chinese: The Beijing Eye Study. *American Journal of Ophthalmology*, **141**, 589-591. <https://doi.org/10.1016/j.ajo.2005.10.021>
- [3] Jackson, T.L., Donachie, P.H.J., Sparrow, J.M., et al. (2012) United Kingdom National Ophthalmology Database Study of Vitreoretinal Surgery: Report 2, Macular Hole. *Ophthalmology*, **120**, 629-634. <https://doi.org/10.1016/j.ophtha.2012.09.003>
- [4] McCannel, C.A., Ensminger, J.L., Diehl, N.N. and Hodge, D.N. (2009) Population-Based Incidence of Macular Holes. *Ophthalmology*, **116**, 1366-1369. <https://doi.org/10.1016/j.ophtha.2009.01.052>
- [5] Kelly, N.E. and Wendel, R.T. (1991) Vitreous Surgery for Idiopathic Macular Holes. Results of a Pilot Study. *Archives of Ophthalmology*, **109**, 654-659. <https://doi.org/10.1001/archophth.1991.01080050068031>
- [6] Joo, J.H., Nam, W.H., Joo, T. and Moon, S.W. (2022) Role of Intraretinal Cysts in the Prediction of Postoperative Closure and Photoreceptor Damages of the Idiopathic Full-Thickness Macular Hole. *BMC Ophthalmology*, **22**, Article No. 5. <https://doi.org/10.1186/s12886-021-02204-x>
- [7] Kitao, M., Wakabayashi, T., Nishida, K., Sakaguchi, H. and Nishida, K. (2018) Long-Term Reconstruction of Foveal Microstructure and Visual Acuity after Idiopathic Macular Hole Repair: Three-Year Follow-up Study. *British Journal of Ophthalmology*, **103**, 238-244. <https://doi.org/10.1136/bjophthalmol-2017-311689>
- [8] Teng, Y., Yu, M., Wang, Y., et al. (2017) OCT Angiography Quantifying Choriocapillary Circulation in Idiopathic Macular Hole before and after Surgery. *Graefe's Archive for Clinical and Experimental Ophthalmology*, **255**, 893-902. <https://doi.org/10.1007/s00417-017-3586-0>
- [9] Morawski, K., Kocemba-Pilarczyk, K., Zarzycka, M., et al. (2021) In vitro Culture Muller Cell Model to Study the Role of Inverted Internal Limiting Membrane Flap Technique in Macular Hole Closure. *Journal of Physiology and Pharmacology*, **72**, 391-398. <https://doi.org/10.26402/jpp.2021.3.08>
- [10] 王莹, 姚旭阳, 梁冬青, 等. 特发性黄斑裂孔内界膜翻瓣手术后裂孔愈合形态以及黄斑区微结构和视功能分析[J]. *中华眼底病杂志*, 2020, 36(5): 374-378.
- [11] Baumann, C., Kaye, S., et al. (2020) Effect of Inverted Internal Limiting Membrane Flap on Closure Rate, Postoperative Visual Acuity, and Restoration of Outer Retinal Layers in Primary Idiopathic Macular Hole Surgery. *Retina*, **40**, 1955-1963. <https://doi.org/10.1097/IAE.0000000000002707>
- [12] Kaźmierczak, K., Stafiej, J., Stachura, J., et al. (2018) Long-Term Anatomic and Functional Outcomes after Macular Hole Surgery. *Journal of Ophthalmology*, **2018**, Article ID: 3082194. <https://doi.org/10.1155/2018/3082194>

-
- [13] Hirota, K., Itoh, Y., Rii, T., Inoue, M. and Hirakata, A. (2015) Correlation between Foveal Interdigitation Zone Band Defect and Visual Acuity after Surgery for Macular Pseudohole. *Retina*, **35**, 908-914. <https://doi.org/10.1097/IAE.0000000000000414>
- [14] Bonińska, K., Nawrocki, J. and Michalewska, Z. (2018) Mechanism of “Flap Closure” after the Inverted Internal Limiting Membrane Flap Technique. *Retina*, **38**, 2184-2189. <https://doi.org/10.1097/IAE.0000000000001861>
- [15] Takai, Y., Tanito, M., Sugihara, K. and Ohira, A. (2019) The Role of Single-Layered flap in Temporal Inverted Internal Limiting Membrane Flap Technique for Macular Holes: Pros and Cons. *Journal of Ophthalmology*, **2019**, Article ID: 5737083. <https://doi.org/10.1155/2019/5737083>
- [16] Liu, Y., Wu, C., Wang, Y., *et al.* (2019) Risk Factors for Glial Cell Proliferation after Idiopathic Macular Hole Repair with Internal Limiting Membrane Flap. *BMC Ophthalmology*, **19**, Article No. 264. <https://doi.org/10.1186/s12886-019-1265-0>
- [17] Iwasaki, M., Ando, R., Aoki, S. and Miyamoto, H. (2022) Restoration Process of the Outer Retinal Layers after Surgical Macular Hole Closure. *Retina*, **42**, 313-320. <https://doi.org/10.1097/IAE.0000000000003323>
- [18] Bodhankar, P.U., Joshi, A.K., Dronadula, M. and Patil, A.N. (2022) Postoperative Microstructural Re-Modelling and Functional Outcomes in Idiopathic Full Thickness Macular Hole. *Indian Journal of Ophthalmology*, **70**, 2077-2083. https://doi.org/10.4103/ijo.IJO_192_22
- [19] Bleidifel, N., Friedrich, J., Feucht, N., Klaas, J. and Maier, M. (2022) Visual Improvement and Regeneration of Retinal Layers in Eyes with Small, Medium, and Large Idiopathic Full-Thickness Macular Holes Treated with the Inverted Internal Limiting Membrane Flap Technique over a Period of 12 Months. *Graefe's Archive for Clinical and Experimental Ophthalmology*, **260**, 3161-3171. <https://doi.org/10.1007/s00417-022-05676-9>
- [20] Maier, M., Bohnacker, S., Klein, J., *et al.* (2019) Vitrektomie mit iOCT-assistierter invertierter ILM-Flap-Technik bei großen Makulaforamina [Vitrektomy and iOCT-Assisted Inverted ILM Flap Technique in Patients with Full Thickness Macular Holes]. *Der Ophthalmologe*, **116**, 617-624. <https://doi.org/10.1007/s00347-018-0769-y>
- [21] Caprani, S.M., Donati, S., Bartalena, L., *et al.* (2017) Macular Hole Surgery: The Healing Process of Outer Retinal Layers to Visual Acuity Recovery. *European Journal of Ophthalmology*, **27**, 235-239. <https://doi.org/10.5301/ejo.5000905>
- [22] Cuenca, N., Ortuno-Lizaran, I. and Pinilla, I. (2018) Cellular Characterization of OCT and Outer Retinal Bands Using Specific Immunohistochemistry Markers and Clinical Implications. *Ophthalmology*, **125**, 407-422. <https://doi.org/10.1016/j.ophtha.2017.09.016>