

Application Significance and Progress of 3D Gait Analysis for Correction of Equinus Foot Deformity*

Tao Yu, Yunfeng Yang, Guangrong Yu[#]

Department of Orthopaedics, Affiliated Tongji Hospital, Tongji University, Shanghai
Email: [#]yuguangrong2002@yahoo.com.cn

Received: Jul 12th, 2012; revised: Jul. 20th, 2012; accepted: Jul. 25th, 2012

Abstract: Objective: To review the application significance and progress of 3D gait analysis for the correction of equinus foot deformity and to analyze the problems at present as well as to predict the trend of development in the field. **Methods:** Domestic and abroad literature concerning the methods of 3D gait analysis applied in equinus foot deformity in recent years was reviewed extensively and thoroughly analyzed. **Results:** 3D gait analysis was effective not only to help preoperative decision making but also to quantify the results of the treatment and to explore the pathogenesis of equinus foot deformity. **Conclusion:** There is great significance and prospect of 3D gait analysis applied in the treatment for equinus foot deformity, however, studies of large sample and establishment of normal database need to explore further.

Keywords: 3D Gait Analysis; Surgical Treatment; Equines Foot Deformity; Efficacy

三维步态分析在矫治马蹄足畸形中的应用意义和进展*

于涛, 杨云峰, 俞光荣[#]

同济大学附属同济医院骨科, 上海
Email: [#]yuguangrong2002@yahoo.com.cn

收稿日期: 2012年7月12日; 修回日期: 2012年7月20日; 录用日期: 2012年7月25日

摘要: 目的: 总结三维步态分析在矫治马蹄足畸形中的应用意义和进展, 分析存在的问题和进一步研究方向。**方法:** 查阅近年来三维步态分析与马蹄足畸形相关的国内外基础和临床文献, 进行总结分析。**结果:** 三维步态分析系统的客观参数不仅可以指导帮助手术方法的选择, 还有助于分析和比较手术疗效、研究和探索发病机制。**结论:** 三维步态分析在马蹄足畸形的矫治过程中有较大应用意义和前景, 进一步工作方向为大样本的病例研究和国人正常值数据库的建立。

关键词: 三维步态分析; 手术治疗; 马蹄足; 疗效

1. 引言

三维步态分析系统是一种通过计算机动态分析人步态各种参数的系统。它可以通过动态肌电图、摄像头等工具的采集, 提供客观的运动学和动力学等数据, 弥补了传统的观察分析和主观经验判断的不足,

不仅可以在术后评价疗效, 还可以在术前获取患者力学数据, 协助制定治疗方案。

马蹄足畸形常常需要手术治疗, 但是手术方法尚存在争议。如何个体化的选择恰当的手术方法, 从而使疗效最大化, 并发症最小化, 是很多临床医师关心的问题。随着三维步态分析在治疗马蹄足畸形中的应用, 人们对本病的诊疗认知也获得了新的契机和长足发展。

*基金项目: 本文受国家自然科学基金项目资助: 基金号 30801163。

[#]通讯作者。

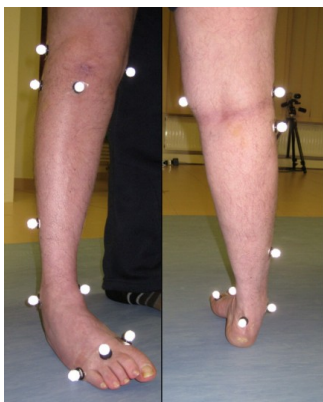2. 三维步态分析系统简介

2.1. 三维步态分析系统的组成

步态分析是利用力学的概念和已掌握的解剖、生理学等知识对人体的行走功能状态进行分析的一种生物力学研究方法。三维步态分析系统不仅可以定性分析,也可以定量分析,该系统主要由三维捕捉系统、体表标志点、压力板、表面肌电图仪、计算机分析系统等组成。三维捕捉系统一般由红外摄像头、相关组件、软件及音频设备、模拟设备等第三方设备组成。摄像机用来记录体表标志点在人体步态过程中的瞬时位置,为了更加方便、准确的获得数据,体表标志现在一般采用光电学方法^[1](图1)。压力板由平板及与电脑连接的接口组成,可测试静态及动态压力。用于获取足底压力的变化规律,步行作用力和反作用力的强度、时间等。肌电系统一般包括传感器、加速度计、测力计、测角计、呼吸传感器、心电传感器、脚踏开关及配套的信号采集和分析软件。表面肌电图可反映肌肉活动的疲劳程度、肌肉激活模式、运动单位传导速度等,表浅肌肉多采用表面电极,深部肌肉可采用植入式电极。

2.2. 三维步态分析的主要力学参数

三维步态分析可通过多台摄像机的同时工作进行实时采集,对时间距离参数、运动学参数、动力学参数、肌电活动参数、能量代谢等参数测定,评价人体步行功能^[2,3]。时间距离参数包括步长、步幅、步宽、步向角、步速、步频、步行周期、支撑相时间、摆动



引自参考文献 3

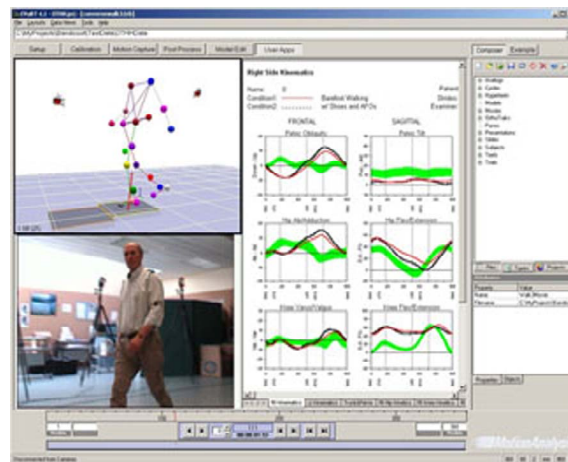
Figure 1. Mounting of shank and foot markers
图1. 示下肢体表标记点的放置

相时间等,受试者在测试结束后分析系统会实时的将获取的数据进行处理,即时显示出图表形式的分析结果(图2)。运动学是运动几何原理来研究物体或人的运动的一种方法。运动学参数是指步行中髌、膝、踝等关节的运动规律(角度、位移、速度、加速度等),骨盆倾斜和旋转、身体重心位置的变化规律等。系统通过至少每秒一次的图像和数据采集获取受试者的运动规律,并进行三维图像重建,精准而形象的提供分析结果。动力学主要研究人作用于物体的力与物体运动的关系。动力学参数指引起运动的力学参数,包括力、力矩、功与功率等。配置了多个传感器的三维压力板可以直接反应出受试者行走或跑步时各个方向上的力学参数,并与运动学参数结合得出其功量。肌电活动参数指步行过程中下肢主要肌肉的电生理活动指标,用于检测步行时肌肉活动与步态的关系。可用于定位导致活动受限的肌肉,明确肌肉的功能状态。能量代谢参数指人体运动过程中的能量代谢情况,主要指标为氧价,即耗氧量和步行距离的商,氧价值的高低可反映耗能的大小。三维步态分析可在受试者运动过程中采集其呼出的气体并分析其耗氧量,再根据行走距离计算其氧价。氧价越高,说明步行运动耗氧越多,反之说明越少。图3、4示三维步态分析系统在工作。

3. 马蹄足的力学特点和诊疗现状

3.1. 马蹄足畸形的发生机制

痉挛性脑瘫即大脑瘫痪,是指因未成熟大脑在



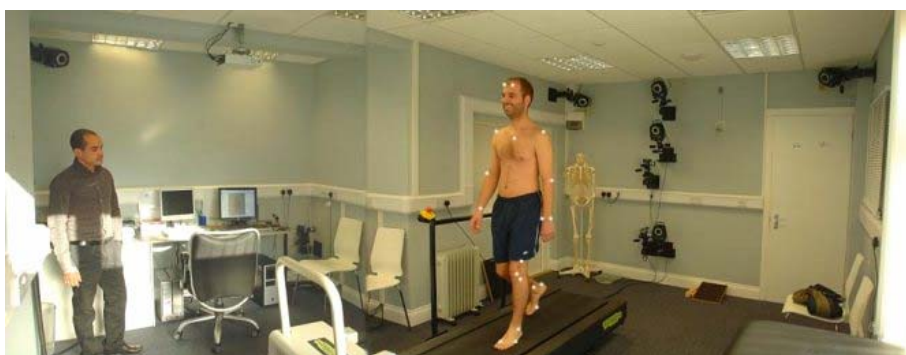引自 http://www.motionanalysis.com.cn/application/gait_analysis.html

Figure 2. Real-time data processing and analysis of results
图2. 示实时数据处理、结果分析



引自 <http://www.cadengineering.co.in>

Figure 3. The 3D gait analysis system is in the work
图 3. 示三维步态分析系统在工作



引自 <http://www.londonpodiatry.com/podiatry/gaitanalysis>

Figure 4. The 3D gait analysis system is in the work
图 4. 示三维步态分析系统在工作

各种原因作用下发育不全而致的非进行性损伤所引起的运动和姿势紊乱。马蹄足是痉挛性脑瘫患儿最常见的畸形之一，常伴有足内翻。其特点为步行过程中足背伸程度的显著降低，多由过强的跖屈肌与正常或减弱的背伸肌失衡所致。马蹄足患儿早期多无固定挛缩，而是一个动态畸形。待患儿形成了成熟步态，固定的马蹄足挛缩即也形成，腓肠肌便在畸形中占据了主导作用。

3.2. 先天性马蹄足步态的生物力学特点

在正常步态中，由于胫骨相对于足前倾，踝关节在站立相时是逐渐背伸的。而在先天性马蹄足患者，

由于小腿三头肌挛缩或肌张力增高，踝关节背伸不能，故患儿只能用脚尖行走。即使在病情轻一些的病例，患儿在站立相早期足跟可接触地面，但离地时间仍要早于正常儿童。所以，患者踝关节参与姿势和运动的肌肉均有不同程度的病损表现，特别是在脑瘫患儿，背伸扭矩的稳定取决于收缩肌与拮抗肌的平衡以及收缩肌振幅的大小。所谓背伸扭矩的稳定，即使得随意肌以最小波动收缩，以达到一定扭矩的能力。患儿的踝关节功能在等长收缩时会受比正常儿童降低，因为他们背伸和跖屈的扭矩稳定性及最大扭矩值都有所降低^[4]。由于足内翻表现为步行时足前外侧缘，尤其是第5跖骨底部触地，同时支撑相早期踝关节

背伸障碍, 导致支撑相终末期膝关节过伸, 摆动相终末期背伸不足; 长期缺乏活动, 且有肌肉不平衡的存在, 久而久之, 常会发展为同侧痉挛性髋关节屈曲、内收及膝关节屈曲畸形。

3.3. 先天性马蹄足的手术治疗方法

对手术纠正脑瘫马蹄足患儿步态尚存在争议, 方法也多种多样^[5-9], 主要分为软组织松解、肌腱转位、骨性手术三大类。软组织松解是较为常用的方法, 包括肌腱松解、肌腹松解、筋膜松解等^[10]; 其手术的形式又分为经皮式、开放式、关节镜等。其中最主要的两种恢复踝关节活动度和功能的手术方法为腓肠肌+比目鱼肌松解术^[11]和单纯腓肠肌松解术^[12,13]。两种方法均有一定疗效, 能改善踝关节在步态周期中的运动学状态^[12,14-17], 但也均可削弱跖屈肌, 造成踝关节过度背伸和医源性损伤, 降低踝关节在站立状态时的力量。另早期还有肌腱延长术的方法, 但其术后复发和二次手术的风险较大^[18]。故各种方法均有一定的复发率, 在应用方面仍存在争议。但现有关于各种方法的争论仅仅基于非常有限的一些观测数据^[14-16], 缺乏大样本的确凿客观的力学和动力学数据。

3.4. 目前常用的疗效评价方法

除了足底压力、足印、踝关节力线等简单直观的评价指标, 对于马蹄内翻足常用的有 Garceau、Dimeglio 等评分体系。足底压力主要观察术前足压力中心向外侧偏移情况及术后的恢复情况^[19]。通过足印可以了解马蹄足手术前后足底负重的形态变化, 其意义与足底压力类似。Dimeglio 评分体系^[20]主要反映畸形的形态和僵硬程度, Garceau 评分系统^[21]则主要评价足的外形、赤脚步态、距跟角等直观指标。以上评价方法皆为大体、直观的方法, 均不能提供客观的运动学及动力学参数, 从而无法将功能方面的疗效进行细致的量化, 而三维步态分析则可以弥补这一不足。

4. 三维步态分析在治疗先天性马蹄足中的应用

4.1. 三维步态分析系统的疗效评价作用

三维步态分析特别适合评价手术治疗马蹄足的结果和疗效^[12,14,22-24]。现代的三维步态分析系统一般为

12 摄像头的光电子系统。测量好受试者的身高、体重、胫骨长度、股骨髁间距、双踝距、双髌前上棘距等数据之后, 将标记物固定于体表。准备就绪后, 受试者赤脚上压力板并进行自由速度的步行运动。通过数据采集、计算机运算, 得出各项力学数据。运动学数据方面, 利用记录标记点位移得出的欧拉角可反映髋、膝、踝等关节的瞬时变化。踝关节过度跖屈的纠正是的术后评价的运动学重要指标。以往的研究常常把焦点放在与施行手术肌肉密切相关的踝关节, 其他不直接与手术肌肉相关的关节, 如髋膝关节, 一般就会被忽略或研究的较粗略。实际上, 小腿三头肌松解术后不仅踝关节, 膝关节和髋关节的运动学数据也有一定程度的改善^[25], 通过三维步态分析即可得到相关数据。这些改变包括膝关节、髋关节站立相屈曲程度降低, 骨盆倾斜角的矫正等。动力学方面, 踝关节力和最大力矩的恢复是主要指标, 同时伴有膝关节、髋关节力和最大力矩的变化。例如, 通过 Galli 等^[13]的研究我们可以看到, 在行腓肠肌松解术后, 各种运动学数据得到了明显改善, 踝关节的站立相和摆动相的最大背屈角度分别由术前的 1.61° 和 -8.26° 变为术后随访的 10.09° 和 3.67° , 已经接近正常值。而动力学数据方面, 踝关节背屈力矩也由术前的 0.75 Nm/kg 变为术后的 1.10 Nm/kg , 正常值为 1.16 Nm/kg , 这些数据说明手术的矫治效果良好。所以, 将术前、术后及对照组得出的时空数据、运动学及动力学数据等进行比较, 可对足功能的恢复情况作一个客观的、定量的评价。

4.2. 三维步态分析系统的术前辅助作用

先前的研究大都主要关注三维步态分析对术后疗效的评价, 而忽略了三维步态分析在协助术前治疗方案制定方面的作用。究竟施行哪种手术方法来纠正马蹄足更安全有效, 这是很多外科医师关心的问题, 一方面, 腓肠肌松解术可能使肌肉变得更加薄弱, 尤其是原本已痉挛麻痹的肌肉, 从而导致行走障碍; 另一方面, 本疾患的自然病程便是行走能力的逐渐减退及下肢关节疼痛逐渐加重^[26], 若不纠正, 还可能引起其他并发症。使用三维步态分析术前评估后, 可使得手术方法更有针对性, 更加个体化。所以术前的定量分析可以权衡这两个方面的利弊以选择治疗方案, 这一点是经验性分析、观察性分析和定性分析无法代替

的。

患儿的术前的三维步态分析,尤其是踝关节动力学评估对疾病的诊断、手术的选择有极大帮助^[25,27]。下肢关节的生物力学研究已经比较丰富,踝关节力矩是一个向量,为一个旋转力或角力,导致旋转运动的发生和改变。力矩的两个关键点是力和力臂,其等于力和力臂的乘积。物理学上指使物体转动的力乘以其到转轴的距离。依据这个定义,正常踝关节力矩的最大值和使得力臂缩短的马蹄足畸形程度可以反映小腿三头肌力量的值。同时,由于功率为力矩与角速度的乘积,所以踝关节做功能力的减弱与肌肉的削弱不直接相关,但与角速度受限有关。所以,当踝关节最大力矩和三头肌的肌力正常或接近正常,而又有马蹄足畸形时,三头肌挛缩造成的力臂长度受限便是主要问题,可进行松解术。从理论上说,踝关节最大力矩和三头肌肌力完全正常时适宜腓肠肌及比目鱼肌松解术,接近正常时可考虑适合施行单纯腓肠肌松解术。有研究报道某患者术前站立相末期最大踝关节跖屈力矩为 1.1 Nm/kg,接近正常值 1.3 Nm/kg;而站立相末期最大踝关节功率为 0.1 W/kg,较对照组 3.9 W/kg 相差较远。由此反应出该患者三头肌力量不佳,从而不适宜行松解手术,因为手术会进一步损伤肌肉,甚至可能导致患者步行障碍^[25]。当然,最终的治疗方案不仅要依据术前三维步态分析的数据,还要结合患者畸形程度、疼痛程度等其他相关症状和个体情况综合考虑,但是术前的力学数据具有非常关键的参考价值。

4.3. 三维步态分析系统在探索发病机制方面的作用

三维步态分析可以通过对时空、运动学、动力学、能量代谢等参数的测量,建立数据库,将患儿的数据与正常儿童加以比较,定位患儿受损的结构和功能;亦能将患儿病情演进过程中的步态数据加以分析,得出患儿力学数据的变化规律,进而有助于在生物力学层面宏观的研究本病的发病机理,为本病的基础研究提供理论依据。

5. 总结与展望

三维步态分析技术本身也在不断发展、不断完善

^[3,28],其不仅能评估治疗结果,而且能协助进行术前计划的制定。手术的选择是依据踝关节的运动学数据和踝关节力矩。如果没有踝关节力矩的数据,外科医师可能会为了避免损伤肌肉而不去进行腓肠肌松解,从而导致后期行走障碍。通过临床检查或影像学分析无法得到动力学数据,只能通过三维步态分析获取。所以三维步态分析在马蹄足畸形患者术前决策的制定中可能起到关键性的作用,从而避免因经验性处理导致的治疗方案不当。但目前国内的三维步态分析在矫治马蹄内翻足中的应用仍存在一些问题,如缺乏大样本的病例研究,具备三维步态分析系统的机构较少,正常儿童的数据库还不完善等。相信随着三维步态分析技术的进一步成熟和开展,其会在国人矫治马蹄足畸形中发挥更加重要的作用。

参考文献 (References)

- [1] M. Windolf, N. Gotzen and M. Morlock. Systematic accuracy and precision analysis of video motion capturing systems: Exemplified on the Vicon-460 system. *Journal of Biomechanics*, 2008, 41(12): 2776-2780.
- [2] E. Auvinet, F. Multon and J. Meunier. Gait analysis with multiple depth cameras. *Conference Proceedings—IEEE Engineering in Medicine and Biology Society*, 2011, 2011: 6265-6268.
- [3] M. G. Benedetti, M. Manca, G. Ferraresi, M. Boschi and A. Leardini. A new protocol for 3D assessment of foot during gait: application on patients with equinovarus foot. *Clinical Biomechanics (Bristol, Avon)*, 2011, 26(10): 1033-1038.
- [4] B. T. andholm, M. H. Rose, R. Slok, S. Sonne-Holm and B. R. Jensen. Ankle torque steadiness is related to muscle activation variability and coactivation in children with cerebral palsy. *Muscle and Nerve*, 2009, 40(3): 402-410.
- [5] B. Westhoff, K. Weimann-Stahlschmidt and R. Krauspe. Spastic equinus foot. *Orthopade*, 2011, 40(7): 637-647.
- [6] M. Vlachou, A. Beris and D. Dimitriadis. Split tibialis posterior tendon transfer for correction of spastic equinovarus hind foot deformity. *Acta Orthopaedica Belgica*, 2010, 76(5): 651-657.
- [7] E. Rutz, R. Baker, O. Tirosh, J. Romkes, C. Haase and R. Brunner. Tibialis anterior tendon shortening in combination with Achilles tendon lengthening in spastic equinus in cerebral palsy. *Gait Posture*, 2011, 33(2): 152-157.
- [8] N. K. Datta, M. S. Kaiser, B. K. Saha, S. U. Ahammed and A. I. Choudhury. Baker's method in the management of equinus deformity in cerebral palsy. *Mymensingh Medical Journal*, 2010, 19(4): 533-538.
- [9] Z. Lipczyk, G. Golanski, P. Flont and K. R. Niedzielski. Split posterior tibial tendon transfer as a selected technique of treatment of spastic equino-varus deformity in children. *Chirurgia Narzadow Ruchu i Ortopedia Polska*, 2010, 75(1): 30-34.
- [10] D. A. Jaddue, M. A. Abbas and A. S. Sayed-Noor. Open versus percutaneous tendo-achilles lengthening in spastic cerebral palsy with equinus deformity of the foot in children. *Journal of Surgical Orthopaedic Advances*, 2010, 19(4): 196-199.
- [11] J. Poul, J. Tuma and J. Bajerova. Video-assisted gastrocnemius-soleus and hamstring lengthening in cerebral palsy patients. *Journal of Pediatric Orthopaedics B*, 2008, 17(2): 81-84.
- [12] V. Saraph, E. B. Zwick, C. Uitz, W. Linhart and G. Steinwender. The Baumann procedure for fixed contracture of the gastro-

- leus in cerebral palsy. Evaluation of function of the ankle after multilevel surgery. *Journal of Bone & Joint Surgery, British Volume*, 2000, 82(4): 535-540.
- [13] M. Galli, V. Cimolin, M. Crivellini and G. Albertini. Long-term evaluation of isolated gastrocnemius fascia lengthening in children with cerebral palsy using gait analysis. *Journal of Pediatric Orthopaedics B*, 2009, 18(5): 228-233.
- [14] S. E. Adolfsen, S. Ounpuu, K. J. Bell and P. A. DeLuca. Kinematic and kinetic outcomes after identical multilevel soft tissue surgery in children with cerebral palsy. *Journal of Pediatric Orthopaedics*, 2007, 27(6): 658-667.
- [15] M. S. Orendurff, M. D. Aiona, R. D. Dorociak and R. A. Pierce. Length and force of the gastrocnemius and soleus during gait following tendo Achilles lengthenings in children with equinus. *Gait Posture*, 2002, 15(2): 130-135.
- [16] F. R. Dietz, J. C. Albright and L. Dolan. Medium-term follow-up of Achilles tendon lengthening in the treatment of ankle equinus in cerebral palsy. *Iowa Orthopaedic Journal*, 2006, 26: 27-32.
- [17] B. Lofterod, T. Terjesen. Local and distant effects of isolated calf muscle lengthening in children with cerebral palsy and equinus gait. *Journal of Children's Orthopaedics*, 2008, 2(1): 55-61.
- [18] G. Hagglund, S. Andersson, H. Duppe, H. Lauge-Pedersen, E. Nordmark and L. Westbom. Prevention of severe contractures might replace multilevel surgery in cerebral palsy: Results of a population-based health care programme and new techniques to reduce spasticity. *Journal of Pediatric Orthopaedics B*, 2005, 14(4): 269-273.
- [19] K. A. Jeans, L. A. Karol. Plantar pressures following Ponseti and French physiotherapy methods for club foot. *Journal of Pediatric Orthopaedics*, 2010, 30(1): 82-89.
- [20] A. Dimeglio, H. Bensahel, P. Souchet, P. Mazeau and F. Bonnet. Classification of clubfoot. *Journal of Pediatric Orthopaedics B*, 1995, 4(2): 129-136.
- [21] G. J. Garceau, R. M. Palmer. Transfer of the anterior tibial tendon for recurrent club foot. A long-term follow-up. *The Journal of Bone & Joint Surgery*, 1967, 49(2): 207-231.
- [22] R. M. Kay, S. A. Rethlefsen, J. A. Ryan and T. A. Wren. Outcome of gastrocnemius recession and tendo-achilles lengthening in ambulatory children with cerebral palsy. *Journal of Pediatric Orthopaedics B*, 2004, 13(2): 92-98.
- [23] M. Galli, V. Cimolin, M. Crivellini and G. Albertini. Gait analysis before and after gastrocnemius fascia lengthening in children with cerebral palsy. *Journal of Applied Biomaterials and Biomechanics*, 2005, 3(2): 98-105.
- [24] V. Cimolin, M. Galli, S. L. Vimercati and G. Albertini. Use of the gait deviation index for the assessment of gastrocnemius fascia lengthening in children with cerebral palsy. *Research in Developmental Disabilities*, 2011, 32(1): 377-381.
- [25] M. Galli, V. Cimolin, G. C. Santambrogio, M. Crivellini and G. Albertini. Gait Analysis before and after gastrocnemius fascia lengthening for spastic equinus foot deformity in a 10-year-old diplegic child. *Journal of Medical Case Reports*, 2010, 2010: 417806.
- [26] J. M. Rodda, H. K. Graham, G. R. Nattrass, M. P. Galea, R. Baker and R. Wolfe. Correction of severe crouch gait in patients with spastic diplegia with use of multilevel orthopaedic surgery. *The Journal of Bone & Joint Surgery*, 2006, 88(12): 2653-2664.
- [27] L. Piccinini, V. Cimolin, M. G. D'Angelo, A. C. Turconi, M. Crivellini and M. Galli. 3D gait analysis in patients with hereditary spastic paraparesis and spastic diplegia: A kinematic, kinetic and EMG comparison. *European Journal of Paediatric Neurology*, 2011, 15(2): 138-145.
- [28] T. D. Collins, S. N. Ghoussayni, D. J. Ewins and J. A. Kent. A six degrees-of-freedom marker set for gait analysis: Repeatability and comparison with a modified Helen Hayes set. *Gait Posture*, 2009, 30(2): 173-180.