

# Analysis of Clinical Cases for Treating Lumbar Tuberculosis with Lesion Clearing through Only Posterior and Anterior Approach

Pingrong Zhang\*, Jing Reng, Rong Sun, Xiaorong Xie

The First People's Hospital of Qujing City, Luliang Yunnan  
Email: \*zhangpingr-2008@163.com

Received: Dec. 25<sup>th</sup>, 2017; accepted: Jan. 11<sup>th</sup>, 2018; published: Jan. 30<sup>th</sup>, 2018

---

## Abstract

**Objective:** Analysis of clinical cases for treating lumbar tuberculosis with lesion clearing through only posterior and anterior approach. **Methods:** To analyze 16 patients suffered from spinal tuberculosis retrospectively, patients being treated with surgery in The First People's Hospital of Qujing city Yunnan province from October 2011 to February 2016 were divided into two groups on average. Treatment group were treated with lesion clearing through only posterior while control group with only anterior approach. Two groups of patients with spinal stability significantly damaged have no statistically significant difference about gender, age, course of the disease, pathological changes section and complications ( $P > 0.05$ ). **Result:** The average Cobbs Angle on the sagittal plane of Treatment group is  $35.6^\circ$  and the correct rate is 76.8%; while that of Control group is  $20.8^\circ$  and the correct rate is 52.6%. The treatment group has gotten a high correction rate than control group ( $P < 0.05$ ). The average operation time and average blood loss of treatment group is obviously shorten than the control group ( $P < 0.05$ ); osseous fusion time of treatment group is  $14.5 \pm 1.5$  W, and that of Control group  $13.5 \pm 1.0$  W. There was no statistically significant difference in osseous fusion time between the two groups ( $P > 0.05$ ). **Conclusion:** The single posterior approach for treating lumbar tuberculosis with lesion clearing pedicle screw fixation has more obvious advantages than the single anterior lesion clearance. In combination with vertebral body fixed, the treatment group has gotten a high correction rate than control group ( $P < 0.05$ ). The average operation time and average blood loss of treatment group is obviously shorten than the control group ( $P < 0.05$ ); there was no statistically significant difference in osseous fusion time between the two groups, and the clinical effect of only posterior approach for treating lumbar tuberculosis with lesion clearing in combination with pedicle screw fixed was satisfactory.

## Keywords

Spine, Tuberculosis, Operation, Compare

---

\*通讯作者。

# 单纯后路病灶清除固定与单纯前路手术治疗腰椎结核的临床病例分析

张平荣\*, 任 静, 孙 嵘, 谢小荣

云南省曲靖市第一人民医院骨一科, 云南 陆良

Email: \*zhangpingr-2008@163.com

收稿日期: 2017年12月25日; 录用日期: 2018年1月11日; 发布日期: 2018年1月30日

## 摘 要

目的: 探讨一期单纯后路病灶清除植骨椎弓根螺钉内固定与一期单纯前路病灶清除椎体内固定手术治疗腰椎结核的临床疗效比较。方法: 回顾性分析自2011年10月至2016年8月曲靖市第一人民医院骨一科手术治疗脊柱结核患者16例, 平均分两组, 治疗组: 一期单纯后路病灶清除椎弓根螺钉内固定; 对照组: 一期单纯前路病灶清除椎体内固定。两组患者脊柱稳定性均明显破坏, 两组患者性别、年龄、病程、病变节段以及并发症等一般资料比较, 差异均无统计学意义( $P > 0.05$ ), 具有可比性。比较两组患者后凸畸形矫正率、手术时间、术中出血量、术后植骨融合时间; 结果: 治疗组矢状面平衡Cobb角平均矫正 $35.6^\circ$ , 矫正率76.8%; 对照组矢状面平衡Cobb角平均矫正 $20.8^\circ$ , 矫正率52.6%, 矫正率治疗组和对照组对比有明显改善( $P < 0.05$ )。治疗组手术平均时间和手术平均出血量均较对照组明显缩短和减少( $P < 0.05$ ); 椎体间植骨界面骨性融合时间单纯后路组 $14.5 \pm 1.5$  W, 单纯前路组 $13.5 \pm 1.0$  W, 两组患者骨性融合时间比较, 差异均无统计学意义( $P > 0.05$ )。结论: 一期单纯后路病灶清除椎弓根螺钉内固定与一期单纯前路病灶清除椎体内固定手术治疗腰椎结核的临床疗效比较有明显优势, 治疗组和对照组对比矫正率有明显改善( $P < 0.05$ ), 治疗组手术平均时间和手术平均出血量均较对照组明显缩短和减少( $P < 0.05$ ); 两组患者骨性融合时间比较, 差异均无统计学意义( $P > 0.05$ ), 可获得满意临床疗效。

## 关键词

脊柱, 结核, 术式, 比较

Copyright © 2018 by authors and Hans Publishers Inc.

This work is licensed under the Creative Commons Attribution International License (CC BY).

<http://creativecommons.org/licenses/by/4.0/>



Open Access

## 1. 引言

全球结核病发病率呈逐年上升的趋势, 特别是由于耐药菌株的增加, 造成结核病疫情加重及诊治的困难。脊柱结核是最常见的肺外结核, 其致残率高, 严重者发生后凸成角畸形甚至瘫痪, 对患者、社会和家庭均造成沉重负担[1]; 对于椎体破坏致脊柱稳定性较差、药物治疗耐受、严重后凸畸形、进展性神经功能受损、保守治疗无效或恶化者必须手术治疗, 手术主要清除无血运、坏死或不可逆的病变组织, 提高组织修复能力, 解除脊髓压迫, 矫正后凸畸形或阻止后凸畸形的进一步发展, 重建脊柱的稳定性。自1911年Albee和Hibbs开始采用后路植骨融合术治疗脊柱结核以来, 后路手术治疗脊柱结核已被广泛应用于临床[2]。我国从上世纪50年代起就成功的开展了脊柱结核病灶清除术。20世纪90年代随着脊柱

内固定技术的不断完善,为脊柱结核外科治疗水平的提高奠定了基础。近年来国内其他学者采用前路一期病灶清除植骨、钢板内固定,或前路病灶清除植骨、同期或二期后路椎弓根固定等方法治疗脊柱结核,取得满意的临床疗效。还有学者采取超短程化疗方案及病变椎体部分切除术治疗脊柱结核,也取得了满意的临床疗效[3]。但手术创伤大、手术时间较长、术中出血明显增多,术后患者卧床时间过长、后凸畸形矫正不理想甚至已矫正的矢状面平衡丢失等。对于后凸角为 60 度或大于 60 度或后凸角可能进展的活动期的病人前路手术无疑是很大的挑战。

我院采用单纯后路病灶清除椎体间植骨椎弓根螺钉内固定与一期单纯前路病灶清除椎体钉内固定手术治疗腰椎结核的临床病例疗效分析如下。

## 2. 临床资料

### 2.1. 一般资料

本组 16 例患者,男 10 例,女 6 例;年龄 15~68 岁,平均 36.5 岁。病程 3 个月~3 年,平均 12 个月。病灶累及 2 个椎体 14 例,2 个椎体以上 2 例,结核病灶均位于腰椎。经 X 线摄片、CT 或 MRI 检查诊断为脊柱结核,并经术后病理检查确诊。16 例患者有 5 例神经功能损害。按照(ASIA)分级标准评估神经功能情况,A 级 1 例、C 级 2 例、D 级 2 例、E 级 11 例。患者均常规摄胸片排除粟粒性肺结核,术前痰涂片及培养排除开放性肺结核,术前均四联(异烟肼、链霉素、利福平、吡嗪酰胺)正规抗结核治疗 2~3 周,待结核中毒症状减轻,Hb > 90 g/L,ESR < 30 mm/h 时手术。

根据术前 MRI、CT 及 X 线检查等影像学资料,明确结核病灶范围、破坏程度、后凸角度、脊髓压迫及合并脓肿情况,初步判断结核破坏及手术可能造成的脊柱稳定性改变,选择相应的外科治疗术式。

### 2.2. 手术术式选择。

#### 2.2.1. 仅后路一期病灶清除、钛网植骨融合椎弓根螺钉内固定术

本组 8 例。均采用仅后路一期病灶清除、钛网植骨融合并内固定术,椎体间钛网植骨融合椎弓根螺钉钉棒系统内固定,植骨材料均为自体肋骨或髂骨。应用于脊柱稳定性部分破坏的患者,影像学表现为椎体前、中柱均有明显破坏、椎体塌陷、后凸畸形或椎管内占位,彻底清除病灶后脊柱稳定性显著破坏,见图 1,箭头所指为结核病灶。

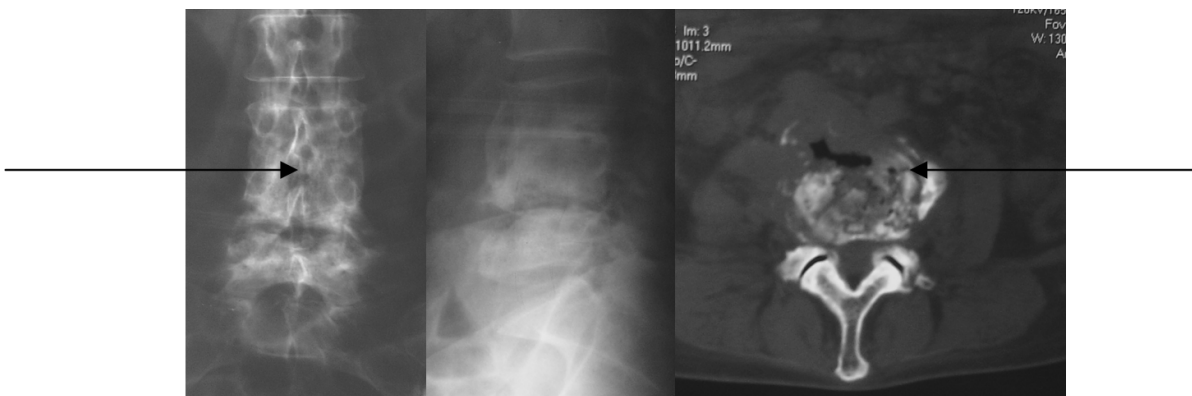
手术步骤:插管全麻,俯卧位,a 显露:后正中入路,显露病椎和上下一个椎体的后方结构,两侧显露至横突。C 臂 X 线机监视下植入椎弓根钉,腰椎以横突中线与上关节突外缘垂线的交点为入钉点,置钉时有意识避开病灶刮除后的空腔,病椎植入短钉或不植钉。病灶对侧临时固定后,病灶侧开窗,牵开神经根、硬膜囊;伴有椎旁脓肿时,首先清除椎旁甚至椎管内脓肿,显露椎间隙及病椎后缘。牵开神经根及硬膜囊时,勿损伤硬膜囊,避免脑脊液漏或结核菌由硬膜囊破口入脑脊液,进而发生结核性脑膜炎;采用刮匙、髓核钳等清除椎间隙和相邻上下椎体脓肿、干酪样坏死组织、炎性肉芽组织、死骨和硬化骨等结核病灶,必要时通过 C 臂 X 线机透视确定刮匙位置和病灶清除范围,确保病灶彻底清除。对于腰大肌脓肿,从破坏一侧通过已行病灶清除的椎体间隙,插入中号尿管反复冲洗、吸引,尽量清除脓液。术前 CT 评估病灶位于双侧时,术中行双侧开窗病灶清除。最后,彻底止血,生理盐水反复冲洗,以异烟肼(1 g)和链霉素(1 g)混合物浸润明胶海绵填塞病腔[4],自体髂骨植骨融合,安置连接棒固定,放置引流管,逐层缝合切口,术后影像如图 2。

#### 2.2.2. 仅前路一期病灶清除、钛网植骨融合椎体钉内固定术

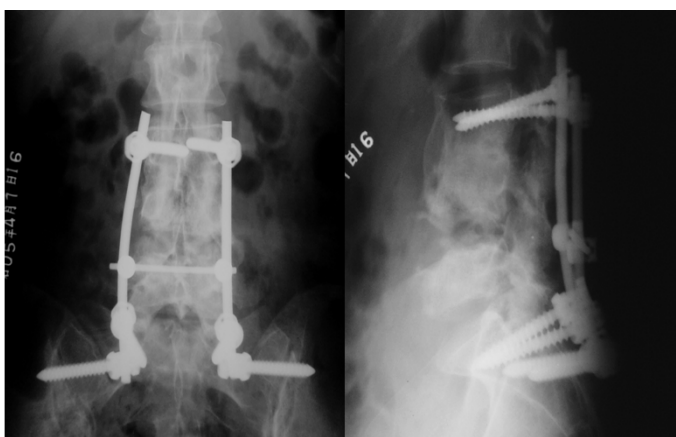
应用于脊柱稳定性明显破坏的患者,影像学表现为椎体前、中柱有明显破坏、椎体塌陷、后凸畸形、

椎管内部分占位，见图 3，箭头所指为结核病灶。本组 8 例，均采用前路一期病灶清除、植骨融合并椎体钉棒系统内固定术，植骨材料均为自体肋骨或髂骨。

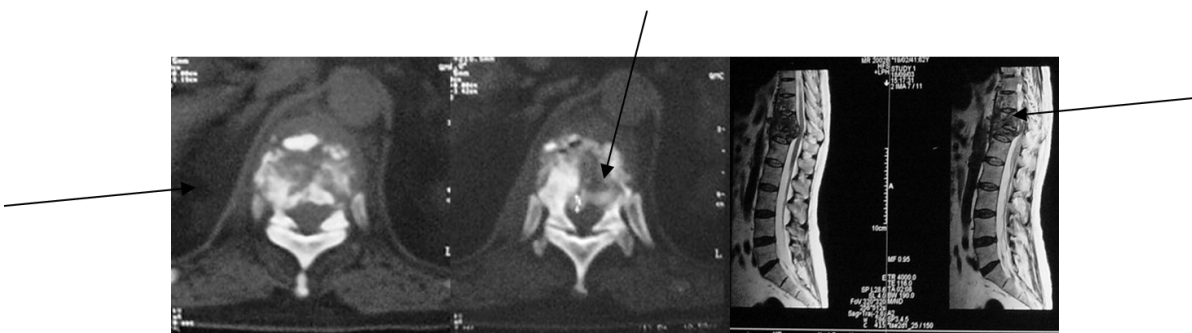
手术步骤：插管全麻，侧卧位，选择倒“八”字切口，均于腹膜外显露，显露病椎和上下各两个椎体的侧前方结构，清除椎旁脓肿，显露过程注意保护生殖股神经、输尿管、髂血管等；采用刮匙、髓核钳等清除椎间隙和相邻上下椎体脓肿、干酪样坏死组织、炎性肉芽组织、死骨和硬化骨等结核病灶，确



**Figure 1.** X-ray and CT scans showing L4, 5 tuberculosis. The tuberculosis range is shown by the arrow.  
**图 1.** X 线及 CT 示 L4、5 结核，箭头所示结核病灶



**Figure 2.** The postoperative X-ray showed lesion clearing with pedicle screw through only posterior approach  
**图 2.** 术后 X 线示单纯后路病灶清除并椎弓根钉棒系统内固定



**Figure 3.** CT scans and MRI showing T11-L1 tuberculosis. The tuberculosis range is shown by the arrow  
**图 3.** 术前 CT 及 MRI 示 T11-L1 结核，箭头所示结核病灶

保病灶彻底清除，勿损伤硬膜囊[5] [6]；椎体间隙，同样用碘伏、生理盐水反复冲洗、彻底止血，以异烟肼(1 g)和链霉素(1 g)混合物浸润明胶海绵堵塞病腔，自体髂骨植骨融合，椎体置钉安置连接棒固定，放置引流管，逐层缝合切口。术后影像如图 4。

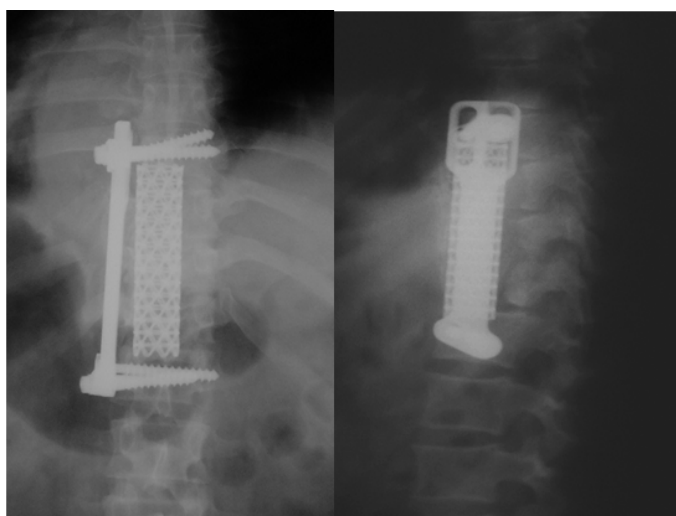
### 2.3. 术后处理

术后 2~3 天，在 24 小时引流量小于 50 ml 后拔除引流管，腰椎前路多节段累及并脊柱稳定性明显破坏术后加用石膏外固定，且术后严格卧床 4 周；一期后路手术内固定者可缩短卧床时间，2 周后在有效胸腰髂支具保护下可坐起，4 周后下地或坐轮椅离床活动，在术后 3 个月以内，应以“多卧床，少活动”为原则[7]。术后定期复查 ESR 和肝、肾功能。术后继续抗痨治疗 6 或 9 个月，术后随访 3~5 年，定期进行临床和影像学观察。

### 2.4. 结果

除对照组有 1 例术后慢性窦道形成，其它患者切口均一期愈合。两组病例有明显神经损害的患者手术后除 1 例外均获得明显改善。治疗组 8 例均有后凸畸形者，矢状面平衡 Cobbs 角平均矫正 35.6°，随访中平均丢失 3.0°，矫正率 76.8%；对照组 8 例行前路手术者，矢状面平衡 Cobbs 角平均矫正 20.8°，随访中平均丢失 5.0°，矫正率 52.6%。矫正率治疗组和对照组对比有明显改善( $P < 0.05$ )，见表 1 术前、术后后凸畸形矫正角度比较。

治疗组手术平均时间和手术平均出血量均较对照组明显缩短和减少( $P < 0.05$ )，见表 2。



**Figure 4.** Postoperative X-ray showing: Anterior titanium cage graft and vertebral body nail fixation from T11-L1

**图 4.** T11-L1 椎体结核行前路病灶清除钛网支撑植骨及椎体钉固定

**Table 1.** Comparison for correction angle and rate of kyphosis

**表 1.** 单纯后路组与单纯前路组后凸畸形矫正角度、矫正率比较

手术术式	例数	后凸畸形矫正(°)	矫正率
		(术前—术后/术前)	(术前—术后/术前)
一期单纯后路组	8	35.6	76.8%
一期单纯前路组	8	20.8	52.6%

**Table 2.** The average of operation time, blood loss and osseous fusion time between treatment group and control group  
**表 2.** 单纯前路组与单纯后路组平均手术时间、出血量、植骨融合时间比较

手术术式	平均手术时间(min)	平均出血量(ml)	平均植骨融合时间(w)
单纯前路组	232 ± 11	1850 ± 25	13.5 ± 1.0
单纯后路组	185 ± 12	1060 ± 31	14.5 ± 1.5

术后 10 周, 椎体间植骨界面植骨块轮廓不清, 新生骨痂形成; 病灶骨缺损减小, 上下椎体的骨痂向缺损处长入。术后 15~20 周, X 线片显示椎板间植骨块轮廓消失, 沿椎板植骨处形成长条状致密新生骨, 边缘整齐与椎板相连; 病灶清除后形成的椎间缺损处上、下椎体前后缘相接并有部分骨痂形成。椎体间植骨界面骨性融合时间单纯前路组 13.5 ± 1.0 W, 单纯后路组 14.5 ± 1.5 W, 两组患者骨性融合时间比较, 差异均无统计学意义( $P > 0.05$ ), 见表 2。

### 2.5. 并发症

股神经激惹症状 2 例, 均见于单纯后路组。前路组内固定螺钉松动 1 例, 因固定螺栓稳固, 对植骨融合无影响, 故未予处理。

### 3. 结论

一期单纯后路病灶清除椎弓根螺钉内固定与一期单纯前路病灶清除椎体内固定手术治疗腰椎结核的临床疗效比较有明显优势, 后路组和前路组对比矫正率有明显改善( $P < 0.05$ ), 一期单纯后路组手术平均时间和手术平均出血量均较一期单纯前路组明显缩短和减少( $P < 0.05$ ); 两组患者骨性融合时间比较, 差异均无统计学意义( $P > 0.05$ ), 可获得满意临床疗效。

### 4. 讨论

脊柱结核是最常见的肺外结核, 严重者发生后凸成角畸形甚至瘫痪, 其致残率高, 20 世纪 90 年代随着脊柱内固定技术的不断完善, 为脊柱结核外科治疗水平的提高奠定了基础[8] [9], 脊柱结核手术治疗的传统术式为采用前路单纯病灶及脓肿清除取髂骨植骨融合术, 椎体内固定或石膏背心外固定; 部分学者采用前路病灶清除植骨, 二期或同期后路椎弓根固定等方法治疗脊柱结核, 也取得满意的临床疗效[10]。其不足之处在于前路手术创伤大甚至需二期或同期后路椎弓根螺钉固定, 术中出血量多, 术后并发症难以控制, 由于清理后椎间残留空间大, 椎体钉、板植入困难, 通常需暴露很大的手术视野固定在上、下正常椎体上, 况且椎体间植骨块对脊柱的支撑力量不够, 脊柱稳定性仍较差, 后凸畸形得不到很好矫正, 或经过部分矫正, 但后期出现内固定失败也很难以维持矫形效果, 不能解决脊柱稳定性, 同时患者卧床时间过长。

当患者后凸畸形  $\geq 60$  度且累及 3 个或更多椎骨, 行前路手术治疗因长节段固定需要广泛的显露, 前路病灶清除后植骨块对脊柱的支撑力量不够, 不能解决脊柱稳定性, 同时患者卧床时间过长, 对这些病例我们选择单纯后路, 单纯从后方行椎体、椎间盘病灶清除植骨椎弓根螺钉三维固定, 行病灶清除椎管减压, 清理后椎间残留空间, 造成脊柱不稳, 椎体间钛网植骨, 在手术操作中, 病灶清除及矫形时脊髓应在直视下进行, 以防其变长或皱缩[11], 术后辅助支具固定或卧床 4~6 周。

### 参考文献 (References)

- [1] World Health Organization. World Health Report 2000. Health Systems: Improving Performance. WHO, Geneva, 2000.

- [2] Chen, W.J., Chen, C.H. and Shih, C.H. (1995) Surgical Treatment of Tuberculosis Spondylitis. 50 Patients Followed for 2-8 Years. *Acta Orthopaedica Scandinavica*, **66**, 137. <https://doi.org/10.3109/17453679508995507>
- [3] Jin, D., Qu, D., Chen, J., et al. (2004) One-Stage Anterior Interbody Autografting and Instrumentation in Primary Surgical Management of Thoracolumbar Spinal Tuberculosis. *European Spine Journal*, **13**, 114. <https://doi.org/10.1007/s00586-003-0661-5>
- [4] Lee, T.C., Lu, K., Yang, L.C., et al. (1999) Transpedicular Instrumentation as an Adjunct in the Treatment of Thoracolumbar and Lumbar Spine Tuberculosis with Early Stage Bone Destruction. *Journal of Neurosurgery: Spine*, **91**, 163. <https://doi.org/10.3171/spi.1999.91.2.0163>
- [5] Yilmaz, C., Selek, H.Y., Curkan, I., et al. (1999) Anterior Instrumentation for the Treatment of Spinal Tuberculosis. *The Journal of Bone and Joint Surgery. American Volume*, **81**, 1261. <https://doi.org/10.2106/00004623-199909000-00007>
- [6] 王福寰, 王怡, 张德森, 等. 近20年脊柱结核外科治疗的进展与存在问题(附10531例分析与观察)[J]. 中华骨科杂志, 1991(11): 360.
- [7] Dharmalingam, M. (2004) Tuberculosis of the Spine—The Sabah Experience. Epidemiolog. Treatment. and Results. *Tuberculosis (Edinb)*, **84**. 24. <https://doi.org/10.1016/j.tube.2003.08.008>
- [8] Ozdemir, H.M., Us, A.K. and Ogun, T. (2003) The Role of Anterior Spinal Instrumentation and Allograft Fibula for the Treatment of Pott Disease. *Spine*, **28**. 474. <https://doi.org/10.1097/01.BRS.0000048666.17934.17>
- [9] 郭立新, 马远征, 陈兴, 等. 病灶切除植骨与椎弓根固定治疗脊柱结核[J]. 中华医学杂志, 2002(82): 1121.
- [10] 马远征, 胡明, 才晓军, 等. 脊柱结核外科治疗的探讨[J]. 中华骨科杂志, 2005(25): 68.
- [11] 王自立, 金卫东, 乔永东, 等. 超短程化疗方案及病变椎体部分切除术治疗脊柱结核[J]. 中华骨科杂志, 2005(25): 79.

#### 知网检索的两种方式:

1. 打开知网页面 <http://kns.cnki.net/kns/brief/result.aspx?dbPrefix=WWJD>  
下拉列表框选择: [ISSN], 输入期刊 ISSN: 2168-5584, 即可查询
2. 打开知网首页 <http://cnki.net/>  
左侧“国际文献总库”进入, 输入文章标题, 即可查询

投稿请点击: <http://www.hanspub.org/Submission.aspx>  
期刊邮箱: [hjs@hanspub.org](mailto:hjs@hanspub.org)