

撤稿声明

撤稿文章名: 糖尿病性黄斑水肿防治现状及新进展
作者: 刘丽连, 廖海兰, 汪丽玉, 郑秀金
通讯作者邮箱: 2423009725@qq.com

期刊名: 医学诊断 (MD)
年份: 2022
卷数: 12
期数: 1
页码 (从X页到X页): 72-83
DOI (to PDF): <https://doi.org/10.12677/MD.2022.121012>
文章ID: 2170342
文章页面: <https://www.hanspub.org/journal/PaperInformation.aspx?paperID=49>
688
撤稿日期: 2022-04-15

撤稿原因 (可多选):

- 所有作者
 部分作者:
 编辑收到通知来自于
- 出版商
 科研机构:
 读者:
 其他:
撤稿生效日期: 2022-04-15

撤稿类型 (可多选):

- 结果不实
 实验错误
 数据不一致
 分析错误
 内容有失偏颇
 其他:
 结果不可再得
 未揭示可能会影响理解与结论的主要利益冲突
 不符合道德
- 欺诈
 编造数据
 虚假出版
 其他:
 抄袭
 自我抄袭
 重复抄袭
 重复发表 *
 侵权
 其他法律相关:
- 编辑错误
 操作错误
 无效评审
 决策错误
 其他:
- 其他原因
作者坚持要求撤稿另投

出版结果 (只可单选)

- 仍然有效.
 完全无效.

作者行为 失误(只可单选):

- 诚信问题
 学术不端
 无 (不适用此条, 如编辑错误)

* 重复发表: "出版或试图出版同一篇文章于不同期刊."

历史

作者回应:

是, 日期: yyyy-mm-dd

否

信息改正:

是, 日期: yyyy-mm-dd

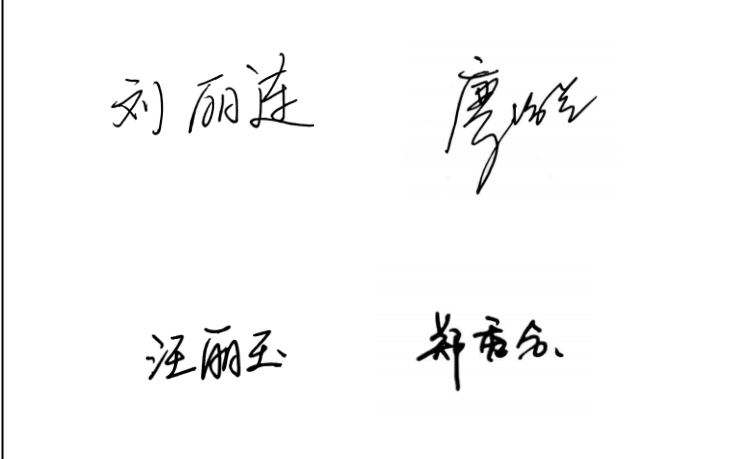
否

说明:

“糖尿病性黄斑水肿防治现状及新进展”一文刊登在 2022 年 3 月出版的《医学诊断》2022 年第 12 卷第 1 期第 72-83 页上。因作者坚持要求撤稿另投, 属于学术不端, 编辑部劝告无效, 作者同意引发的一切责任由作者自负。根据国际出版流程, 编委会现决定撤除此稿件, 保留原出版出处:

刘丽连, 廖海兰, 汪丽玉, 郑秀金. 糖尿病性黄斑水肿防治现状及新进展[J]. 医学诊断, 2022, 12(1): 72-83.
<https://doi.org/10.12677/MD.2022.121012>

所有作者签名:



刘丽连 廖海兰
汪丽玉 郑秀金

糖尿病性黄斑水肿防治现状及新进展

刘丽连¹, 廖海兰^{1,2}, 汪丽玉¹, 郑秀金¹

¹广东医科大学研究生学院, 广东 湛江

²广东省深圳市龙岗区人民医院眼科, 广东 深圳

收稿日期: 2022年2月20日; 录用日期: 2022年3月18日; 发布日期: 2022年3月25日

摘要

目前中国有众多糖尿病性黄斑水肿(diabetic macular edema, DME)患者, DME是糖尿病视网膜病变(diabetic retinopathy, DR)视功能障碍的最主要原因, 因此防治DME对改善DR患者视力和生活质量至关重要。目前眼局部的主流治疗方案包括视网膜激光光凝、抗VEGF药物、糖皮质激素及三者之间的联合治疗, 但是部分患者应答不良和频繁注射治疗导致的依从性差等问题催生了更多相关研究。随着研究的深入和激光技术的发展, 亦出现了许多可能的新治疗方式和新治疗靶点。

关键词

糖尿病黄斑水肿, 激光光凝, 抗血管内皮生长因子药物, 糖皮质激素, 新兴治疗

Current Situation and New Progress of the Prevention and Treatment of Diabetic Macular Oedema

Lilian Liu¹, Hailan Liao^{1,2}, Liyu Wang¹, Xiujin Zheng¹

¹Graduate School of Guangdong Medical University, Zhanjiang Guangdong

²Ophthalmology Department of Longgang District People's Hospital, Shenzhen Guangdong

Received: Feb. 20th, 2022; accepted: Mar. 18th, 2022; published: Mar. 25th, 2022

Abstract

At present, there are many patients with diabetic macular edema (DME) in China, and DME is the main cause of visual dysfunction of diabetic retinopathy (diabetic retinopathy, DR). Therefore, the prevention and treatment of DME are crucial to improve the vision and quality of life of DR patients. At present, the mainstream treatment options of local eyes include retinal laser photocoagulation, anti-VEGF drugs, corticosteroids and their combination. However, poor response and compliance problems caused by frequent injections have promoted more related research. With the deepening of research and the development of laser technology, many possible new treatment methods and new treatment targets have also emerged.

gulation, anti-VEGF drugs, glucocorticoids and the combination of treatment among the three, but some patients' poor response and poor compliance with frequent injections have spawned more related research. With the deepening of research and the development of laser technology, many possible new therapeutic modalities and new therapeutic targets have also emerged.

Keywords

Diabetic Macular Edema, Laser Photocoagulation, Anti-Vegf Drugs, Glucocorticoid, Emerging Treatment

Copyright © 2022 by author(s) and Hans Publishers Inc.

This work is licensed under the Creative Commons Attribution International License (CC BY 4.0).

<http://creativecommons.org/licenses/by/4.0/>



Open Access

1. 引言

糖尿病性黄斑水肿(diabetic macular edema, DME)是指糖尿病引起的黄斑区一个视盘直径范围内的视网膜增厚,可以发生在糖尿病视网膜病变(diabetic retinopathy, DR)的任一阶段,是糖尿病患者视力下降的最主要原因[1] [2]。据国际糖尿病联盟(IDF)发布的最新流行病学数据,中国现有约 1.41 亿糖尿病患者,高居全球首位;我国亦是 DME 的重灾区, DME 的患病率约为 6.81%,估计中国现有 900 万 DME 的患者[3]。DME 发生发展的危险因素众多且发病分子机制复杂,其分子发病机制包括慢性高血糖诱导多元醇通路、AGEs 途径、PKC 通路、己糖胺途径等生化途径,最终导致氧化应激、炎症因子增加和血-视网膜屏障的破坏;此外视网膜毛细血管阻塞导致视网膜缺血、缺氧,诱导并刺激血管内皮生长因子(vascular endothelial growth factor, VEGF)表达上调也是 DME 发生发展的重要机制;近年来还提出 DR 的视网膜神经变性机制,神经变性出现在视网膜微血管损伤之前,即认为 DR 损伤的其实是视网膜神经血管单元[4] [5] [6] [7]。研究证实 DME 的危险因素,如血糖、血压等水平控制不佳会明显影响眼部的治疗效果[8]。眼部针对某一机制的单一治疗方案也并不能很好地保持长期疗效,因此 DME 的治疗需要多学科协作及针对 DME 多种发病机制的联合治疗。目前 DME 局部的主流治疗方案包括视网膜激光光凝、抗 VEGF 药物和糖皮质激素及三者之间的联合治疗,但现存的治疗仍然不能满足大部分患者的需求,而且都是出现明显症状后的晚期治疗。随着视网膜神经血管单元概念的提出,视网膜神经保护因子或成为 DME 早期治疗的新靶点。DME 的联合治疗方案和治疗新靶点仍是目前研究的重点、难点和热点问题,本文就 DR 合并 DME 的防治现状及治疗研究的新进展方面进行综述,以期对糖尿病黄斑水肿的治疗和研究提供相应的参考意义。

2. 内科防治

2.1. 健康教育

DR 在我国十分常见,是首位可避免致盲的疾病。研究表明约 90%的 DR 患者通过早筛查、定期随诊和必要时接受适当的治疗可避免视力严重下降或盲[9]。预防 DR 或 DME 首要任务是糖尿病患者及家属的健康教育:首先强调健康的生活方式和尽量将血糖、血脂及血压控制在接近正常范围内;其次强调眼科早期全面筛查、定期随访和必要时接受适当的治疗。一项随访 20 年研究的结果显示:与正常组相比,生活方式干预组具有更低的糖化血红蛋白水平(HbA1c),且使严重 DR 发病率降低 47% [10]。总的来说要

做 DR 的早防早治，需要患者及家属、内科和眼科医护共同努力。

2.2. 基础疾病治疗

DME 发生及进展与长期慢性高血糖状态、血脂异常和血压高等密切相关；如这些危险因素控制不良也将会明显影响 DME 眼科专科治疗的疗效，因此全身基础疾病的治疗是预防和治疗 DME 的前提。

2.2.1. 血糖及糖化控制

糖尿病并发症控制研究(the Diabetes Control and Complications, DCCT)、英国前瞻性糖尿病研究(United Kingdom Prospective Diabetes Study, UKPDS)与糖尿病心血管并发症防控研究(Action to Control Cardiovascular Risk in Diabetes, ACCORD)及大庆研究的后续研究等多个权威的临床研究均证实，在防控 DR 的并发症方面早期严格控制血糖可使糖尿病患者长期获益[11] [12] [13]。即使是短期的严格血糖控制，也能在延缓 DR 进展中起到长期的作用，这种现象称为“代谢记忆”；而与之相反，早期未严格控制血糖，后期即使强化血糖控制，也不能达到早期严格控制血糖的效果，这被称为“高糖记忆”[14]。UKPDS 研究还指出，糖化血红蛋白(HbA1c)水平控制在 7% 以下可显著降低并发症发生的风险，且 HbA1c 每下降 1% 微血管并发症发生风险降低约 37% [15]。因此需要内分泌科医师早期介入，早期强化血糖控制并保持血糖波动相对稳定，但有心血管并发症和低血糖风险的患者血糖不宜控糖过严。此外 Matsuda 等研究发现，HbA1c 影响抗 VEGF 药物治疗 DME 的疗效，将 HbA1c 控制于 7% 以下有助于提高治疗效果[16]。国内一项研究，根据患者降糖 3 个月后的 HbA1c 水平分 4 组进行全视网膜激光光凝 PRP 治疗，发现治疗后黄斑水肿的变化程度与 HbA1c 水平密切相关，HbA1c 水平较高(HbA1c > 9%)患者接受 PRP 治疗后水肿消退效果差甚至水肿加重，HbA1c 水平较低(HbA1c ≤ 6.5%)患者接受 PRP 治疗后水肿消退效果最佳[17]。所以不论是抗-VEGF 药物治疗还是激光治疗 DME 均在 HbA1c 水平较低时疗效更佳。

2.2.2. 血脂调控

大量研究证实，控制血脂可有效减缓 DR 进展并减少其治疗需求。非诺贝特是目前临床常用的口服降脂药，具有调节血脂代谢紊乱、抑制炎症、抗氧化应激、抗血管新生和抑制细胞凋亡等作用。根据 ACCORD 研究显示，对于基线有 DR 的患者口服非诺贝特可显著减少 DR 进展高达 57% [13]。研究证实非诺贝特可通过改善白细胞瘀滞，下调 VEGF 水平和保护视网膜内屏障功能，从而明显降低糖尿病视网膜早期干预研究分级的严重程度，减少和延缓 DME 的发生与发展；此外非诺贝特还可降低 PDR、DME 患者眼底激光需求。非诺贝特干预降低糖尿病事件(The Fenofibrate Intervention and Event Lowering in diabetes, FIELD)研究表明，与安慰剂组对比，非诺贝特治疗组(200 mg/d) DR 患者的首次激光治疗需求减少 36% [18] [19]。FIELD 眼科子研究也证实，DME 患者采用非诺贝特治疗，较安慰剂显著减少 DR 进展[20]。还有研究表明非诺贝特通过信号转导途径，调节视网膜内皮细胞的存活，说明非诺贝特还具有治疗视网膜渗漏的作用，与脂质效应无关[21]。由此可见血脂的调控对防治 DME 方面起到重要作用，不仅可明显减缓 DR 或 DME 进展还减少其激光治疗需求。

2.2.3. 血压控制

UKPDS 研究证实控制血压(从 154 mmHg 降到 144 mmHg)可以减少 37% 的微血管并发症，包括 DR 和临床有意义的糖尿病黄斑水肿(significant diabetic macular edema, SDME) [22]。肾素 - 血管紧张素系统研究(Renin Angiotensin System Study, RASS)结果显示，RAS 系统阻断剂降血压同时还可延缓 DR 的发生发展[23] [24] [25]。糖尿病合并高血压患者可首选 RAS 阻断剂，但不推荐血压正常的糖尿病患者为预防 DR 而使用 RAS 阻断剂[26]。

2.3. 针对 DR 的中医中药辅助治疗

有研究证实, 芪明颗粒、羟苯磺酸钙和复方丹参滴丸等中药以及中医针灸治疗具有活血通络、消炎抑菌、改善视网膜屏障功能和减少 VEGF 因子合成等作用, 可辅助 DME 或 DR 的抗 VEGF 药物治疗和激光治疗[27] [28]。中医中药是国之瑰宝, 但具体的药理机制和疗效需要更多基础研究和多中心临床研究来提供循证医学的证据。

3. 眼科专科治疗

目前眼科局部治疗包括视网膜激光光凝治疗、抗 VEGF 药物玻璃体腔内注射治疗、激素注射治疗、玻璃体切割手术、联合治疗等, 随着研究深入和技术的发展, 出现了新的激光技术、新的给药方式及治疗可能的新靶点。

3.1. 视网膜激光光凝治疗

视网膜激光光凝治疗是 DME 传统治疗方式, 并且曾长期处于一线治疗的地位。随着抗 VEGF 药物研究的深入, 激光一线治疗的地位早已经被取代。现因其价格低廉、随访相对容易以及激光技术的发展等优势, 使其仍然发挥着重要的治疗作用, 目前主要用于不涉及中心的 DME。

3.1.1. 传统视网膜激光光凝

DR 眼底激光方式主要包括全视网膜光凝(panretinal photocoagulation, PRP)、局限性光凝和格栅样光凝等。PRP 主要用于治疗重度 NPDR 和 PDR, 局灶性激光光凝用于治疗可见毛细血管瘤样膨出所引起的局限性渗漏, 格栅样激光光凝用于治疗黄斑区弥漫性渗漏。传统的激光光凝治疗机制为: 激光散发的热效应使组织的蛋白质变性和凝固, 破坏大部分周边 RPE 细胞和光感受器并产生瘢痕[29]。激光能量将高耗氧的光感受器细胞破坏, 形成低耗氧的瘢痕组织, 以此削减周边视网膜组织耗氧, 来保障黄斑区视网膜的血氧供应。其次激光可封闭微动脉瘤的渗漏, 使视网膜血管收缩和血管通透性降低, 有助于减轻黄斑水肿[30] [31]。虽然激光早已被大量研究证实能有效延缓甚至阻止 DR 进展, 显著降低糖网患者失明的风险[32]; 但视野缺损等并发症和改善视力效果不佳等缺陷, 推动了激光技术的发展及其他替代治疗方式的研究。

3.1.2. 阈值下微脉冲激光治疗

为了减少传统激光导致的并发症, 阈值下微脉冲激光(subthreshold micropulse laser, SML)应运而生。SML 的作用原理是将传统毫秒级的激光拆分成多个短促、连续、重复的微秒级脉冲激光, 其激光能量选择性作用在 RPE 细胞并转化成热能; 短促高频重复的阈值下激光能量具有不导致蛋白质变性、RPE 细胞死亡和周围光感受器损伤等特点; 此外还能激活 RPE 细胞, 促使热休克蛋白(heat shock proteins, HSPs)表达增加, 从而启动 RPE 细胞的调节修复功能; 并使 VEGF 和色素上皮衍生因子(pigment epithelium-derived factor, PEDF)表达正常化, 从而促进血-视网膜内屏障修复和抑制新生血管[33] [34]。既往研究[35] [36] [37] [38]表明 SML 治疗视网膜疾病黄斑的疗效较传统激光更好且更安全, 但也存在一定局限性, 首先在 DME 的治疗中, 基线 CRT 对 SML 治疗的疗效影响很大, 当 CRT 大于 400 μm 时 SML 几乎没有作用, 其次阈值下微脉冲激光不产生激光斑, 对操作者判断治疗是否起效有一定难度, 存在着治疗不足和治疗过度的高风险[39] [40]。因此欧洲视网膜协会推荐 SML 可以作为早期水肿较轻、视力较好的轻中度 DME 患者的治疗选择[41]。虽然 SML 的疗效比传统激光更好, 但不能替代抗 VEGF 治疗, 而是作为抗 VEGF 治疗的补充或者联合治疗方案。有研究结果显示, 抗 VEGF 联合 SML 治疗可以显著减少抗 VEGF 注射次数, 同样的观察时间内, 联合治疗需要注射 2.6 针, 而单纯抗 VEGF 需要注射 9.3 针[42]。

魏文斌教授团队研究, 比较了康柏西普联合 SML 治疗方案和单纯康柏西普治疗方案在 DME 治疗中的疗效, 证实联合组较单纯药物组更能维持患者治疗后 CMT 和最佳矫正视力的长期稳定[43]。

3.1.3. Pascal 激光光凝治疗

Pascal 激光治疗在临床应用多年, 其利用阵列式多点激光同时进行光凝, 可明显缩短视网膜光凝治疗所需时间, 提高治疗效率和患者治疗的依从性。临床研究发现如采用炬阵式的 Pascal 激光进行光凝治疗, 全程可由原来的 25 min 缩短至 3~5 min [44]。由于 Pascal 治疗过程中脉冲持续时间的缩短, 使患者的眼球疼痛、畏光和头痛等不适明显减轻, 从而提高了患者的依从性。

3.1.4. NAVILAS 光凝系统

NAVILAS 光凝系统结合多种眼底成像技术和激光光凝治疗于一体, 且具有自动的眼球定位和追踪功能。临床医师根据计算机结合广角成像系统及 FFA 制定光凝治疗计划, 光凝过程中系统自动根据实时情况调整, 明显提高了光凝的准确性和治疗效率, 同时极大地避免了操作所致的意外视网膜损伤。KOZAK 等研究结果显示, NAVILAS 光凝系统治疗对 400 个随机的原计划光凝点的准确率为 92%, 而对照组手动光凝 100 个点仅有 72% 准确[45]。另外此系统还可明显缩短光凝所需时间, 从制定光凝计划到完成治疗大约需 7 min 47 s (± 3 分钟和 32 秒), 且不需严格固定眼球和不需要角膜接触镜等特点, 明显提高治疗舒适度和增加患者治疗的依从性[46]。NAVILAS 光凝系统治疗 DME 准确性高、耗时减少, 但疗效未见降低且更持久。Neubauer 等前瞻性研究证实, NAVILAS 光凝系统在 DME 治疗方面可替代传统激光, 与传统激光相比 8 mo 内再治疗率更低[47]。

3.2. 抗 VEGF 玻璃体腔内注射治疗

目前认为 VEGF 因子表达病理性上调可能是导致 DME 最重要的机制, 玻璃体内注射抗 VEGF 药物是目前各类黄斑水肿的首选。抗 VEGF 药物作用机制主要是竞争性阻碍 VEGF 与其受体结合, 并抑制 VEGF 家族受体的激活, 从而发挥抗新生血管的作用。在国内临床上, 康柏西普、阿柏西普、雷珠单抗是被广泛应用的抗 VEGF 药物。

1、**康柏西普康(Conbercept)**是国产的抗 VEGF 融合蛋白类药物, 它可与 VEGF-A, VEGF-B, VEGF-C 及 PlGF 等多个靶点结合。康柏西普的安全性有效性已被众多临床研究证实, 具有多靶点、亲和力强、作用时间长等特点。III 期临床试验[48]证实, 康柏西普可以采用每 12 周给药 1 次的治疗方案, 与现有抗 VEGF 药物相比, 能显著延长治疗间隔, 减少注射次数, 同时有效提高和维持视力, 且安全性良好。另外有实验表明, 康柏西普与 VEGF 的结合率至少是雷珠单抗和贝伐单抗的 30 倍, 因此它只需要较少的剂量就可以达到其他抗 VEGF 药物相同的治疗效果[49]。康柏西普于 2019 年获得 DME 适应症并于 2020 年进入国家医保用药, 目前正广泛应用于临床。

2、**阿柏西普**的安全性和有效性也早已被权威的临床研究证实, 研究还表明其具有对 VEGF-A 的亲和力明显高于其他抗 VEGF 药物的优势。与其他抗 VEGF 药物相比, 阿柏西普对基线视力较差($\leq 20/50$)的 DME 患者更能提高视力[50]。另外 Rahimy 等研究证实, 连续 4 次接受其他抗 VEGF 药物治疗效果不佳者转为阿柏西普治疗, 连续注射 4 次阿柏西普后 BCVA 和 CRT 的变化均有统计学意义[51]。但要注意其肾功能损害的不良反应, 治疗前需评估患者肾功能, 且在治疗后需密切监测患者肾功能。

3、**雷珠单抗**是一种重组人源化单克隆抗体片段, 可抑制所有 VEGF-A 亚型, 具有分子量小、渗透性强、起效迅速和全身并发症风险更小等优势。REFINE 研究[52]是一项雷珠单抗对中国 DME 患者的有效性和安全性的 III 期、双盲、多中心、激光对照研究。结果证实在 DME 治疗方面雷珠单抗明显优于激光治疗($p < 0.001$), 在第 12 个月时, 与基线相比雷珠单抗组平均 BCVA 增益为 7.8 个字母, 而激光组平均

BCVA 增益为 2.5 个字母。雷珠单抗组患者平均接受 7.9 次玻璃体内注射，而激光组患者平均接受 2.1 次治疗。此外如何应对抗 VEGF 频繁注射的问题一直在研究中，新型雷珠单抗眼内植入装置或能解决，其植入眼表并向眼内稳步释放雷珠单抗而发挥作用，可提高患者视力并维持长达 1a 的时间，明显减少患者随访与注射的次数[53]。此装置正在进行湿性 AMD 治疗临床研究，若其安全性和有效性能得以证实，将来有望进入 DME 治疗。

4、**Brolucizumab** 是特异性结合 VEGF-A 的单克隆抗体新药。它的分子量为 26 kDa，比雷珠单抗(48 kDa)分子量更小，它有可能实现更高的摩尔浓度，更有效的组织渗透和更快的全身清除率。HAWK 和 HARRIER [54]，两个类似设计的 III 期 RCT 研究，评估 Brolucizumab 与阿柏西普在新生血管性 ARMD (NVAMD)患者治疗中的疗效和安全性，结果显示 Brolucizumab 在视功能和形态学水平以及 2 年以上的持久性效果方面都不逊于阿柏西普。正在进行多中心的 III 期试验，比较阿柏西普和 Brolucizumab 在 DME 治疗中的疗效和安全性[55]。

3.3. 皮质类固醇激素治疗

DME 发病机制错综复杂，炎症因子在其中也起到至关重要的作用。糖皮质激素可以减少炎症介质产生，降低血管的通透性及下调眼内 VEGF 的水平，从而发挥抗炎和间接抗新生血管的作用。

1、**曲安奈德(triamcinolone acetonide, TA)**，有球周注射与玻璃体内注射两种给药方式，后者给药方式疗效更为显著，其疗效和安全性已被众多临床研究证实，但眼内炎、激素性高眼压和加速白内障进展等风险和需频繁注射等缺陷限制了其临床应用。目前研究出了新的给药方式，使用微针进行皮质类固醇的脉络膜上递送。研究表明使用脉络膜上腔注射激素有可能增加视网膜上的药物浓度，同时通过前节结构的药物暴露最小化，来减少白内障的形成或 IOP 升高[56]。曲安奈德脉络膜上腔注射混悬液(ARVN001)正在国内进行一项多中心 I 期临床研究(CTR20212691)，探讨其在糖尿病性黄斑水肿患者中的安全耐受性、药代动力学特征及初步疗效。

2、**地塞米松注射植入剂(Ozurdex)**是一种可生物降解的糖皮质激素缓释植入剂，通过 NOVADUR 固体聚合物释放系统释放地塞米松制剂于眼后段的玻璃体内，有效期长达 6 mo [57]。它能显著改善对抗 VEGF (雷珠单抗或贝伐单抗)无效的患眼的视力和中心凹厚度[58]。2017 年欧洲准则建议 3 至 6 次抗 VEGF 注射无效的患者使用 Ozurdex，同时 Ozurdex 可以作为有抗 VEGF 禁忌、人工晶状体眼和预期依从性较差的患者的一线治疗[59]。同为糖皮质激素的地塞米松与曲安奈德相比，地塞米松更具作用持久、药物水平浓度稳定、药物释放具有预期性等优点，然而其不良反应如眼内压升高和白内障仍不可忽视。但随着药物价格的下降，将会有更好的临床应用前景。

3、**氟轻松玻璃体内植入剂**包括 Retisert 和 Iluvien 两种缓释装置，均为可持续释放不可生物降解的醋酸氟轻松的植入剂。Retisert 和 Iluvien 分别缓慢少量释放醋酸氟轻松 30 个月和 36 个月。**Iluvien** 不需要手术缝合，与 Retisert 相比，创伤更小，已被许多欧洲的国家批准用于 DME 的治疗。Ei-Ghrabbly 等研究结果显示对激光治疗、抗 VEGF 治疗无效的慢性难治性 DME 患者，应用 Iluvien 玻璃体腔植入治疗后 BCVA 及 CMT 都得到了明显的改善，这种效应从第 3 个月开始到整个观察期结束都持续存在[60]。Wykoff 等在一项为期 36 个月的研究中发现，玻璃体内植入醋酸氟轻松可以延缓 NPDR 向 PDR 进展，但是与 Ozurdex 相比，Iluvien 植入术后高眼压和白内障的风险更高，因此认为这种植入物可能更适合没有眼压激素反应性增加的人工晶状体眼[61]。

3.4. 玻璃体切除手术治疗

玻璃体切除术(pars plana vitrectomy, PPV)目的是切除混浊或血性玻璃体以及玻璃体中的视网膜表

层晚期糖基化产物、活性氧和炎症分子，解除纤维增殖膜对视网膜牵拉。部分学者认为，玻璃体切割手术是治疗难治的糖尿病黄斑水肿的有效方法。DRCR.net 方案 D 是一项对 87 只 DME 和 VMT 的眼睛进行的前瞻性队列研究，发现 PPV 可以减少大多数眼睛的视网膜增厚，其中 68% 的眼睛减少 $\geq 50\%$ ，但是，中位数 VA 在 6 个月内没有变化，VA ≥ 10 个字母的改善率为 38%，而 VA10 个字母改善率占 22% [62]。另外一项系统综述，评价 PPV 手术在 DME 治疗中的疗效和安全性，纳入了 5 项研究(共 127 眼)进行疗效分析，纳入了 40 项研究(1562 眼)进行安全性分析。研究合并 6 至 12 个月的随访结果发现，DME 患者 VA 的增加无统计学意义，而 CST 显著降低；但是亚组分析发现，6 个月时发现的视网膜厚度的改善并没有持续到 12 个月[63]。总体而言，PPV 手术可以使 DME 眼睛的结构和功能得到改善，但与激光或观察到的 VA 改善相比无显著差异。因此是对 DME 患者进行 PPV 治疗尚存争议，需要进一步的研究。

3.5. 联合治疗

由于 DME 的机制是多样的，各种机制所占的比重尚不清楚及患者的个体差异，在临床实践中学者们普遍认可采取联合 2~3 种方法治疗 DME。众多研究也表明抗 VEGF 联合激光治疗较单独治疗不仅在减轻黄斑水肿和提高视力方面更具优势，且能减少眼内注药次数、降低激光能量，达到治疗效益最大化。Meng W 等人的研究中单纯光凝组与光凝联合康柏西普组治疗前 RNFL 厚度和黄斑厚度无统计学差异($p > 0.05$)，治疗后明显下降；联合治疗组下降幅度明显大于对照组($p < 0.05$)。治疗后 1、2、4 周两组 BCVA 均显著升高($p < 0.05$)，治疗后不同时间点联合组 BCVA 升高幅度均显著高于单纯激光组($p < 0.05$)。两组随访期间均无严重眼部并发症及全身不良反应[64]。玻璃体腔注射康柏西普联合视网膜激光光凝治疗糖尿病性黄斑水肿疗效优于视网膜激光光凝，且安全性高。当经过多次激光和抗 VEGF 治疗后，仍存在的 DME 可考虑联合激素或手术治疗。DME 的治疗方案一直在更新优化，联合治疗已经成为共识。

4. 治疗的新靶点

4.1. 视网膜神经保护因子

研究发现 DR 患者中天然性视网膜神经保护因子下调和功效降低，可能是糖尿病视网膜神经变性的早期和关键表现，外源性补充视网膜神经保护因子或许可成为预防或治疗 DR 和 DME 的新靶点[65]。如色素上皮衍生因子(pigment epithelium derived growth factor, PEDF)，它是一种重要的内源性抗血管生成蛋白，可通过抑制还原型辅酶氧化酶引起的氧化应激，从而发挥抗血管生成、抗炎、视网膜神经保护等作用，被广泛认为是最有效的天然抗血管生成因子[66]。神经生长因子(NGF)眼内注射剂和滴眼剂均在 DR 模型的动物实验中被证实具有防止视网膜神经变性的功效。然而这些视网膜神经保护性药物尚处于研究起步阶段，未来需要更多的设计严格的多中心临床试验来证实其安全性和有效性。生长抑素(SST)可过减少谷氨酸的释放，间接发挥视网膜神经保护作用。SST 滴眼剂正在进行多中心 II、III 期随机对照临床试验，未来可能进入 DME 的临床治疗[65]。

4.2. 微小 RNA (microRNA, miRNA)

MicroRNA 是一类短的非编码单链 RNA 分子，参与新生血管的形成，通过转录后水平与 VEGF mRNA 的 3'-URT 结合，阻断 mRNA 翻译或降低 mRNA 稳定性来负调控 VEGF 的表达，进而抑制新生血管生成[67]。但基因治疗仍存在载体的不安全性与不稳定性，且治疗中脱靶效应会引发相关不良反应等，因此基因研究仍处于动物实验阶段。相信随着研究的深入和科学技术的进步，miRNA 有望成为 DR 治疗的新靶点。

4.3. 抗 VEGF 设计的锚蛋白重复序列(designed ankyrin repeat proteins, DARPins)

抗 VEGF 设计的锚蛋白重复序列(designed ankyrin repeat proteins, DARPins)是通过基因工程设计的结合蛋白,可以结合 VEGF,具有的小分子量、高度特异性及半衰期长等特点,可以减少频繁注射的问题。I/II 期临床研究结果显示, DME 患者单次眼内注射 DARPins 类药物 MP0112 后,房水中药物浓度可持续 8~12 周均大于 50%,可使患者水肿持续减少和视力改善,但患者出现眼内炎症比例较高[68]。DARPins 类药物 abicipar 在渗出型 AMD 中进行了两项多中心 III 期研究,比较 abicipar 8 周和 12 周固定间隔治疗方案与雷珠单抗 4 周间隔给药方案疗效和安全性,结果在第 52 周时, abicipar 药物两种给药间隔疗效均不劣于雷珠单抗,但眼内炎症发生率明显更高,192 例患者中有 62 例(32.3%例)需要接受口服和/或注射皮质类固醇治疗[69]。

4.4. 整合素抑制剂

Risuteganib 是一种新型抗整合素肽,它靶向参与干性 AMD 和 DME 的病理生理过程中的多种整合素异二聚体[70]。整合素是介导细胞-细胞和细胞-细胞外基质相互作用的一类黏附分子,它将胞外配体与胞内骨架、信号转导通路相联系,参与多种生理病理过程,它可以通过增加蛋白分解,从而导致内皮细胞损伤和血管生成蛋白过量[71]。因此整合素拮抗剂,有减少视网膜血管内皮损伤和抑制新生血管等作用,此外还具有诱导玻璃体后脱离、保护视网膜神经等作用,可用于治疗糖尿病黄斑水肿、玻璃体黄斑牵引、萎缩型老年性黄斑变性等多种眼底疾病。Risuteganib 在非渗出性 AMDIIa 期临床试验结果显示,两次注射时间间隔长达 16 周,患者 BCVA 明显改善,未报告药物相关的严重不良事件,耐受性良好,没有出现药物相关的毒性反应或反复眼内注射引起的炎症[72]。由于其独特的作用机制和较长的药效持续时间,眼内注射抗整合素药物 risuteganib 可能成为黄斑水肿治疗中的独立疗法或抗 VEGF 药物治疗的补充疗法。

4.5. Faricimab 注射液

faricimab 注射液是首个专门为眼睛设计的双特异性抗体药物,可靶向拮抗血管生成素-2 (Ang-2)和 VEGF-A 两种因子,从而发挥抗炎和抗新生血管的作用,在 2022 年被 FDA 批准用于治疗 nAMD 或 wet AMD 和 DME。YOSEMITE 和 RHINE 两项设计相同的国际多中心的 III 期临床研究[73],评估在 DME 治疗中 faricimab 的 2 种给药方案(每 2 个月给药一次,或长达每 4 个月给药一次的个性化给药间隔(PTI))疗效和安全性,并与 aflibercept 每 2 个月一次给药方案(Eylea 组)进行了比较。结果显示在 faricimab 注射治疗的第一年里,约有一半的患者注射时间间隔可长达 4 个月,且提升视力方面与 Eylea 组疗效相当。在 YOSEMITE 研究中, faricimab PTI 组和 2 个月组的平均视力增加分别为+11.6 和+10.8 个眼图字母, Eylea 组为+10.9 个字母。在 RHINE 研究中, faricimab PTI 组和 2 个月组的平均视力增加分别为+10.7 和+11.8 个字母, Eylea 组为+10.3 个字母。此外这 2 项研究结果显示,在降低中心视网膜厚度(CST)方面,与 Eylea 组相比 faricimab PTI 组具有更大的降低幅度。最后研究还显示 faricimab 总体耐受性良好,未发现新的或意外的安全信号。目前 Faricimab 注射液也正在国内进行扩展研究(CTR20211488)以评价其长期安全性和耐受性,未来有望进入国内进行 DME 和 nAMD 的临床治疗。

5. 小结及展望

DME 作为 DR 视力下降的最主要原因,目前治疗方式和疗效仍然不能满足患者需求。基础疾病的治疗、眼科早期筛查、定期随访和及时干预是必要的。DME 局部的治疗尚存在诸多困境,传统的激光治疗是破坏性治疗,可能短暂加重黄斑水肿、提高视力不理想并损害患者的视野,而先进的激光技术和系统尚未在国内普及;玻璃体腔内注射抗-VEGF 药物是 DME 目前最主流的治疗方法,但也存在部分患者应

答不良、重复治疗及患者依从性差等问题;皮质类固醇激素有加速白内障和升高眼压等风险;最后对 DME 是否行 PPV 治疗尚存争议。

但是随着技术的发展和研究的深入,具有更多应用前景的治疗方式逐渐出现。如阈值下的微脉冲激光,比传统激光治疗效果好、损伤小及并发症少。NAVILAS 光凝系统集成多种功能于一体,具有准确性高、耗时减少和保护内层视网膜等优势,期待未来能在国内临床上使用和推广。雷珠单抗眼内缓释植入装置和 faricimab 注射液的出现或能够解决频繁注射问题,是 DME 患者值得期待的新兴治疗方案。激素治疗方面 Ozurdex 具有较好的应用前景,随其纳入医保及明显降价,将会给难治性的 DME 患者带来福音。随着视网膜神经血管单元机制被提出,视网膜神经功能障碍的筛查和视网膜神经保护性治疗将成为未来重要的研究课题,神经保护性因子及其滴眼液制剂,或将能拥有良好的应用前景。

参考文献

- [1] 中华医学会眼科学会眼底病学组. 我国糖尿病视网膜病变临床诊疗指南(2014 年) [J]. 中华眼科杂志, 2014, 50(11): 851-865.
- [2] Ciulla, T.A., Pollack, J.S. and Williams, D.F. (2021) Visual Acuity Outcomes and Anti-VEGF Therapy Intensity in Diabetic Macular Oedema: A Real-World Analysis of 28658 Patient Eyes. *British Journal of Ophthalmology*, **105**, 216-221. <https://doi.org/10.1136/bjophthalmol-2020-315933>
- [3] Yau, J.W., Rogers, S.L., Kawasaki, R., et al. (2012) Global Prevalence and Major Risk Factors of Diabetic Retinopathy. *Diabetes Care*, **35**, 556-564. <https://doi.org/10.2337/dc11-1909>
- [4] Early Treatment Diabetic Retinopathy Study Research Group (1991) Early Photocoagulation for Diabetic Retinopathy. ETDRS Report Number 9. *Ophthalmology*, **98**, 766-785. [https://doi.org/10.1016/S0161-6420\(13\)38011-7](https://doi.org/10.1016/S0161-6420(13)38011-7)
- [5] 李虹蓉, 汪浩. 糖尿病视网膜神经变性的研究进展[J]. 中华眼底病杂志, 2020, 40(6): 52-57.
- [6] Wisniewska-Kruk, J., van der Wijk, A.E., van Veen, H.A., et al. (2016) Plasmalemma Vesicle-Associated Protein Has a Key Role in Blood-Retinal Barrier Loss. *The American Journal of Pathology*, **186**, 1044-1054. <https://doi.org/10.1016/j.ajpath.2015.11.019>
- [7] Liu, X., Dreffs, A., Díaz-Coránquez, M., et al. (2016) Occludin S490 Phosphorylation Regulates Vascular Endothelial Growth Factor-Induced Retinal Neovascularization. *The American Journal of Pathology*, **186**, 2486-2499. <https://doi.org/10.1016/j.ajpath.2016.04.018>
- [8] Kim, E.J., Lin, W.V., Rodriguez, S.M., Chen, A., Loya, A. and Weng, C.Y. (2019) Treatment of Diabetic Macular Edema. *Current Diabetes Reports*, **19**, Article No. 68. <https://doi.org/10.1007/s11892-019-1188-4>
- [9] Klein, R., Lee, K.E., Gangnon, R.E. and Klein, B.E. (2010) The 25-Year Incidence of Visual Impairment in Type 1 Diabetes Mellitus the Wisconsin Epidemiologic Study of Diabetic Retinopathy. *Ophthalmology*, **117**, 63-70. <https://doi.org/10.1016/j.ophtha.2009.06.051>
- [10] Gong, Q., Gregg, E.W., Wang, J., et al. (2011) Long-Term Effects of a Randomised Trial of a 6-Year Lifestyle Intervention in Impaired Glucose Tolerance on Diabetes-Related Microvascular Complications: The China Da Qing Diabetes Prevention Outcome Study. *Diabetologia*, **54**, 300-307. <https://doi.org/10.1007/s00125-010-1948-9>
- [11] Nathan, D.M., Genuth, S., Lachin, J., et al. (1993) The Effect of Intensive Treatment of Diabetes on the Development and Progression of Long-Term Complications in Insulin-Dependent Diabetes Mellitus. *The New England Journal of Medicine*, **329**, 977-986. <https://doi.org/10.1056/NEJM199309303291401>
- [12] (1994) Effect of Intensive Diabetes Treatment on the Development and Progression of Long-Term Complications in Adolescents with Insulin-Dependent Diabetes Mellitus: Diabetes Control and Complications Trial. Diabetes Control and Complications Trial Research Group. *The Journal of Pediatrics*, **125**, 177-188. [https://doi.org/10.1016/S0022-3476\(94\)70190-3](https://doi.org/10.1016/S0022-3476(94)70190-3)
- [13] Chew, E.Y., Ambrosius, W.T., Davis, M.D., et al. (2010) Effects of Medical Therapies on Retinopathy Progression in Type 2 Diabetes. *The New England Journal of Medicine*, **363**, 233-244. <https://doi.org/10.1056/NEJMoa1001288>
- [14] 赵姝芝, 李涛, 郑冰清, 郑志. 糖尿病视网膜病变相关“代谢记忆”的研究进展[J]. 中华眼底病杂志, 2013, 29(1): 103-106.
- [15] Stratton, I.M., Adler, A.I., Neil, H.A., et al. (2000) Association of Glycaemia with Macrovascular and Microvascular Complications of Type 2 Diabetes (UKPDS 35): Prospective Observational Study. *BMJ*, **321**, 405-412. <https://doi.org/10.1136/bmj.321.7258.405>

- [16] Matsuda, S., Tam, T., Singh, R.P., *et al.* (2014) The Impact of Metabolic Parameters on Clinical Response to VEGF Inhibitors for Diabetic Macular Edema. *Journal of Diabetes and its Complications*, **28**, 166-170. <https://doi.org/10.1016/j.jdiacomp.2013.11.009>
- [17] 张聪, 徐丽. 糖化血红蛋白水平与糖尿病视网膜病变激光光凝术后黄斑水肿的相关性[J]. 中国医科大学学报, 2020, 49(11): 980-984.
- [18] Dodson, P.M. (2007) Diabetic Retinopathy: Treatment and Prevention. *Diabetes and Vascular Disease Research*, **4**, S9-S11. <https://doi.org/10.3132/dvdr.2007.051>
- [19] Keech, A.C., Mitchell, P., Summanen, P.A., *et al.* (2007) Effect of Fenofibrate on the Need for Laser Treatment for Diabetic Retinopathy (FIELD Study): A Randomised Controlled Trial. *The Lancet*, **370**, 1687-1697. [https://doi.org/10.1016/S0140-6736\(07\)61607-9](https://doi.org/10.1016/S0140-6736(07)61607-9)
- [20] Noonan, J.E., Jenkins, A.J., Ma, J.X., Keech, A.C., Wang, J.J. and Lamoureux, E.L. (2013) An Update on the Molecular Actions of Fenofibrate and Its Clinical Effects on Diabetic Retinopathy and Other Microvascular End Points in Patients with Diabetes. *Diabetes*, **62**, 3968-3975. <https://doi.org/10.2337/db13-0800>
- [21] Kim, J., Ahn, J.H., Kim, J.H., *et al.* (2007) Fenofibrate Regulates Retinal Endothelial Cell Survival through the AMPK Signal Transduction Pathway. *Experimental Eye Research*, **84**, 886-893. <https://doi.org/10.1016/j.exer.2007.01.009>
- [22] UK Prospective Diabetes Study Group (1998) Tight Blood Pressure Control and Risk of Macrovascular and Microvascular Complications in Type 2 Diabetes: UKPDS 38. *BMJ*, **317**, 703-713. <https://doi.org/10.1136/bmj.317.7160.703>
- [23] Wang, B., Wang, F., Zhang, Y., *et al.* (2015) Effects of RAS Inhibitors on Diabetic Retinopathy: A Systematic Review and Meta-Analysis. *The Lancet Diabetes & Endocrinology*, **3**, 263-274. [https://doi.org/10.1016/S2213-8587\(14\)70256-6](https://doi.org/10.1016/S2213-8587(14)70256-6)
- [24] Mauer, M., Zinman, B., Gardiner, R., *et al.* (2009) Renal and Retinal Effects of Enalapril and Losartan in Type 1 Diabetes. *The New England Journal of Medicine*, **361**, 40-51. <https://doi.org/10.1056/NEJMoa0808400>
- [25] Chaturvedi, N., Porta, M., Klein, R., *et al.* (2008) Effect of Candesartan on Prevention (DIRECT-Prevent 1) and Progression (DIRECT-Protect 1) of Retinopathy in Type 1 Diabetes: Randomised, Placebo-Controlled Trials. *The Lancet*, **372**, 1394-1402. [https://doi.org/10.1016/S0140-6736\(08\)61412-9](https://doi.org/10.1016/S0140-6736(08)61412-9)
- [26] 中华医学学会糖尿病学分会视网膜病变学组. 糖尿病视网膜病变防治专家共识[J]. 中华糖尿病杂志, 2018, 10(4): 241-247.
- [27] Zhang, X., Liu, W., Wu, S., Jin, J., Li, W. and Wang, N. (2015) Calcium Dobesilate for Diabetic Retinopathy: A Systematic Review and Meta-Analysis. *Science China Life Sciences*, **58**, 101-107. <https://doi.org/10.1007/s11427-014-4792-1>
- [28] 曲超, 杨宇峰, 闫振亮, 王成龙, 石岩. 芪明颗粒治疗糖尿病性黄斑水肿 Meta 分析[J]. 辽宁中医药大学学报, 2019, 21(2): 128-133.
- [29] Soffia, G.M., Einar, S., Fridbert, J. and Ingimundur, G. (1993) Retinal Vasoconstriction after Laser Treatment for Diabetic Macular Edema. *American Journal of Ophthalmology*, **115**, 64-67. [https://doi.org/10.1016/S0002-9394\(14\)73526-3](https://doi.org/10.1016/S0002-9394(14)73526-3)
- [30] Lee, S.N., Chhablani, J., Chan, C.K., *et al.* (2013) Characterization of Microaneurysm Closure after Focal Laser Photocoagulation in Diabetic Macular Edema. *American Journal of Ophthalmology*, **155**, 905-912. <https://doi.org/10.1016/j.ajo.2012.12.005>
- [31] Yamada, Y., Suzuma, K., Fujikawa, A., Kumagami, T. and Kitaoka, T. (2013) Imaging of Laser-Photocoagulated Diabetic Microaneurysm with Spectral Domain Optical Coherence Tomography. *Retina*, **33**, 726-731. <https://doi.org/10.1097/IAE.0b013e3182753960>
- [32] (1985) Photocoagulation for Diabetic Macular Edema. Early Treatment Diabetic Retinopathy Study Report Number 1. Early Treatment Diabetic Retinopathy Study Research Group. *Archives of Ophthalmology*, **103**, 1796-1806. <https://doi.org/10.1001/archophth.1985.01050120030015>
- [33] Li, Z., Song, Y., Chen, X., Chen, Z. and Ding, Q. (2015) Biological Modulation of Mouse RPE Cells in Response to Subthreshold Diode Micropulse Laser Treatment. *Cell Biochemistry and Biophysics*, **73**, 545-552. <https://doi.org/10.1007/s12013-015-0675-8>
- [34] Edoardo, M., Silvia, B., Ferdinando, M., *et al.* (2020) Changes of Aqueous Humor Müller Cells' Biomarkers in Human Patients Affected by Diabetic Macular Edema after Subthreshold Micropulse Laser Treatment. *Retina*, **40**, 126-134. <https://doi.org/10.1097/IAE.0000000000002356>
- [35] Al-Barki, A., Al-Hijji, L., High, R., *et al.* (2021) Comparison of Short-Pulse Subthreshold (532 nm) and Infrared Micropulse (810 nm) Macular Laser for Diabetic Macular Edema. *Scientific Reports*, **11**, Article No. 14. <https://doi.org/10.1038/s41598-020-79699-9>
- [36] Hamada, M., Ohkoshi, K., Inagaki, K., Ebihara, N. and Murakami, A. (2018) Subthreshold Photocoagulation Using

- Endpoint Management in the PASCAL® System for Diffuse Diabetic Macular Edema. *Journal of Ophthalmology*, **2018**, Article ID: 7465794. <https://doi.org/10.1155/2018/7465794>
- [37] Paula, S., Lebriz, A. and Sascha, F. (2017) A Review of Subthreshold Micropulse Laser for Treatment of Macular Disorders. *Advances in Therapy*, **34**, 1528-1555. <https://doi.org/10.1007/s12325-017-0559-y>
- [38] Kretz, F.T., Beger, I., Koch, F., Nowomiejska, K., Auffarth, G.U. and Koss, M.J. (2015) Randomized Clinical Trial to Compare Micropulse Photocoagulation versus Half-Dose Verteporfin Photodynamic Therapy in the Treatment of Central Serous Chorioretinopathy. *Ophthalmic Surgery Lasers and Imaging Retina*, **46**, 837-843. <https://doi.org/10.3928/23258160-20150909-08>
- [39] Mansouri, A., Sampat, K.M., Malik, K.J., Steiner, J.N. and Glaser, B.M. (2014) Efficacy of Subthreshold Micropulse Laser in the Treatment of Diabetic Macular Edema Is Influenced by Pre-Treatment Central Foveal Thickness. *Eye (Lond)*, **28**, 1418-1424. <https://doi.org/10.1038/eye.2014.264>
- [40] Citirik, M. (2019) The Impact of Central Foveal Thickness on the Efficacy of Subthreshold Micropulse Yellow Laser Photocoagulation in Diabetic Macular Edema. *Lasers in Medical Science*, **34**, 907-912. <https://doi.org/10.1007/s10103-018-2672-9>
- [41] Schmidt-Erfurth, U., Garcia-Arumi, J., Bandello, F., et al. (2017) Guidelines for the Management of Diabetic Macular Edema by the European Society of Retina Specialists (EURETINA). *Ophthalmologica*, **237**, 185-222. <https://doi.org/10.1159/000458539>
- [42] Moisseiev, E., Abbassi, S., Thinda, S., Yoon, J., Yiu, G. and Morse, L.S. (2018) Subthreshold Micropulse Laser Reduces Anti-VEGF Injection Burden in Patients with Diabetic Macular Edema. *European Journal of Ophthalmology*, **28**, 68-73. <https://doi.org/10.5301/ejo.5001000>
- [43] 方立建, 魏文斌. 康柏西普玻璃体腔内注射联合阈值下微脉冲激光治疗糖尿病黄斑水肿的临床研究[J]. 中华眼科医学杂志(电子版), 2020, 10(2): 90-96.
- [44] Blumenkranz, M.S., Yellachich, D., Andersen, D.E., et al. (2006) Semiautomated Patterned Scanning Laser for Retinal Photocoagulation. *Retina*, **26**, 370-376. <https://doi.org/10.1097/00006982-200603000-00024>
- [45] Kozak, I., Oster, S.F., Cortes, M.A., et al. (2011) Clinical Evaluation and Treatment Accuracy in Diabetic Macular Edema Using Navigated Laser Photocoagulator NAVILAS. *Ophthalmology*, **118**, 1119-1124. <https://doi.org/10.1016/j.ophtha.2010.10.007>
- [46] Ober, M.D., Kernt, M., Cortes, M.A. and Kozak, I. (2015) Time Required for Navigated Macular Laser Photocoagulation Treatment with the Navilas. *Graefes Archive for Clinical and Experimental Ophthalmology*, **251**, 1049-1053. <https://doi.org/10.1007/s00417-012-2119-0>
- [47] Neubauer, A.S., Langer, J., Liegl, R., et al. (2013) Navigated Macular Laser Decreases Retreatment Rate for Diabetic Macular Edema: A Comparison with Conventional Macular Laser. *Clinical Ophthalmology*, **7**, 121-128. <https://doi.org/10.2147/OPFH.S38559>
- [48] Liu, K., Song, Y., Yu, G., et al. (2019) Conbercept for Treatment of Neovascular Age-related Macular Degeneration: Results of the Randomized Phase 3 PHOENIX Study. *American Journal of Ophthalmology*, **197**, 156-167. <https://doi.org/10.1016/j.ajo.2018.08.026>
- [49] Sacconi, R., Giuffrè, C., Corbelli, E., Borrelli, E., Querques, G. and Bandello, F. (2019) Emerging Therapies in the Management of Macular Edema: A Review. *F1000Research*, **8**, F1000. <https://doi.org/10.12688/f1000research.19198.1>
- [50] Cai, S. and Bressler, N.M. (2017) Aflibercept, Bevacizumab or Ranibizumab for Diabetic Macular Oedema: Recent Clinically Relevant Findings from DRCR.net Protocol T. *Current Opinion in Ophthalmology*, **28**, 636-643. <https://doi.org/10.1097/ICU.0000000000000424>
- [51] Rahimy, E., Shahlaee, A., Khan, M.A., et al. (2016) Conversion to Aflibercept after Prior Anti-VEGF Therapy for Persistent Diabetic Macular Edema. *American Journal of Ophthalmology*, **164**, 118-27.e2. <https://doi.org/10.1016/j.ajo.2015.12.030>
- [52] Li, X., Dai, H., Li, X., et al. (2019) Efficacy and Safety of Ranibizumab 0.5 mg in Chinese Patients with Visual Impairment Due to Diabetic Macular Edema: Results from the 12-Month REFINE Study. *Graefes Archive for Clinical and Experimental Ophthalmology*, **257**, 529-541. <https://doi.org/10.1007/s00417-018-04213-x>
- [53] Khanani, A.M., Callanan, D., Dreyer, R., et al. (2021) End-of-Study Results for the Ladder Phase 2 Trial of the Port Delivery System with Ranibizumab for Neovascular Age-Related Macular Degeneration. *Ophthalmology Retina*, **5**, 775-787. <https://doi.org/10.1016/j.oret.2020.11.004>
- [54] Sharma, A., Parachuri, N., Kumar, N., et al. (2020) Brolucizumab-Key Learnings from HAWK and HARRIER. *Eye (Lond)*, **34**, 1318-1320. <https://doi.org/10.1038/s41433-020-0842-z>
- [55] Garweg, J.G. (2020) A Randomized, Double-Masked, Multicenter, Phase III Study Assessing the Efficacy and Safety

- of Brolicizumab versus Aflibercept in Patients with Visual Impairment Due to Diabetic Macular Edema (KITE). *Klinische Monatsblätter für Augenheilkunde*, **237**, 450-453. <https://doi.org/10.1055/a-1101-9126>
- [56] Lampen, S., Khurana, R.N., Noronha, G., Brown, D.M. and Wykoff, C.C. (2018) Suprachoroidal Space Alterations Following Delivery of Triamcinolone Acetonide: Post-Hoc Analysis of the Phase 1/2 HULK Study of Patients with Diabetic Macular Edema. *Ophthalmic Surgery, Lasers and Imaging Retina*, **49**, 692-697. <https://doi.org/10.3928/23258160-20180831-07>
- [57] Pacella, F., Ferraresi, A.F., Turchetti, P., et al. (2016) Intravitreal Injection of Ozurdex® Implant in Patients with Persistent Diabetic Macular Edema, with Six-Month Follow-Up. *Ophthalmology and Eye Diseases*, **8**, 11-16. <https://doi.org/10.4137/OED.S38028>
- [58] Maturi, R.K., Glassman, A.R., Liu, D., et al. (2018) Effect of Adding Dexamethasone to Continued Ranibizumab Treatment in Patients with Persistent Diabetic Macular Edema: A DRCR Network Phase 2 Randomized Clinical Trial. *JAMA Ophthalmology*, **136**, 29-38. <https://doi.org/10.1001/jamaophthalmol.2017.4914>
- [59] Epstein, D., Mirabelli, P. and Lövestam Adrian, M. (2020) Treatment Algorithm with Dexamethasone Intravitreal Implant in Patients with Diabetic Macular Edema. *Acta Ophthalmologica*, **98**, e528-e529. <https://doi.org/10.1111/aos.14339>
- [60] El-Ghrably, I.A., Saad, A. and Dinah, C. (2015) A Novel Technique for Repositioning of a Migrated ILUVIEN® (Fluocinolone Acetonide) Implant into the Anterior Chamber. *Ophthalmology and Therapy*, **4**, 129-133. <https://doi.org/10.1007/s40123-015-0035-1>
- [61] Wykoff, C.C., Chakravarthy, U., Campochiaro, P.A., Bailey, C., Green, K. and Cunha-Vaz, J. (2017) Long-Term Effects of Intravitreal 0.19 mg Fluocinolone Acetonide Implant on Progression and Regression of Diabetic Retinopathy. *Ophthalmology*, **124**, 440-449. <https://doi.org/10.1016/j.ophtha.2016.11.034>
- [62] Haller, J.A., Qin, H., Apte, R.S., et al. (2010) Vitrectomy Outcomes in Eyes with Diabetic Macular Edema and Vitreomacular Traction. *Ophthalmology*, **117**, 1087-1093.e3. <https://doi.org/10.1016/j.ophtha.2009.10.040>
- [63] Jackson, T.L., Nicod, E., Angelis, A., Grimaccia, F., Pringle, E. and Kanavos, P. (2017) Pars Plana Vitrectomy for Diabetic Macular Edema: A Systematic Review, Meta-Analysis, and Synthesis of Safety Literature. *Retina*, **37**, 886-895. <https://doi.org/10.1097/IAE.0000000000001280>
- [64] Meng, W., Li, R. and Xie, X. (2019) Conbercept and Retinal Photocoagulation in the Treatment of Diabetic Macular Edema. *Pakistan Journal of Medical Sciences*, **35**, 1493-1498. <https://doi.org/10.12669/pjms.35.6.512>
- [65] Hernández, C., Dal Monte, M., Simó, R. and Casini, G. (2016) Neuroprotection as a Therapeutic Target for Diabetic Retinopathy. *Journal of Diabetes Research*, **2016**, Article ID: 9508541. <https://doi.org/10.1155/2016/9508541>
- [66] Tombran-Tink, J. (2005) The Neuroprotective and Angiogenesis Inhibitory Serpin, PEDF: New Insights into Phylogeny, Function, and Signaling. *Frontiers in Bioscience*, **10**, 2131-2149. <https://doi.org/10.2741/1686>
- [67] Satari, M., Aghadavod, E., Mirhosseini, N. and Asemi, Z. (2019) The Effects of microRNAs in Activating Neovascularization Pathways in Diabetic Retinopathy. *Journal of Cellular Biochemistry*, **120**, 9514-9521. <https://doi.org/10.1002/jcb.28227>
- [68] Campochiaro, P.A., Channa, R., Berger, B.B., et al. (2013) Treatment of Diabetic Macular Edema with a Designed Ankyrin Repeat Protein That Binds Vascular Endothelial Growth Factor: A Phase III Study. *American Journal of Ophthalmology*, **155**, 697-704. <https://doi.org/10.1016/j.ajo.2012.09.032>
- [69] Kunitomo, D., Yoon, Y.H., Wykoff, C.C., et al. (2020) Efficacy and Safety of Abicipar in Neovascular Age-Related Macular Degeneration: 52-Week Results of Phase 3 Randomized Controlled Study. *Ophthalmology*, **127**, 1331-1344. <https://doi.org/10.1016/j.ophtha.2020.03.035>
- [70] Shaw, L.T., Mackin, A., Shah, R., et al. (2020) Risuteganib—A Novel Integrin Inhibitor for the Treatment of Non-Exudative (Dry) Age-Related Macular Degeneration and Diabetic Macular Edema. *Expert Opinion on Investigational Drugs*, **29**, 547-554. <https://doi.org/10.1080/13543784.2020.1763953>
- [71] Bhatwadekar, A.D., Kansara, V., Luo, Q. and Ciulla, T. (2020) Anti-Integrin Therapy for Retinovascular Diseases. *Expert Opinion on Investigational Drugs*, **29**, 935-945. <https://doi.org/10.1080/13543784.2020.1795639>
- [72] Boyer, D.S., Gonzalez, V.H., Kunitomo, D.Y., et al. (2021) Safety and Efficacy of Intravitreal Risuteganib for Non-Exudative AMD: A Multicenter, Phase 2a, Randomized, Clinical Trial. *Ophthalmic Surgery, Lasers and Imaging Retina*, **52**, 327-335. <https://doi.org/10.3928/23258160-20210528-05>
- [73] Wykoff, C.C., Abreu, F., Adamis, A.P., et al. (2022) Efficacy, Durability, and Safety of Intravitreal Faricimab with Extended Dosing up to Every 16 Weeks in Patients with Diabetic Macular Oedema (YOSEMITE and RHINE): Two Randomised, Double-Masked, Phase 3 Trials. *The Lancet*, **399**, 741-755. [https://doi.org/10.1016/S0140-6736\(22\)00018-6](https://doi.org/10.1016/S0140-6736(22)00018-6)