

# 心外膜支气管源囊肿左前胸小切口切除一例并文献复习

王 锐, 陈晓东, 李昊彦, 刘芃鑫, 杨苏民\*

青岛大学附属医院心血管外科, 山东 青岛

收稿日期: 2024年2月27日; 录用日期: 2024年3月21日; 发布日期: 2024年3月28日

## 摘 要

60岁男性患者, 因发现心脏占位病变1月入院。超声心动图及计算机断层扫描提示心尖部占位病变, 且与心包界限不清。2021年8月13日在全身麻醉下行心脏肿物切除术。术后病理检查示支气管源性囊肿。术后随访2年, 患者心功能良好, 未见肿瘤复发。我们对该罕见病例进行报道, 并作文献复习。

## 关键词

心外膜囊肿, 支气管源性囊肿

# One Case of Epicardial Bronchogenic Cyst with Small Incision in Left Anterior Chest and Literature Review

Rui Wang, Xiaodong Chen, Haoyan Li, Pengxin Liu, Sumin Yang\*

Department of Cardiovascular Surgery, The Affiliated Hospital of Qingdao University, Qingdao Shandong

Received: Feb. 27<sup>th</sup>, 2024; accepted: Mar. 21<sup>st</sup>, 2024; published: Mar. 28<sup>th</sup>, 2024

## Abstract

A 60-year-old male patient was admitted to the hospital with the finding of a cardiac occupying lesion for 1 month. Echocardiography and computed tomography suggested an apical space-occupying lesion with poorly defined pericardium. Cardiectomy of the cardiac mass was performed on August 13, 2021 under general anesthesia. Postoperative pathologic examination showed a bron-

\*通讯作者。

文章引用: 王锐, 陈晓东, 李昊彦, 刘芃鑫, 杨苏民. 心外膜支气管源囊肿左前胸小切口切除一例并文献复习[J]. 临床医学进展, 2024, 14(3): 1632-1636. DOI: 10.12677/acm.2024.143887

chogenic cyst. After 2 years of postoperative follow-up, the patient had good cardiac function and no tumor recurrence was seen in the cardiac chambers. We report this rare case with a literature review.

## Keywords

Epicardial Cysts, Bronchogenic Cysts

Copyright © 2024 by author(s) and Hans Publishers Inc.

This work is licensed under the Creative Commons Attribution International License (CC BY 4.0).

<http://creativecommons.org/licenses/by/4.0/>



Open Access

## 1. 引言

心外膜囊肿是罕见的心脏肿瘤，其与心包囊肿难以通过术前常规检查进行鉴别。而位于心脏的支气管源性囊肿位更是极为罕见。本文报道一例通过微创方法切除位于心外膜的支气管源性囊肿，是国内首次报道的心外膜支气管源性囊肿。对国际相关文献报道进行综述，以探讨、总结相关疾病的诊疗经验。

## 2. 临床资料

患者男 60 岁。1 月前 X 线胸部正位片发现胸腔内占位病变，复查超声提示可能为“心包囊肿”，收入心血管外科。患者术前体格检查未见异常，血压 116/73 毫米汞柱，心率 80 次/分钟，血氧饱和度 99%。计算机断层扫描提示心尖部占位病变，且与心包界限不清(图 1)。根据术前影像学检查结果怀疑“心包囊肿”。其他常规检查、检验均无异常。

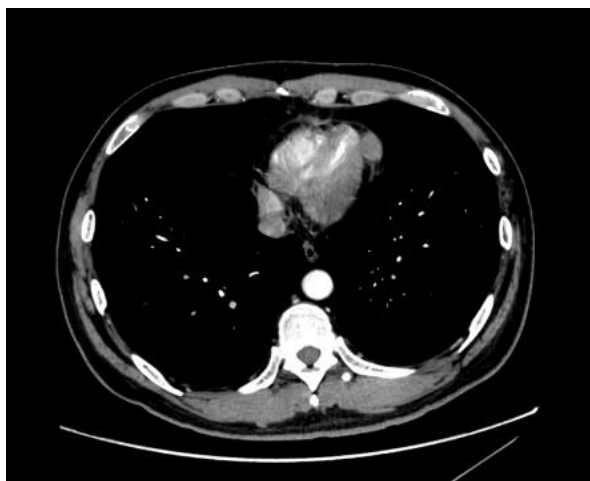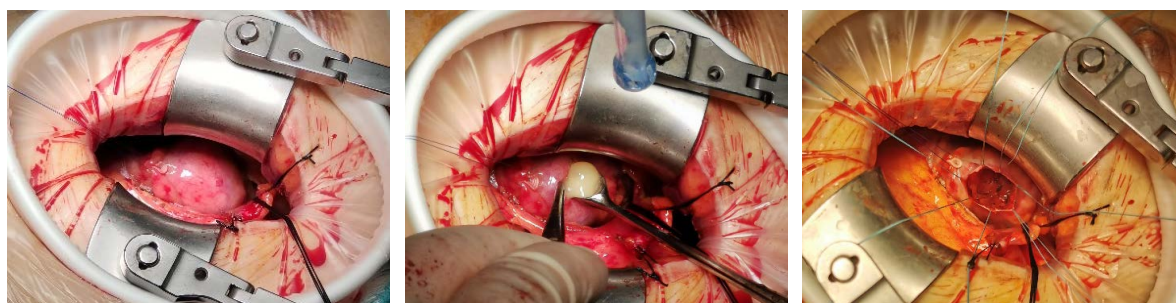


Figure 1. Preoperative CT

图 1. 术前 CT

2021 年 8 月 13 日在全身麻醉下行心脏肿物切除术。常规动静脉置管后，双腔气管插管，左侧垫高 10°。于左前胸第 4 肋间取 7 厘米切口。逐层切开胸壁，暴露心包，探查见心包表面约 3 × 3 cm 隆起，无明显囊肿样解构，无血管增生、颜色改变等。进一步探查：触诊肿物与心包明显分隔，可随心脏跳动，判断肿物可能并不位于心包。沿隆起处取 4 cm 切口直线切开心包，见肿物位于心外膜，直径约 1.5 × 1.5

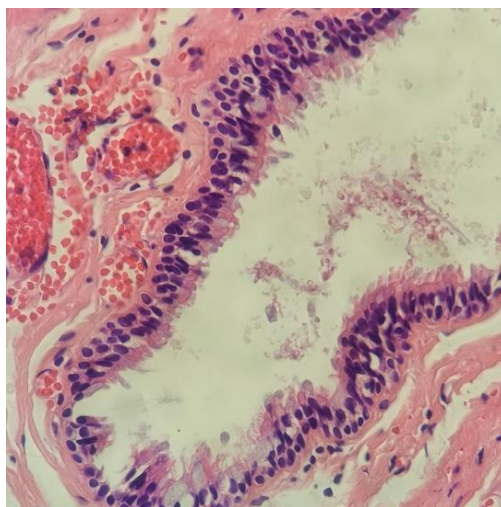
厘米，与心肌粘连紧密，质软，内有明显波动感。探查囊肿未侵犯冠状动脉。纵行小切口切开囊肿表面，见黄白色粘稠膏状物流出，性质不明。清除囊肿内容物后，沿囊壁与心肌交界位置，使用钝性、锐性分离囊壁与心肌之间的粘连。囊壁完整取出并充分止血后，在原凹陷内填入止血材料。之后 4-0prolene 线加垫片连续缝合心外膜(图 2)。操作过程中生命体征平稳。术后转入心血管外科监护室，未使用任何血管活性药物。术后 6 h 拔除气管插管。1 天后转出重症监护室。7 天后切口愈合良好，心脏超声及胸部 CT 证实没有囊肿复发或心包积液，患者出院。



**Figure 2.** Surgical process. The tumor is located in the epicardium, is soft, has a diameter of about  $1.5 \times 1.5$  cm, and is tightly adherent to the myocardium. Inside the cyst is a yellow-white viscous paste. The outside of the cyst wall is tightly adherent to the myocardium

**图 2.** 手术过程。肿物位于心外膜，质软，直径约  $1.5 \times 1.5$  厘米，与心肌粘连紧密。囊肿内为黄白色粘稠膏状物。囊壁外与心肌粘连紧密

术后组织病理学检查提示为良性支气管源性囊肿。HE 染色见：囊壁由增生纤维组织构成，内衬分化成熟的假复层纤毛柱状上皮及粘液上皮，这是支气管源性囊肿的特征(图 3)。免疫组织化学染色见：CK7 (+) CK20 (-) TTF (+) p63 (-)。患者出院后 24 个月复查超声及 CT 未见复发。



**Figure 3.** HE staining shows that the cyst wall is composed of proliferating fibrous tissue and lined with mature pseudostratified ciliated columnar epithelium and mucinous epithelium, which are characteristics of bronchogenic cysts

**图 3.** HE 染色见：囊壁由增生纤维组织构成，内衬分化成熟的假复层纤毛柱状上皮及粘液上皮，这是支气管源性囊肿的特征

### 3. 讨论

心外膜囊肿是及其罕见的心脏肿瘤，其手术治疗很少有报道。虽然 MRI 有助于鉴别囊肿与其他心脏

病变,但它也不能区分心包囊肿和心外膜囊肿[1]。囊肿为心外膜囊肿的最终诊断只能在手术时做出。大部分心外膜囊肿无自觉症状,常在体检影像学检查时意外发现,或在其他原因死亡后尸检发现[2]。而巨大的心外膜囊肿也可能压迫纵隔器官,引起胸闷、憋气的症状[3]。也有报道患者会出现胸痛和心悸症状,可能是囊肿侵犯、压迫心肌导致[4]。

当心外膜囊肿出现压迫症状、感染、逐渐生长并压迫重要的邻近结构或有恶变可能时,则存在手术切除指征[5][6]。心外膜囊肿位于心室游离壁时,即使巨大的囊肿压迫心脏、大血管,仍然可以使用胸骨正中切口、在非体外循环下切除[2]。与心肌粘连不紧密的心外膜囊肿还可以使用电视胸腔镜下切除,一项研究指出了:与传统开胸方法相比,VATS手术时间短,胸腔引流时间短,术后住院时间短,术中出血量少,术后前3天胸腔引流少[3][4]。正中开胸的方法创伤巨大,适用于肿物巨大,病变复杂者。本病例患者心外膜支气管源性囊肿与心室粘连紧密,且直径较小,使用VATS可能无法精密分离,且会增加手术复杂程度。我们创新性地使用了经左胸的小切口手术入路。经左前外侧小切口行手术时,如果发生血压难以维持的情况,可迅速经股动脉植入IABP,甚至可以经股动静脉插管行体外循环。

支气管源性囊肿是胚胎前肠出芽时残留的先天性病变。其内表面被覆盖假复层纤毛柱状上皮,与支气管上皮完全一致,且具有分泌功能[5][6]。支气管源性囊肿通常发现于纵膈或肺。心脏的支气管源性囊肿的发生是极为罕见的,目前暂无相关流行病学数据,仅数篇个案报道。多个病例报道发现了心包内的支气管源性囊肿经常伴发先天性心包缺损。先天性心包缺损也是一种罕见的异常,包括心包的部分或全部缺陷。在一家机构进行的14,000例尸检中发现了一例。大多数病例是在尸检和胸部手术中偶然发现的。心包缺损与心脏支气管源性囊肿的关系可能进一步揭示了其可能于胚胎发育时的支气管上皮细胞异位相关[4][7][8]。

虽然绝大部分心外膜的支气管源性囊肿是良性病变。所以很多病例是在尸检中,或者无意间发现。但因其含有黏液细胞,所以囊肿可随着黏液的分泌而变的越来越大,以至于压迫心脏和大血管。位于心外膜的囊肿如果破裂还可能导致:心包积液、心包填塞、急性心包炎等。并且,也有支气管源性囊肿恶变的报道[9][10]。因此在没有手术禁忌症的情况下,与患者充分沟通,微创切除病灶,是更好的选择。

在本病例中,我们的术前诊断存在不足,将心外膜囊肿误诊为心包囊肿。心脏旁的囊肿的鉴别诊断包括淋巴瘤、神经源性肿瘤、畸胎瘤和心包脂肪组织。心脏超声、CT、MRI有时难以鉴别囊肿的位置[11][12]。对于明确位于心外膜或心肌内的囊肿,手术前应行CTA冠脉成像或冠状动脉造影来评估囊肿与冠脉的关系,如果囊肿累及冠脉,则可同时行冠状动脉旁路移植。

#### 4. 结论

心外膜支气管源性囊肿是十分罕见的心脏肿瘤。既往的病例报道及其和心包缺损的关系提示其可能来源胚胎发育时的支气管上皮细胞异位相关。巨大囊肿引起压迫症状、感染、心包炎或恶变是有手术切除指征。巨大心外膜囊肿可在正中开胸、体外循环下切除。经充分评估的患者可行微创手术切除。

#### 参考文献

- [1] Buyukates, M., Kandemir, O., Aktunc, E., et al. (2008) A Rare Case of Epicardial Cyst. *The Thoracic and Cardiovascular Surgeon*, **56**, 167-168. <https://doi.org/10.1055/s-2007-964960>
- [2] Nishida, N., Hata, Y. and Nomoto, K. (2017) Intramyocardial Bronchogenic Cyst: Histological Appearance and a Review of the Literature. *Cardiovascular Pathology*, **28**, 64-67. <https://doi.org/10.1016/j.carpath.2017.03.005>
- [3] Kamata, T., Yoshida, S., Iwata, T., et al. (2016) Giant Bronchogenic Cyst with Pericardial Defect: A Case Report & Literature Review in Japan. *Journal of Thoracic Disease*, **8**, E684-E688. <https://doi.org/10.21037/jtd.2016.06.65>
- [4] Gupta, K., Shah, D., Naik, D., et al. (2022) Giant Epicardial Cyst Eroding Left Ventricular Wall Mimicking as Simple Pericardial Cyst. *Brazilian Journal of Cardiovascular Surgery*, **37**, 273-276.

- 
- <https://doi.org/10.21470/1678-9741-2020-0623>
- [5] Masuoka, A., Sakurai, H., Shiraishi, M., *et al.* (2015) Giant Epicardial Cyst Presenting as Acute Cardiac Tamponade in a 2-Year-Old Boy. *Asian Cardiovascular & Thoracic Annals*, **23**, 866-868. <https://doi.org/10.1177/0218492314566331>
- [6] Dribin, T., Files, M.D., Rudzinski, E.R., *et al.* (2016) Infected Congenital Epicardial Cyst Presenting as Acute Abdomen. *Pediatric Emergency Care*, **32**, 868-871. <https://doi.org/10.1097/PEC.0000000000000538>
- [7] Kaneyuki, D., Sakata, T., Nomura, A., *et al.* (2018) Off-Pump Resection of a Giant Inflamed Epicardial Cyst. *Surgical Case Reports*, **4**, Article No. 87. <https://doi.org/10.1186/s40792-018-0495-3>
- [8] Guo, C., Mei, J., Liu, C., *et al.* (2016) Video-Assisted Thoracic Surgery Compared with Posterolateral Thoracotomy for Mediastinal Bronchogenic Cysts in Adult Patients. *Journal of Thoracic Disease*, **8**, 2504-2511. <https://doi.org/10.21037/jtd.2016.08.29>
- [9] Zhu, X., Zhang, L., Tang, Z., *et al.* (2021) Mature Mediastinal Bronchogenic Cyst with Left Pericardial Defect: A Case Report. *World Journal of Clinical Cases*, **9**, 11362-11368. <https://doi.org/10.12998/wjcc.v9.i36.11362>
- [10] McAdams, H.P., Kirejczyk, W.M., Rosado-De-Christenson, M.L., *et al.* (2000) Bronchogenic Cyst: Imaging Features with Clinical and Histopathologic Correlation. *Radiology*, **217**, 441-446. <https://doi.org/10.1148/radiology.217.2.r00nv19441>
- [11] 韦金梅, 邓静敏. 支气管囊肿的诊治研究进展[J]. 国际呼吸杂志, 2014, 34(10): 786-791.
- [12] Shah, A.B. and Kronzon, I. (2015) Congenital Defects of the Pericardium: a Review. *European Heart Journal, Cardiovascular Imaging*, **16**, 821-827. <https://doi.org/10.1093/ehjci/jev119>