

急性马兜铃酸肾病小鼠C-Myc和Cyclin D1的表达变化

兰爱琳^{1,2}, 王一凡^{1,2}, 李小芬^{1,2,3}, 黄春华^{1,2,3}, 楼迪栋^{1,2,3*}

¹贵州中医药大学基础医学院法医学教研室, 贵州 贵阳

²贵州省法医中药毒理学特色重点实验室, 贵州 贵阳

³贵州中医药大学司法鉴定所, 贵州 贵阳

收稿日期: 2024年3月23日; 录用日期: 2024年4月16日; 发布日期: 2024年4月24日

摘要

为探索急性马兜铃酸肾病(Aristolochic Acid Nephropathy, AAN)过程中细胞损伤后的再生与修复, 本实验将40只KM小鼠分为5组: 对照组、AAI暴露2、4、6、8天组, AAI组小鼠以5 mg/kg/2d AAI灌胃模拟AAN, 使各组小鼠AAI累积剂量分别为5、10、15、20 mg/kg。分别于AAI暴露2、4、6、8天处死, 观察肾脏病理学改变, 并进行免疫组化染色观察C-myc和Cyclin D1蛋白表达情况。结果显示, 与对照组相比, AAI组小鼠C-myc于第2天开始下降, 第4天、6天、8天上升; Cyclin D1于AAI暴露第2天、4天下降, 第6天、8天升高。本研究可得出结论暴露于AAI的小鼠C-myc和Cyclin D1蛋白表达随AAI累积剂量增加呈“先降后升”趋势。

关键词

马兜铃酸I, 马兜铃酸肾病, 细胞周期

Changes in the Expression of C-Myc and Cyclin D1 in Mice with Acute Aristolochic Acid Nephropathy

Ailin Lan^{1,2}, Yifan Wang^{1,2}, Xiaofen Li^{1,2,3}, Chunhua Huang^{1,2,3}, Didong Lou^{1,2,3*}

¹Department of Forensic Medicine, School of Basic Medicine, Guizhou University of Traditional Chinese Medicine, Guiyang Guizhou

²Guizhou Provincial Key Laboratory of Forensic Medicine Toxicology, Guiyang Guizhou

³Forensic Institute, Guizhou University of Traditional Chinese Medicine, Guiyang Guizhou

Received: Mar. 23rd, 2024; accepted: Apr. 16th, 2024; published: Apr. 24th, 2024

*通讯作者。

文章引用: 兰爱琳, 王一凡, 李小芬, 黄春华, 楼迪栋. 急性马兜铃酸肾病小鼠 C-Myc 和 Cyclin D1 的表达变化[J]. 临床医学进展, 2024, 14(4): 1749-1754. DOI: 10.12677/acm.2024.1441220

Abstract

In order to explore the regeneration and repair of cells after cell injury in the course of acute aristolochic acid nephropathy (AAN), 40 KM mice were divided into five groups in this experiment: the control group, the AAI-exposed group for 2, 4, 6, and 8 days, and the mice in the AAI group were simulated by gavage with 5 mg/kg/2d AAI to mimic the acute aristolochic acid nephropathy (AAN), so that the cumulative dose of AAI in each group was 5, 10, 15 and 20 mg/kg, respectively. Mice in the AAI group were put to death on 2, 4, 6 and 8 days of AAI exposure to observe the pathological changes in the kidneys, and immunohistochemistry staining was carried out to observe the protein expression of C-myc and Cyclin D1. The results showed that compared with the control group, C-myc started to decrease on day 2 and increased on days 4, 6, and 8 in the AAI group of mice; Cyclin D1 decreased on days 2 and 4 and increased on days 6 and 8 of AAI exposure. In this study, it can be concluded that the protein expression of C-myc and Cyclin D1 in AAI-exposed mice showed a tendency of “decreasing and then increasing” with the cumulative dose of AAI.

Keywords

Aristolochic Acid I, Aristolochic Acid Nephropathy, Cell Cycle

Copyright © 2024 by author(s) and Hans Publishers Inc.

This work is licensed under the Creative Commons Attribution International License (CC BY 4.0).

<http://creativecommons.org/licenses/by/4.0/>



Open Access

1. 引言

上世纪 90 年代, 百余名比利时女性因服用了含马兜铃科“广防己”的减肥药而患上严重肾病, 其中 66 人被迫进行肾移植, 部分患者还发现了尿道癌症[1]。后来将此类情况称为“AAN”。课题组前期研究发现, AAI 早期暴露可能引发小鼠肾细胞损伤, 以激活细胞中再生修复相关基因的表达变化[2]。本研究为探索急性 AAI 中毒小鼠肾细胞损伤和修复过程, 建立急性 AAN 小鼠模型, 检测与细胞周期、细胞分裂和细胞增殖[3]相关的 C-myc 和 Cyclin D1 蛋白表达情况, 以期为 AAN 的预防和临床治疗策略提供基础研究数据。

2. 材料和方法

2.1. 动物和主要试剂、设备

从斯贝福生物技术有限公司购入 SPF 级雄性 8 周龄 KM 小鼠 40 只(合格证号: NO. 110324230102468973), 体重为 28~32 g, 在贵州中医药大学实验楼动物房常温环境中饲养, 自由摄食、饮水。

苏木精-伊红染色(Hematoxylin-Eosin Staining, HE)试剂盒(G1120)购于北京索莱宝科技有限公司; 免疫组化通用二步法检测试剂盒(PV-9000)购于北京中杉金桥生物技术有限公司。C-Myc Antibody (AF6054) 购于江苏亲科生物有限公司; Cyclin D1 Antibody (MA5-14512) 购于赛默飞世尔科技公司。组织包埋盒(REF31050102W)购自江苏世泰实验器材有限公司; 石蜡包埋机(KD-BM II)、组织切片机(KD-3368AM)、摊片机(KD-H)、冷冻台(KD-BL)均购于浙江省金华市科迪仪器设备有限公司; 光学显微镜(DM750)购于德国 LEICA。

2.2. 动物处理

将适应性喂养 3 天后的 40 只 KM 小鼠随机分为五组($n = 8$), 分别为对照组、AAI 灌胃 2 d、4 d、6 d、8 d 组[3]。对照组每两天灌胃 0.2 mL 0.4% CMC-Na; AAI 组按照 AAI 5 mg/kg/2d 灌胃给药, 分别于 2 天、4 天、6 天、8 天处死[2]。

2.3. 样本采集

配制 1% 戊巴比妥钠溶液, 以 50 mg/kg 腹腔注射麻醉后, 脱颈处死, 取双侧肾组织生理盐水清洗, 沿矢状面一分为二装入组织包埋盒置于 4% 多聚甲醛(Paraformaldehyde)中 4℃ 浸泡过夜固定 24 h。

2.4. HE

肾组织固定过夜后, 乙醇梯度脱水, 二甲苯透明, 浸蜡后包埋、切片。脱蜡复水, 进行 HE 染色, 中性树脂封片后显微镜下观察并拍照。

2.5. 免疫组织化学染色

将制备好的切片进行脱蜡和水化。取适量 1×柠檬酸钠抗原修复液淹没组织, 微波炉高火煮沸 20 min, 冷却至室温。滴加内源性过氧化物酶阻断剂, 室温 10 min; PBS 浸洗。滴加一抗, 37℃ 60 min; PBS 浸洗。滴加反应增强液 37℃ 20 min; PBS 浸洗。滴加增强酶标羊抗小鼠/兔 IgG 聚合物 37℃ 20 min; PBS 浸洗。DAB 显色后苏木素复染、脱水、透明、封片。在光学显微镜下观察其蛋白组织学定位, 并利用 Image J 获取其阳性表达占比数据。

2.6. 统计学分析

使用 SPSS26.0 软件对所有数据进行正态性检验, GraphPad Prism 8 绘图。符合正态性分布数据使用 t 检验, 偏态分布数据用非参数检验, $P < 0.05$ 表示差异有统计学意义。

3. 结果

3.1. 急性 AAN 肾脏的病理学改变

HE (图 1)结果显示: AAI 处理 2 d (图 1(B))肾小管上皮细胞出现微绒毛脱落(黑色箭头); 4 d (图 1(C))肾小管上皮细胞出现细胞水肿和空泡样变性(红色箭头); 6 d (图 1(D))肾小管上皮细胞坏死脱落(红色圆圈); 8 d (图 1(E))肾小管出现基底膜裸露(蓝色箭头), 并见到管腔内红色均染的蛋白尿(绿色方框)。

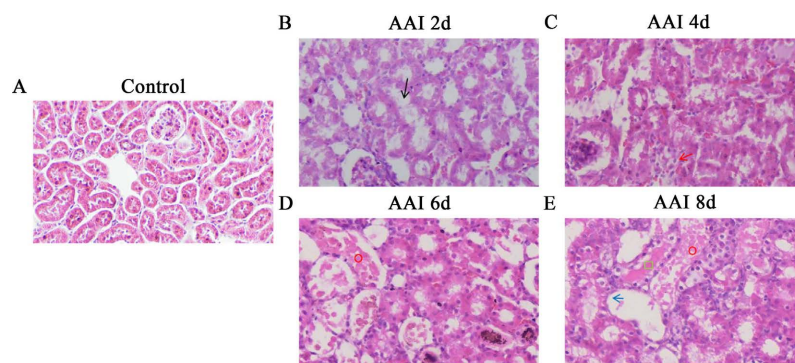


Figure 1. HE staining of kidney tissues from various groups in mice
图 1. 各组小鼠肾组织 HE 染色

3.2. 急性 AAN 肾脏 C-Myc 表达改变

对 AAI 处理后的小鼠肾脏组织，进行 C-myc 免疫组化染色(图 2)。IHC 结果显示：小鼠肾脏 C-myc 阳性表达占比面积随 AAI 暴露累积剂量增加呈“先降后升”趋势(图 2(F))。对照组小鼠(图 2(A)) C-myc 表达于细小髓祥细胞质和细胞核内；与对照组相比，AAI 暴露第 2 天(图 2(B))小鼠肾脏 C-myc 表达显著减少($P < 0.05$)，仅在髓祥可见少量阳性表达；第 4 天(图 2(C))开始升高；第 6 天(图 2(D))、第 8 天(图 2(E))肾小管表达显著增加(P 均 < 0.05)，第 8 天时达到最高，增高约为对照组 3 倍。图 2(E)蓝色箭头所指为再生扁平上皮细胞处。

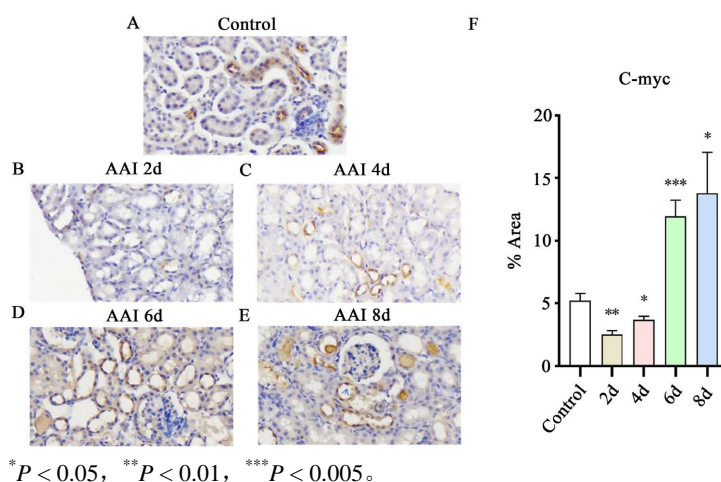


Figure 2. Immunohistochemical staining of C-myc in renal tissues of various groups of mice
图 2. 各组小鼠肾组织 C-myc 免疫组化染色

3.3. 急性 AAN 肾脏 Cyclin D1 表达改变

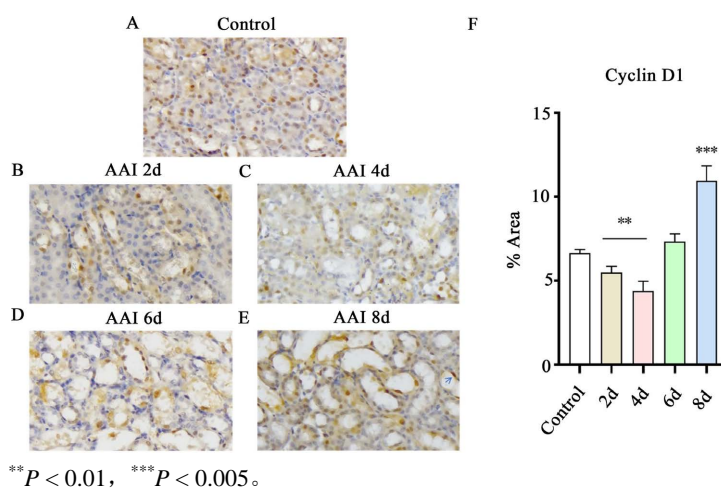


Figure 3. Immunohistochemical staining of Cyclin D1 in renal tissues of various groups of mice
图 3. 各组小鼠肾组织 Cyclin D1 免疫组化染色

对 AAI 处理后的小鼠肾脏, 进行 Cyclin D1 免疫组化染色(图 3)。结果显示: 模型组小鼠 Cyclin D1 阳性表达占比面积随着 AAI 暴露累积剂量呈“先降后升”趋势(图 3(F))。对照组(图 3(A)) Cyclin D1 表达于肾小管上皮细胞细胞核内; 与对照组相比, AAI 暴露第 2 天(图 3(B))、第 4 天(图 3(C))小鼠肾脏 Cyclin D1 阳性表达面积显著下降; 但是, 第 6 天(图 3(D))、8 天(图 3(E)), Cyclin D1 的阳性表达占比面积增高; 其中, 第 8 天时达到最高($P > 0.05$), 约为对照组 2 倍。8 d 时可见浓染再生扁平上皮细胞核呈阳性表达(图 3(E))。

4. 讨论

AAN 是一种药物性肾病, 最初表现为急性肾损伤(Acute Kidney Injury, AKI), 若未加干预, 会导致肾纤维化甚至尿路上皮细胞癌(Urothelial Carcinoma, UC) [4]。所以, 明确急性 AAN 早期的病理变化有利于其临床诊断, 探索其损伤后细胞再生修复机制, 对 AAN 的临床治疗具有重要价值。

本研究中小鼠暴露于 AAI 后出现肾小管上皮细胞微绒毛脱落, 随后细胞水肿、坏死、脱落直至基底膜裸露, 出现蛋白管型。说明 AAN 模型构建成功。研究表明, 损伤后的肾小管上皮细胞具有显著的再生能力[5], 再生的小管上皮细胞特征是细胞质嗜碱性, 细胞扁平, 核增大, 核仁染色质增粗浓染, 聚集于受损小管段[6], C-myc 和 Cyclin D1 均有在再生扁平上皮细胞处表达。C-Myc 在促进细胞增殖、自我更新和存活方面起着关键作用, 还通过抑制细胞周期检查点加速细胞周期进展, 从而使细胞无限增殖[7] [8] [9]。在本研究中, 对照组、AAI 暴露第 2 天、第 4 天 C-myc 仅少量表达, 但在第 6 天、第 8 天显著升高, 提示随着暴露累积剂量持续增加, AAI 导致肾脏细胞损伤加重同时促进上皮细胞周期进程, 启动上皮细胞有丝分裂, 修复增殖。Cyclin D1 是一种重要的细胞周期调节因子, 主要功能是促进细胞增殖[10]。研究表明, 肾小管细胞损伤, DNA 可能受损时, 会进入短暂的 G1 细胞周期停滞期[11]。所以, 我们推测在 AAI 暴露初期, 细胞周期相关蛋白 Cyclin D1 和 C-myc 表达下调与短暂的细胞周期停滞相关。而持续损伤会促使肾小管细胞周期进展, 从而促使急性损伤后的细胞增殖再生与修复[10]。提示我们此时可能是一个重要的临床治疗节点。

综上, 本研究提示 AAN 过程中肾小管上皮细胞具有损伤后再生修复的能力, 而重建健康小管关键在于细胞增殖[12], 细胞增殖修复基于细胞周期的进展[10]。所以, 在 AAN 中, 保护肾小管上皮细胞关注细胞周期是治疗重点。

参考文献

- [1] Zhou, Q., Jiang, L., Su, T., *et al.* (2023) Overview of Aristolochic Acid Nephropathy: An Update. *Kidney Research and Clinical Practice*, **42**, 579-590. <https://doi.org/10.23876/j.krcp.22.211>
- [2] 王一凡, 刘爽, 汪思齐, 等. 急性马兜铃酸中毒小鼠肾损伤及 Wnt7b/ β -catenin/MMP-7 的表达变化[J]. 中国医科大学学报, 2023, 52(6): 505-511.
- [3] Yu, J., Liu, D., Sun, X., *et al.* (2019) CDX2 Inhibits the Proliferation and Tumor Formation of Colon Cancer Cells by Suppressing Wnt/ β -Catenin Signaling via Transactivation of GSK-3 β and Axin2 Expression. *Cell Death & Disease*, **10**, Article No. 26. <https://doi.org/10.1038/s41419-018-1263-9>
- [4] Ji, H., Hu, J., Zhang, G., *et al.* (2021) Aristolochic Acid Nephropathy: A Scientometric Analysis of Literature Published from 1971 to 2019. *Medicine*, **100**, e26510. <https://doi.org/10.1097/MD.00000000000026510>
- [5] Toback, F.G. (1992) Regeneration after Acute Tubular Necrosis. *Kidney International*, **41**, 226-246. <https://doi.org/10.1038/ki.1992.32>
- [6] Frazier, K.S., Seely, J.C., Hard, G.C., *et al.* (2012) Proliferative and Nonproliferative Lesions of the Rat and Mouse Urinary System. *Toxicologic Pathology*, **40**, 14s-86s. <https://doi.org/10.1177/0192623312438736>
- [7] Otsuka, M., Hatakenaka, M., Ishigami, K., *et al.* (2001) Expression of the c-myc and c-fos Genes as a Potential Indicator of Late Radiation Damage to the Kidney. *International Journal of Radiation Oncology, Biology, Physics*, **49**, 169-173. [https://doi.org/10.1016/S0360-3016\(00\)01371-7](https://doi.org/10.1016/S0360-3016(00)01371-7)
- [8] Shen, Y., Miao, N., Wang, B., *et al.* (2017) c-Myc Promotes Renal Fibrosis by Inducing Integrin α -Mediated Trans-

- forming Growth Factor- β Signaling. *Kidney International*, **92**, 888-899. <https://doi.org/10.1016/j.kint.2017.03.006>
- [9] Zhang, W., Deng, W. and Wang, Y. (2019) microRNA-103 Promotes LPS-Induced Inflammatory Injury by Targeting c-Myc in HK-2 Cells. *Artificial Cells, Nanomedicine, and Biotechnology*, **47**, 2791-2799. <https://doi.org/10.1080/21691401.2019.1636806>
- [10] Osaki, Y., Manolopoulou, M., Ivanova, A.V., *et al.* (2022) Blocking Cell Cycle Progression through CDK4/6 Protects against Chronic Kidney Disease. *JCI Insight*, **7**. <https://doi.org/10.1172/jci.insight.158754>
- [11] Kashani, K., Al-Khafaji, A., Ardiles, T., *et al.* (2013) Discovery and Validation of Cell Cycle Arrest Biomarkers in Human Acute Kidney Injury. *Critical Care (London, England)*, **17**, Article No. R25. <https://doi.org/10.1186/cc12503>
- [12] Chang-Panesso, M., Kadyrov, F.F., Lalli, M., *et al.* (2019) FOXM1 Drives Proximal Tubule Proliferation during Repair from Acute Ischemic Kidney Injury. *The Journal of Clinical Investigation*, **129**, 5501-5517. <https://doi.org/10.1172/JCI125519>