

三种组织移植形式修复面部软组织凹陷对比研究

薛晓燕, 郭群, 杨云, 张颖佳, 何永静, 王继华*

昆明医科大学第二附属医院整形外科, 云南 昆明

收稿日期: 2024年3月9日; 录用日期: 2024年4月2日; 发布日期: 2024年4月9日

摘要

目的: 评价自体脂肪颗粒(Autologous fat granules, AFG)、真皮脂肪瓣(Free dermal fat, FDF)、脱细胞真皮基质(Acellular dermal matrix, ADM)三种不同方法移植修复面部软组织凹陷的临床效果。方法: 回顾性分析2018年7月~2023年7月在昆明医科大学第二附属医院整形外科收治的29例面部软组织凹陷患者的临床资料, 其中20例行自体脂肪颗粒移植, 5例行真皮脂肪瓣移植, 4例行异体脱细胞真皮基质移植。对比分析三组患者的手术时间、术后住院时间、术后疼痛视觉模拟评分(Visual analogue score, VAS)、患者的满意率及术后并发症的发生率。结果: 29例患者术后面部形态与功能改善良好, 三组在手术时间、患者满意率、术后并发症发生率方面没有显著差异($P > 0.01$)。与其他两组相比, 自体脂肪颗粒移植组术后住院时间最短($P < 0.05$), 术后疼痛评分较其他两组高($P < 0.05$)。自体脂肪颗粒移植组有1例患者术后出现发热, 予清创换药及抗感染治疗后好转。真皮脂肪瓣与脱细胞真皮移植组无皮下硬结、感染等并发症发生。结论: 三种组织移植形式在面部软组织凹陷修复方面均能取得良好的效果。

关键词

软组织凹陷, 自体脂肪, 脱细胞真皮基质, 真皮脂肪瓣

A Comparative Study of Three Forms of Tissue Grafting in Repairing Facial Soft Tissue Depressions

Xiaoyan Xue, Qun Guo, Yun Yang, Yingjia Zhang, Yongjing He, Jihua Wang*

Department of Plastic and Reconstructive Surgery, The Second Affiliated Hospital of Kunming Medical University, Kunming Yunnan

Received: Mar. 9th, 2024; accepted: Apr. 2nd, 2024; published: Apr. 9th, 2024

*通讯作者。

文章引用: 薛晓燕, 郭群, 杨云, 张颖佳, 何永静, 王继华. 三种组织移植形式修复面部软组织凹陷对比研究[J]. 临床医学进展, 2024, 14(4): 455-462. DOI: 10.12677/acm.2024.1441044

Abstract

Objective: To evaluate the clinical results of three different methods of grafting Autologous fat granules (AFG), Free dermal fat (FDF) and Acellular dermal matrix (ADM) for repairing facial soft tissue depressions. **Methods:** Clinical data of 29 patients with facial soft tissue depressions admitted to the Department of Plastic Surgery of the Second Affiliated Hospital of Kunming Medical University from July 2018 to July 2023 were retrospectively analyzed, among which 20 cases of autologous fat granules transplantation, 5 cases of free dermal fat transplantation, 4 cases of acellular dermal matrix transplantation were performed. The operation time, postoperative hospitalization time, postoperative pain visual analogue score (VAS), patient satisfaction rate and the incidence of postoperative complications were compared and analyzed among the three groups. **Results:** Twenty-nine patients had good postoperative improvement in facial morphology and function, and there were no significant differences among the three groups in terms of operative time, patient satisfaction rate, and incidence of postoperative complications ($P > 0.01$). Compared with the other two groups, the autologous fat granules transplantation group had the shortest postoperative hospitalization time ($P < 0.05$), and the postoperative pain score was higher than the other two groups ($P < 0.05$). One patient in the autologous fat granules transplantation developed postoperative fever, which improved after clearing and changing the wound and anti-infection treatment. There were no complications such as subcutaneous hardness and infection in the free dermal fat and acellular dermal matrix graft group. **Conclusion:** All three types of tissue grafts can achieve good results in repairing facial soft tissue depressions.

Keywords

Soft Tissue Depression, Autologous Fat, Acellular Dermal Matrix, Dermal-Fat Flap

Copyright © 2024 by author(s) and Hans Publishers Inc.

This work is licensed under the Creative Commons Attribution International License (CC BY 4.0).

<http://creativecommons.org/licenses/by/4.0/>



Open Access

1. 引言

面部凹陷性畸形是临床常见的疾病，一般为先天性发育不良或外伤、肿瘤切除手术和局部感染等后天性因素所致[1][2]。面部凹陷性畸形会严重损害患者的面部美观，还会影响患者的身心健康及生活质量。通过手术充填修复组织缺损，能够改善面部形态，矫正器官畸形。目前常用的填充材料有游离皮瓣、自体脂肪组织、真皮脂肪瓣、脱细胞真皮基质、硅胶假体、膨体聚四氟乙烯等[3][4][5]。既往研究[6][7][8]表明自体脂肪颗粒、真皮脂肪瓣、脱细胞真皮基质能够有效的修复面部凹陷性畸形，但尚无研究对三种修复方法在面部凹陷性畸形的具体临床效果进行对比。本研究回顾性分析昆明医科大学第二附属医院整形外科行自体脂肪颗粒移植、真皮脂肪瓣移植、脱细胞真皮基质移植患者的临床资料，探讨三种不同修复方式对面部软组织凹陷畸形的修复效果。

2. 资料和方法

2.1. 一般资料

选取昆明医科大学第二附属医院整形外科 2018 年 7 月~2023 年 7 月收治的 29 例面部软组织凹陷患者的临床资料。自体脂肪颗粒移植修复 20 例，男 4 例，女 16 例，年龄 14~55 岁，平均年龄 28.10 ± 7.75

岁,半侧面面萎缩例4例,血管瘤术后畸形1例,系统性红斑狼疮1例,外伤所致10例,良性肿瘤切除术后2例;真皮脂肪瓣移植修复5例,男3例,女2例,年龄26~32岁,平均年龄 25.60 ± 5.94 岁,半侧面面萎缩例1例,外伤所致2例,良性肿瘤切除术后2例;异体脱细胞真皮基质修复4例,男1例,女3例,年龄21~60岁,平均年龄 39.25 ± 21.17 岁,半侧面面萎缩例1例,面部瘢痕1例,外伤所致2例。三组临床资料比较,差异无统计学意义($P < 0.05$),具有可比性。

2.1.1. 纳入标准

所有病例均为面部软组织凹陷畸形患者,原创面已愈合,形态稳定,病情稳定且无进行性发展,无骨质的缺损畸形。

2.1.2. 排除标准

伴有严重心、肺、肾等系统疾病,有免疫性疾病、恶性肿瘤扩散及其他手术禁忌证,失访或随访资料不全者。

2.2. 方法

自体脂肪颗粒移植:一般选取大腿外侧、腹部作为脂肪获取的部位,局部浸润肿胀麻醉(麻醉剂:生理盐水1000 ml,利多卡因20 ml,肾上腺素1 mg,5%碳酸氢钠20 ml),充分浸润后采用20 ml注射器连接吸脂针(直径2.5 mm)放射状吸取足量脂肪混悬液,静置分层,排除下层血性液体、纤维组织碎片等,将脂肪颗粒移至1 mL注射器,静止倒置备用。依据术前标记的设计范围,将备用脂肪颗粒用脂肪注射针(直径2.0 mm)多层次、多隧道、跳跃式线状注射,边退针边注射,无阻力注射,缓慢注入脂肪,避免误入血管,注射量每层次每平方米不超过1 ml。组织粘连区域,须在注射前用锐性针头或小针刀在皮下充分松解粘连,形成一定的小腔隙后再进行注射。术后供区放置引流条,纱布覆盖,穿戴塑型衣3~6个月,术区避免加压、按摩、热敷。

真皮脂肪瓣移植:一组手术医生选取下腹部或大腿内侧为供区。根据需修复区域凹陷范围,设计供区取皮范围,局部肿胀麻醉后,按设计范围切取皮肤及部分皮下脂肪,仔细去除表皮组织,修剪成合适的真皮脂肪瓣,供区创面采用倒刺线皮内连续缝合。另一组同期沿设计手术切口切开,充分松解组织粘连,分离适当腔隙后,用4-0丝线牵引将修剪好的真皮脂肪瓣缝合固定在凹陷部位,使移植充分展平,调整合适后垫油纱卷皮外固定,放置引流条,分层缝合手术切口,无菌纱布覆盖,颌颈套加压固定。

脱细胞真皮移植:将脱细胞真皮盐水浸泡备用,手术切口注射肿胀液,充分浸润后沿设计切口切开,分离标记范围皮下组织,分离出适当腔隙,充分止血。将备用的脱细胞真皮按填充范围大小修剪,根据创面深度将数层脱细胞真皮叠加至适当厚度,用5-0可吸收缝线缝合固定,将修剪好的脱细胞真皮充分展平放置在凹陷腔隙处,调整满意后,将移植四周予以可吸收线缝合固定,必要时垫油纱卷皮外固定,放置引流条,分层缝合手术切口。无菌纱布覆盖,颌颈套加压固定。

2.3. 观察指标

对比三组患者:①手术时间;②术后住院时间;③术后VAS评分(评价患者术后1 d的疼痛程度,评分范围0~10分,评分越高,疼痛程度越重);④术后满意程度,分为满意、一般满意、不满意,计算满意率;⑤术后并发症发生情况,包括感染、淤青、肿胀、皮下硬结,并计算并发症的总发生率。

2.4. 统计学分析

将SPSS 23.0软件作为统计学工具,计数数据以“%”描述,计量数据以 $(\bar{x} \pm s)$ 描述,多组间对比以单因素方差分析,以 χ^2 检验, $P < 0.05$ 为差异有统计意义。

3. 结果

自体脂肪颗粒组平均手术时长为 1.94 ± 0.68 小时, 真皮脂肪瓣组平均手术时长为 2.48 ± 0.96 小时, 脱细胞真皮基质组平均手术时长为 2.48 ± 0.88 小时, 对比三组手术时长, 差异无统计学意义($P > 0.05$)。自体脂肪颗粒组术后平均住院时间为 2.23 ± 1.66 天, 真皮脂肪瓣组平均住院时间为 5.60 ± 1.14 天, 脱细胞真皮基质组平均住院时间为 4.75 ± 0.96 天, 自体脂肪颗粒组术后住院时间最短($P < 0.05$), 真皮脂肪瓣组和脱细胞真皮基质组术后住院时间差异无统计学意义($P > 0.05$)。自体脂肪颗粒组术后平均疼痛评分为 6.05 ± 0.69 分, 真皮脂肪瓣组术后平均疼痛评分为 3.00 ± 1.23 分, 脱细胞真皮基质组术后平均疼痛评分为 1.75 ± 0.96 分, 自体脂肪颗粒组术后疼痛评分最高($P < 0.05$), 真皮脂肪瓣组比脱细胞真皮基质组术后疼痛评分高($P < 0.05$), 见表 1。

Table 1. Comparison of operative time, postoperative hospital stay and postoperative pain scores among the three groups ($x \pm s$)

表 1. 三组方法手术时间、术后住院时间及术后疼痛评分比较($x \pm s$)

	手术时间(h)	术后住院(d)	疼痛评分
AFG 组(n = 20)	1.94 ± 0.68	2.23 ± 1.66	6.05 ± 0.69
FDF 组(n = 5)	2.48 ± 0.96	5.60 ± 1.14	3.00 ± 1.23
ADM 组(n = 4)	2.48 ± 0.88	4.75 ± 0.96	1.75 ± 0.96
F 值	1.593	11.348	61.814
P 值	0.222	0.000	0.000

自体脂肪颗粒组满意患者为 12 例, 基本满意为 5 例, 不满意 2 例, 满意率为 89.5%; 真皮脂肪瓣组满意患者为 4 例, 基本满意为 1 例, 满意率为 100%; 脱细胞真皮基质组满意患者为 3 例, 基本满意为 1 例, 满意率为 100%。对比三组患者术后的满意度, 差异无统计学意义($P > 0.01$), 见表 2。

Table 2. Comparison of postoperative satisfaction among three groups of patients [Cases (%)]

表 2. 三组患者术后满意度对比[例(%)]

	满意	基本满意	不满意	满意率
AFG 组(n = 20)	12 (63.2)	5 (26.3)	2 (10.5)	17 (89.5)
FDF 组(n = 5)	4 (80.0)	1(20.0)	0 (0.0)	5 (100.0)
ADM 组(n = 4)	3 (75.0)	1(25.0)	0 (0.0)	4 (100.0)
χ^2	-	-	-	1.701
P 值	-	-	-	0.791

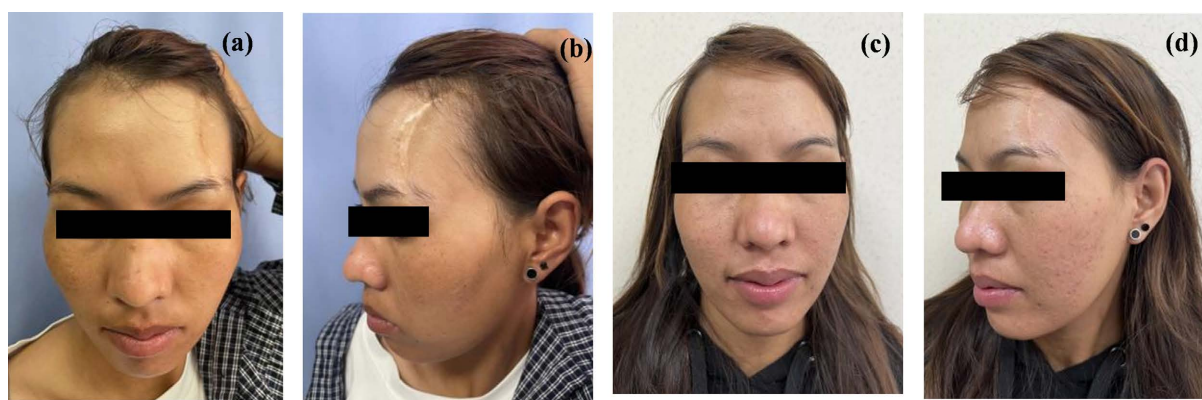
自体脂肪颗粒组有 1 例伤口感染和 1 例面部局部淤青患者, 真皮脂肪瓣组有 1 例面部局部肿胀患者, 脱细胞真皮基质组有 1 例面部局部肿胀患者。对比自体脂肪颗粒、真皮脂肪瓣和脱细胞真皮基质三组患者术后并发症的发生情况, 三组并发症发生率差异无统计学意义($P > 0.01$), 见表 3。

典型病例

案例 1 患者, 女性, 28 岁, 因外伤导致左侧额部凹陷性瘢痕, 予以左侧额部瘢痕切除、瘢痕松解及自体脂肪颗粒移植 15 ml, 术后一年复诊, 患者对额部凹陷瘢痕矫正效果满意。见图 1。

Table 3. Comparison of complication rates among three groups of patients [Cases (%)]**表 3.** 三组患者并发症发生率比较[例(%)]

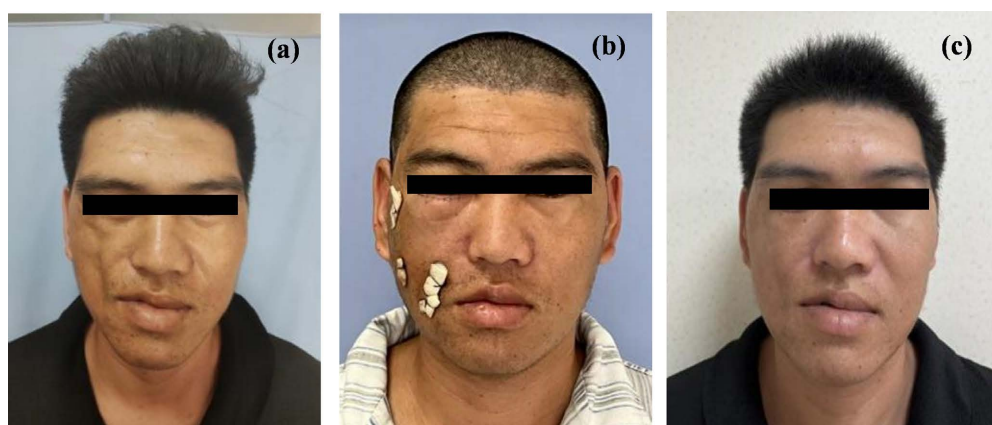
	感染	淤青	肿胀	皮下硬结	发生率
AFG 组(n = 20)	1 (5.0)	1 (5.0)	0 (0.0)	0 (0.0)	2 (10.0)
FDF 组(n = 5)	0 (0.0)	0 (0.0)	1(20.0)	0 (0.0)	1 (20.0)
ADM 组(n = 4)	0 (0.0)	0 (0.0)	1(25.0)	0 (0.0)	1 (25.0)
χ^2	-	-	-	-	0.826
P 值	-	-	-	-	0.661



(a) 为术前正面照, (b) 为术前左侧面照, (c) 为术后 1 年正面照, (d) 为术后 1 年左侧面照。

Figure 1. Preoperative and one-year postoperative comparative photographs of the patient**图 1.** 患者术前和术后一年对比照片

案例 2 患者, 男性, 28 岁, 先天性半侧颜面萎缩, 术前 CT 显示右侧肌肉、皮下脂肪较对侧薄, 予以切取面积 8 cm × 4 cm 右下腹真皮脂肪瓣移植填充右侧面颊部凹陷, 供区无张力缝合, 术后 6 月复诊, 患者对面部凹陷的矫正效果满意。见图 2。

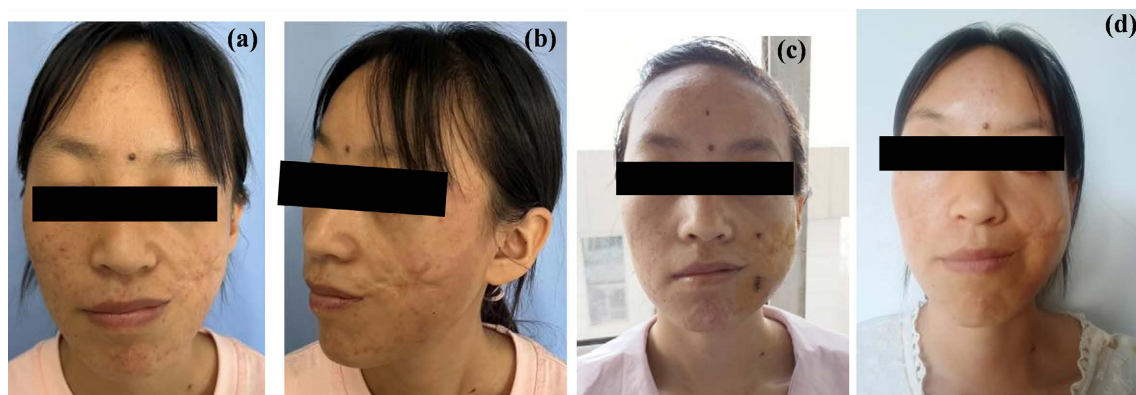


(a) 为术前正面照, (b) 为术后第 1 天正面照, (c) 为术后 6 个月正面照。

Figure 2. Comparison of the patient's preoperative and six-month postoperative photos**图 2.** 患者术前和术后半年对比照片

案例 3 患者, 女性, 21 岁, 因过敏性皮损致左面部凹陷性瘢痕增生, 左侧嘴角牵拉上移, 左眼睑牵

拉下移。予以瘢痕松解，将 10 cm × 9 cm 脱细胞真皮修剪为双层叠加移植，术后 6 月随访，患者对面部凹陷的矫正效果较为满意。见图 3。



(a) 为术前正面照，(b) 为术前左侧面照，(c) 为术后第 1 天正面照，(d) 为术后 6 个月正面照。

Figure 3. Patient's preoperative and six-month postoperative comparison photos

图 3. 患者术前和术后半年对比照片

4. 讨论

面部凹陷性畸形是以面部软组织缺失、凹陷、萎缩为主要特征的畸形，由先天、感染、创伤及医源性损伤等多方面因素引起，由此产生的容貌畸形会严重影响患者的生活质量[9]。因此，需要积极采取手术矫治凹陷畸形、恢复面部功能和美观。大多数面部软组织凹陷患者缺损容量较大，常伴随皮下组织的粘连，需要来源充足且成活率高的填充材料才能达到良好的治疗效果。本研究对比分析自体脂肪颗粒、真皮脂肪瓣和脱细胞真皮基质移植在面部软组织凹陷畸形中的应用效果，可以为这类患者修复材料的选择提供参考。

自体脂肪组织来源丰富、容易获取、价格低廉，具有较好的组织相容性，无免疫排斥反应，操作简单，对供区的损伤较小，是理想的填充物，被广泛应用于整形美容与修复重建[10] [11] [12]。本研究中自体脂肪颗粒移植组较另外两组手术时间短、术后住院时间短，说明自体脂肪移植操作最为简单，术后恢复快。脂肪组织由成熟的脂肪细胞、细胞外基质和基质血管部分(SVF)组成，SVF 是由多能脂肪干细胞(ASCs)、成纤维细胞、白细胞等多种细胞组成的异质细胞群[13]。其中，ASCs 是具有增殖和分化潜力的多能干细胞，除了促进移植脂肪组织内的脂肪生成外，还通过旁分泌分泌细胞因子和生长因子影响干细胞的分化，诱导血管生成，刺激组织重塑，促进伤口愈合[14]。本研究观察到自体脂肪颗粒移植能够改善凹陷性瘢痕的皮肤质地，使瘢痕皮肤色沉淡化、质地软化，这与 Marco 等人[15]的研究结果是一致的。自体脂肪颗粒移植的缺点主要为易液化吸收、成活率较低、需反复多次治疗。根据 Eto 等[16]提出的三区生存理论，移植区中央为坏死区，该部位脂肪细胞易发生无菌性液化坏死，脂肪液化和纤维化后形成油脂囊肿。坏死区术后吸收率高达 45%~60%，可能的原因为移植的脂肪处于急性缺氧环境，且其中存在高水平巨噬细胞和中性粒细胞浸润，使得移植区域中央部位易发生无菌性液化坏死[17]，依靠脂肪移植矫正大面积的深度凹陷难以取得满意的疗效。另外，移植区脂肪吸收不均匀，术区可能凹凸不平，需要重复多次填充才可获得良好的效果，术后需定期随访，如未达到满意效果，可于术后 3~6 个月再次进行填充。本研究中，单次最多脂肪颗粒填充量为 100 ml，其中有 3 名患者行 2~3 次脂肪填充。脂肪颗粒移植后需要一个较好的移植床及充分的血供便于脂肪组织的成活，在局限性硬皮病、红斑狼疮等获得性萎缩性畸形患者，因供体脂肪干细胞数量偏少、血供较差和受区微环境异常，导致脂肪存活率降低[18]。自体脂肪

移植适合于凹陷容量较小(<100 ml)、组织疏松的凹陷部位,如额部、颞部、颊部及瘢痕性凹陷。自体脂肪颗粒移植对受区和供区均有损伤,术后疼痛较明显。本研究中,自体脂肪颗粒移植术后疼痛评分较其他两组高,患者满意率为 89.5%,出现并发症的发生率为 10.0%,未出现脂肪栓塞等严重并发症。

真皮脂肪瓣是由去上皮的皮肤组织和相邻皮下脂肪组成的自体复合组织瓣。真皮组织中具有丰富的毛细血管网及血管新生因子,移植后可迅速与周围组织融合建立血供,促进脂肪血管再生,且本身保护了脂肪间微血管的结构完整,降低脂肪组织坏死吸收比例,提高移植物抗感染能力及稳定性[19]。真皮脂肪瓣取材范围广泛,理想的供体区域包括:下腹部、髂后区域和耻骨上区[20],可根据缺损范围和深度取材。本研究中最大取材部位为上臂内侧,面积约 10 cm × 4.5 cm。真皮脂肪移植易于术中调整和塑形,修复容量缺损的同时,具有柔软、自然和良好的外观[7],可用于填充面部较大面积的软组织凹陷。进行真皮脂肪瓣移植时,应注意皮下脂肪厚度,真皮脂肪瓣厚度小于 1 cm 被认为是安全且有效的厚度[21]。若过于肥厚,术后脂肪液化几率会增加,且供区缺损过大,会影响局部外观及功能。术后需放置引流条,防止术后引流不充分发生感染。本研究中,真皮脂肪瓣移植术后疼痛评分低于自体脂肪颗粒移植组,患者对填充区域的轮廓、皮肤质地及柔软度都较为满意,术后满意率为 100%。

脱细胞真皮基质(ADM)是一种由基底膜和脱细胞真皮胶原层组成的生物衍生产品[8],ADM 经过脱细胞处理,抗原成分已被去除,成为非免疫原性的组织,其组织相容性好,几乎不被吸收。ADM 柔韧性好,易于塑形,形态自然柔和,使面部曲线更加流畅[22]。脱细胞后的真皮完整地保留了基底膜。一方面,基底膜支持移植细胞的扩展、促进表皮细胞的分化成熟、维持移植皮的外观以及为成纤维细胞提供良好的支架;另一方面,基底膜促进胶原结构和功能的重建,促进成纤维细胞增殖,诱导新生血管和上皮形成[22] [23]。ADM 属于人工修复材料,组织量不受限制,应用范围广泛,但是价格昂贵,产品的性能与生产工艺息息相关,其制备方法也仍在改进中。ADM 在修复面部凹陷畸形中的稳定性、创面收缩率以及愈后效果均比真皮脂肪瓣好,还可以降低术后的感染率。对于组织缺失严重,凹陷面积大的患者,应当选用 ADM 进行修复。术前需确保面部凹陷部位皮肤完好无损,局部无感染、破溃等,以降低感染风险[24]。术前充分评估及测量面部凹陷区域范围,根据测量结果修剪脱细胞真皮至合适大小、形状,根据凹陷程度适当重叠增加充填厚度,可吸收缝线缝合四周塑形,防止术后移动及变形。本研究中,脱细胞真皮基质组术后疼痛评分最低,手术时间、术后住院时间均短于真皮脂肪瓣组,术后患者满意率为 100%,患者均只行一次手术,未发生移植物吸收情况。

综上,自体脂肪颗粒移植术后住院时间短,真皮脂肪瓣与脱细胞真皮移植术后疼痛程度轻,术后并发症发生率低,患者术后满意率高。如何更有效提高移植物的存活率是目前修复面部软组织凹陷畸形的研究重点,手术方式的选择需依据患者具体情况进行选择。

参考文献

- [1] Baum, S.H., Pfortner, R., Ladwein, F., Schmeling, C., Rieger, G. and Mohr, C. (2016) Use of Dermis-Fat Grafts in the Prevention of Frey's Syndrome after Parotidectomy. *Journal of Cranio-Maxillofacial Surgery*, **44**, 301-308. <https://doi.org/10.1016/j.jcms.2015.12.007>
- [2] Kumar, N.G. and Thapliyal, G.K. (2012) Free Dermal Fat Graft for Restoration of Soft Tissue Defects in Maxillofacial Surgery. *Journal of Maxillofacial and Oral Surgery*, **11**, 319-322. <https://doi.org/10.1007/s12663-012-0358-6>
- [3] Moy, J., Wax, M.K. and Loyola, M. (2021) Soft Tissue Reconstruction of Parotidectomy Defect. *Otolaryngologic Clinics of North America*, **54**, 567-581. <https://doi.org/10.1016/j.otc.2021.02.009>
- [4] 盖红宇. 富血小板血浆结合自体脂肪移植在面部凹陷填充中的应用[J]. 中国美容医学, 2018, 27(1): 16-19.
- [5] 赵琛玉, 李崇崇, 孙雪, 等. 医疗美容类面部注射填充材料评价[J]. 组织工程与重建外科, 2023, 19(5): 517-524.
- [6] Karwowska, N.N. and Turner, M.D. (2021) Step by Step: Autologous Fat Transfer in Oral and Maxillofacial Surgery. *Journal of Oral and Maxillofacial Surgery*, **79**, E4-E7. <https://doi.org/10.1016/j.joms.2020.10.016>

- [7] Issa, S.A.A. and Jameel, M.E. (2020) Free Dermal Fat Graft for Reconstruction of Soft Tissue Defects in the Maxillofacial Region. *Craniofacial Trauma & Reconstruction*, **13**, 260-266. <https://doi.org/10.1177/1943387520910678>
- [8] Patel, S., Ziai, K., Lighthall, J.G. and Walen, S.G. (2022) Biologics and Acellular Dermal Matrices in Head and Neck Reconstruction: A Comprehensive Review. *American Journal of Otolaryngology*, **43**, Article 103233. <https://doi.org/10.1016/j.amjoto.2021.103233>
- [9] 邹彦龙, 谈希, 田婷, 等. 纳米脂肪混合颗粒脂肪移植在瘢痕性面部凹陷及萎缩治疗中的临床作用及相关实验机制[J]. 中华烧伤杂志, 2019, 35(4): 266-276.
- [10] Abu-Ghname, A., Perdanasari, A.T. and Reece, E.M. (2019) Principles and Applications of Fat Grafting in Plastic Surgery. *Seminars in Plastic Surgery*, **33**, 147-154. <https://doi.org/10.1055/s-0039-1693438>
- [11] Skillman, J., McManus, P., Bhaskar, P., Hamilton, S., Roy, P.G. and O'Donoghue, J.M. (2022) UK Guidelines for Lipomodelling of the Breast on Behalf of Plastic, Reconstructive and Aesthetic Surgery and Association of Breast Surgery Expert Advisory Group. *Journal of Plastic, Reconstructive & Aesthetic Surgery*, **75**, 511-518. <https://doi.org/10.1016/j.bjps.2021.09.033>
- [12] 谢芸, 鲁峰, 刘宏伟, 等. 自体脂肪移植在整形与修复重建外科领域应用的指南[J]. 中国修复重建外科杂志, 2016, 30(7): 793-798.
- [13] Shih, L., Davis, M.J. and Winocour, S.J. (2020) The Science of Fat Grafting. *Seminars in Plastic Surgery*, **34**, 5-10. <https://doi.org/10.1055/s-0039-3402073>
- [14] Bellini, E., Grieco, M.P. and Raposio, E. (2017) The Science Behind Autologous Fat Grafting. *Annals of Medicine and Surgery*, **24**, 65-73. <https://doi.org/10.1016/j.amsu.2017.11.001>
- [15] Klinger, M., Klinger, F., Caviglioli, F., Maione, L., Catania, B., Veronesi, A., Vinci, V., et al. (2020) Fat Grafting for Treatment of Facial Scars. *Clinics in Plastic Surgery*, **47**, 131-138. <https://doi.org/10.1016/j.cps.2019.09.002>
- [16] Eto, H., Kato, H., Suga, H., Aoi, N., Doi, K., Kuno, S. and Yoshimura, K. (2012) The Fate of Adipocytes after Non-vascularized Fat Grafting: Evidence of Early Death and Replacement of Adipocytes. *Plastic and Reconstructive Surgery*, **129**, 1081-1092. <https://doi.org/10.1097/PRS.0b013e31824a2b19>
- [17] 赵欢欢, 袁梦聆, 刘毅. 脱细胞真皮基质与自体脂肪移植后移植物中巨噬细胞的变化[J]. 中国美容整形外科杂志, 2023, 34(8): 488-490+497.
- [18] Chen, B.O., Wang, X., Long, X., Zhang, M., Huang, J., Yu, N. and Xu, J. (2018) Supportive Use of Adipose-Derived Stem Cells in Cell-Assisted Lipotransfer for Localized Scleroderma. *Plastic and Reconstructive Surgery*, **141**, 1395-1407. <https://doi.org/10.1097/PRS.0000000000004386>
- [19] 杨洋, 贾阳, 潘博, 等. 游离真皮脂肪瓣在颌面整形外科中的应用[J]. 中国医疗美容, 2023, 13(7): 88-92. <https://doi.org/10.19593/j.issn.2095-0721.2023.07.022>
- [20] 寇慧玲, 胡秀华, 王元元. 真皮脂肪移植修复面部凹陷性缺损[J]. 中国美容医学, 2019, 28(6): 88-90. <https://doi.org/10.15909/j.cnki.cn61-1347/r.003097>
- [21] Little, W.J. (2002) Applications of the Classic Dermal Fat Graft in Primary and Secondary Facial Rejuvenation. *Plastic and Reconstructive Surgery*, **109**, 788-804. <https://doi.org/10.1097/00006534-200202000-00060>
- [22] 杨屈杨, 吴金燕, 朱宁文. 脱细胞真皮基质与组织修复再生研究进展[J]. 中国美容整形外科杂志, 2021, 32(8): 503-505.
- [23] 刘德伍, 李国辉, 邹萍, 等. 表皮细胞、成纤维细胞复合脱细胞真皮基质构建组织工程皮肤[J]. 中国临床康复, 2004, 8(8): 1439-1441.
- [24] 丁暄, 王喜梅, 闫成祥. 脱细胞异体真皮填充矫治面部凹陷效果探讨[J]. 中国美容医学, 2020, 29(2): 17-19. <https://doi.org/10.15909/j.cnki.cn61-1347/r.003569>